

УДК 616-006.311.03-089-053

В.С. Коноплицький, О.В. Пасічник, Ю.Є. Коробко, Д.Ю. Салій, А.О. Тарахта

## Піогенна гранульома в дітей (огляд літератури та дані власних досліджень)

*Вінницький національний медичний університет імені М.І. Пирогова, Україна*

Paediatric surgery.Ukraine.2021.1(70):45-53; doi 10.15574/PS.2021.70.45

**For citation:** Konoplitskyi VS, Pasichnyk OV, Korobko YuYe, Saliy DYu, Tarakhta AO. (2021). Pogenic granuloma in children (literature review and own research data). Paediatric Surgery.Ukraine. 1(70):45-53; doi 10.15574/PS.2021.70.45.

Піогенна гранульома (granuloma pyogenicum) – доброякісне судинне утворення, що виникає внаслідок порушення загоєння рани в поєднанні з проліферацією судин і може розцінюватися як реактивний процес. Гістологічно піогенна гранульома характеризується розростанням грануляційної тканини з великою кількістю розширених, із набряклим ендотелієм капілярів, набряклого строми, іноді містить запальний інфільтрат, що складається з лімфоцитів, нейтрофілів, плазматичних клітин і фібробластів серед пухкої сполучної тканини. Екзофітна дольчаста проліферація капілярів добре виражена, епідерміс іноді ерозований з периферійними епідермальними нашаруваннями та ділянками акантозу по периферії.

За останні 5 років (у період 2015–2020 рр.) у клініці дитячої хірургії Вінницького національного медичного університету імені М.І. Пирогова перебували на стаціонарному лікуванні 18 пацієнтів із діагнозом піогенної гранульоми. Середній вік пацієнтів становив  $8,98 \pm 0,97$  року. За отриманими даними, максимальна кількість пацієнтів припадала на вікову категорію 5–13 років, що співпало з результатами інших дослідників. Серед усіх пацієнтів групи дослідження піогенна гранульома локалізувалася на: голові-ший – у 14 пацієнтів, верхній частині тулуба – у 3 випадках, пальці – в 1 дитини. Всім дітям проведено хірургічне видалення піогенної гранульоми в межах здорових тканин. Ускладнень і рецидивів захворювання не виявлено в жодному клінічному випадку.

Лікарі педіатричного профілю мають звертати увагу на пухлиноподібні утворення, особливо виниклі в місцях травм, навіть незначні, для виключення складнішої патології (меланоми).

Дослідження виконано відповідно до принципів Гельсінської декларації. Протокол дослідження ухвалено Локальним етичним комітетом зазначеної в роботі установи. На проведення досліджень отримано інформовану згоду батьків дітей.

Автори заявляють про відсутність конфлікту інтересів.

**Ключові слова:** піогенна гранульома, діти, новоутворення.

### **Pogenic granuloma in children (literature review and own research data)**

**V.S. Konoplitskyi, O.V. Pasichnyk, Yu.Ye. Korobko, D.Yu. Saliy, A.O. Tarakhta***Vinnitsya National Pirogov Memorial Medical University, Ukraine*

Pyogenic granuloma is a benign vascular formation that occurs as a result of the process of impaired wound healing in combination with vascular proliferation, and which can be regarded as a reactive process. Histologically, pyogenic granuloma is characterized by the growth of granulation tissue with a large number of dilated, swollen capillary endothelium, swollen stroma, sometimes containing an inflammatory infiltrate consisting of lymphocytes, neutrophils, plasma cells and fibroblasts among the loose connective tissue. Exophytic lobular proliferation of capillaries is well expressed, the epidermis is sometimes eroded with peripheral epidermal layers and areas of acanthosis on the periphery.

For the last 5 years, in the period from 2015 to 2020, 18 patients with a diagnosis of pyogenic granuloma were hospitalized at the pediatric surgery Clinic of the Vinnitsya National Pirogov Memorial Medical University (Ukraine). The average age of patients was  $8.98 \pm 0.97$  years old. According to the obtained data, the maximum number of patients was in the range of 5–13 years, which coincides with the results of other researchers. Regarding the localization of pyogenic granuloma among all patients of the general study group, it was distributed as follows: head-neck – 14 patients, upper torso – 3 cases and in 1 child a pyogenic tumor was located on the finger. All children underwent surgical removal of pyogenic granuloma within healthy tissues. Complications and recurrences of the disease were not observed in any clinical case.

Pediatricians should pay attention to the presence of tumors, especially those that have occurred at the site of injury, even minor, in order to exclude more complex pathology, such as melanoma.

## Огляди

The research was carried out in accordance with the principles of the Helsinki Declaration. The study protocol was approved by the Local Ethics Committee of these Institutes. The informed consent of the patient was obtained for conducting the studies. The authors declare no conflicts of interests.

**Key words:** pyogenic granuloma, children, neoplasms.

## Пиогенная гранулёма у детей (обзор литературы и данные собственных исследований)

**В.С. Коноплицкий, О.В. Пасечник, Ю.Е. Коробко, Д.Ю. Салий, А.А. Тарахта**

*Винницкий национальный медицинский университет имени Н.И. Пирогова, Украина*

Пиогенная гранулёма (granuloma pyogenicum) – доброкачественное сосудистое образование, возникающее вследствие нарушения заживления ран в сочетании с пролиферацией сосудов, и может рассматриваться как реактивный процесс. Гистологически пиогенная гранулёма характеризуется ростом грануляционной ткани с большим количеством расширенного, отекшего эндотелия капилляров, отекающей стромой, иногда содержащей воспалительный инфильтрат, состоящий из лимфоцитов, нейтрофилов, плазматических клеток и фибробластов среди рыхлой соединительной ткани. Хорошо выражено экзодиффундированное разрастание капилляров, эпидермис иногда эрозирован по периферическим эпидермальным слоям и с участками акантоза по периферии.

За последние 5 лет (в период 2015–2020 гг.) в клинике детской хирургии Винницкого национального медицинского университета имени Н.И. Пирогова (Украина) находились на стационарном лечении 18 пациентов с диагнозом пиогенной гранулёмы. Средний возраст пациентов составил  $8,98 \pm 0,97$  года. Согласно полученным данным, максимальное количество пациентов были в возрастной категории от 5 до 13 лет, что совпало с результатами других исследователей. Среди всех пациентов группы исследования пиогенная гранулёма локализовалась на: голове–шее – у 14 пациентов; верхней части туловища – в 3 случаях; на пальце – у 1 ребенка. Всем детям выполнено хирургическое удаление гнойной гранулёмы в пределах здоровых тканей. Осложнений и рецидивов заболевания не отмечалось ни в одном клиническом случае.

Врачи педиатрического профиля должны обращать внимание на опухоли, особенно на возникшие на месте травмы, даже незначительные, чтобы исключить более сложную патологию (меланому).

Исследование выполнено в соответствии с принципами Хельсинкской декларации. Протокол исследования утвержден Локальным этическим комитетом указанного в работе учреждения. На проведение исследований получено информированное согласие родителей детей.

Авторы заявляют про отсутствие конфликта интересов.

**Ключевые слова:** пиогенная гранулёма, дети, новообразования.

Пиогенна гранулёма (лобулярна капілярна гемангіома, ботріоміома, ботріомікоз, піококова гранулёма, телеангіоектатична гранулёма) – доброякісне судинне утворення, що виникає внаслідок порушення загоєння рани в поєднанні з проліферацією судин і може розцінюватися як реактивний процес. Уперше (у 1887 р.) термін «ботріомікоз» запропоновано Otto von Bollinger, який описував у коней ураження легень, що викликало, як припускали на той час, *Botryomyces equina*. Пізніше (у 1887 р.) Poncet та Dor на з'їзді французьких хірургів повідомили про чотири випадки ботріомікозу, однак подальші дослідження з'ясували помилковість припущення про мікотичне походження цієї патології [30]. Термін «піогенна гранулёма» (ПГ) запропоновано Gerzel у 1904 р., хоча це визначення є помилковим, оскільки вогнище не інфекційне, і не гранулематозне [8,40]. Тому у 1980 р. запропоновано термін «дольчаста капілярна гемангіома», що точніше відображає патофізіологію цієї доброякісної судинної пухлини [12,41]. Загалом, велика кількість синонімів патології свідчить про те, що не існує єдиного погляду на етіопатогенез захворювання, що, як наслідок, супроводжується значними труднощами в класифікації, діагностиці, тактиці лікування й прогнозуванні перебігу ПГ [10,43].

Середній вік появи ПГ становить 6–7 років, але в 12,0% випадків утворення з'являється протягом першого року життя [27,38].

Пиогенна гранулёма, як своєрідна форма прояву піогенної інфекції, розглядається деякими авторами як факультативна форма передраку, оскільки супроводжується хронічним запаленням, дистрофічними та атрофічними змінами тканин із наявністю регенеративних механізмів, дисрегуляторних процесів і метаплазії, що призводять до вогнищ проліферації клітин, серед яких може виникнути вогнище пухлинного росту [42].

**Етіопатогенез ПГ.** Ангіогенез є фундаментальним процесом, що відіграє важливе значення як у фізіології (загоєння ран), так і в патології (пухлинний процес, хронічне запалення тощо) [18,20]. З цих позицій ПГ становить особливий інтерес, оскільки стосовно її існують припущення про неопластичну і/або дисрегуляторну природу на тлі запалення [16,25]. Дотепер визначити точні причини виникнення гранулёми піогенного типу поки не вдалося. Деякі автори розглядають ПГ як своєрідну форму піодермії, інші відносять патологію до капілярних гемангіом із вторинною гранулематозною реакцією. А. Aghbali (2010), М. Amirchaghmaghi (2011), В. Kashyap (2012), S.R. Gomes (2013) відносять ПГ до запального реактивного гіперпластичного ураження шкіри та слизових оболонок, у процесі якого подразнення й безпосереднє пошкодження з приєднанням мікробного чинника зумовлюють активацію різноманітних місцевих ендогенних та ангіогенних чинників із подальшою спотвореною проліферативною ре-

акцією тканин. Крім того, фахівці припускають, що розвиток ПГ може бути спровокований різноманітними патологічними процесами інфекційного генезу, травматизацією, іншими патологіями і навіть надмірними проведенням гігієнічних заходів і процедур [28]. Збудником захворювання є піококи, переважно стафілококи, що проникають у шкіру в місці травми в 7% випадків [45].

У цілому, фактори схильності поділяють на внутрішні й зовнішні [9].

До внутрішніх факторів належать:

- патологія інфекційного походження;
- порушення функціонування органів шлунково-кишкового тракту;
- розлади ендокринної системи (у 1–2% жінок під час вагітності або клімаксу);
- хронічні стресові ситуації;
- психічні розлади;
- отруєння організму;
- зниження імунної системи (застосування імунодепресанту циклоспорину);
- СНІД і ВІЛ-інфекції;
- метаболічні порушення [24].

У клінічній практиці зафіксовані випадки формування ПГ у дорослих унаслідок тривалого споживання протизапальних препаратів [14].

До зовнішніх факторів належить неправильне виконання правил гігієни (їх відсутність або надлишок), травматизація певних ділянок шкіри в 25% випадків (мікротравми, що частіше за все не помічаються пацієнтом), порушення секреторної активності шкіри. Будь-які тканинні пошкодження супроводжуються запальною реакцією у вигляді комплексу судинно-тканинних і внутрішньоклітинних змін, спрямованих на формування нового клітинного мікрооточення з метою репарації. При цьому відбувається ініціація спектра молекулярних процесів, які за несприятливих умов можуть призводити до онкогенезу [1,17,27].

Від початку формування ПГ відбувається в чотири стадії, які відображають послідовність морфогенетичних змін, що відповідають стадіям дозрівання грануляційної тканини:

I – скупчення в зоні патологічного формування великої кількості моноцитарних фагоцитів;

II – запускається процес їх швидкого розростання, тобто трансформація клітинних структур у макрофаги, формування гранульоми;

III – перетворення фагоцитів і макрофагів в епітеліоїди (епітеліоїдні клітини) з формуванням піогенного утворення;

IV – безпосереднє утворення гранульоми [6].

**Патоморфологія та морфогенез.** Гістологічно ПГ характеризується розростанням грануляційної тканини з великою кількістю розширених, із набряклим ендотелієм капілярів, набряклом строкою, іноді містить запальний інфільтрат, що складається з лімфоцитів, нейтрофілів, плазматичних клітин і фіброblastів серед пухкої сполучної тканини. Екзофітна дольчаста проліферація капілярів добре виражена, епідерміс іноді ерозований з периферійними епідермальними нашаруваннями та ділянками акантозу по периферії [37]. Гістологічно ПГ містять хаотичне скупчення судин артеріального та венозного типу з великою кількістю спорожнілих і кавернозно розширених судинних порожнин різних розмірів та форми, які розташовані серед фіброзованої строми. У стінці артерій зустрічається нерівномірний розподіл і фокальне розволокнення еластичних волокон, а в судинах венозного типу, поряд із вогнищами склерозу, зустрічаються ділянки гіперплазії гладеньких м'язових клітин. Виразність стромального оточення коливається від тонких прошарків до крупних вогнищ щільної фіброзної тканини, багатой на сульфатовані глікозамінглікани, кількісне збільшення яких стимулює процеси диференціювання клітин, знижує їх проліферативну активність, що призводить до фібрилогенезу та склерозуванню [14]. Особливості будови ПГ відповідно з тривалістю їх існування дає змогу виділити два гістологічні варіанти: фіброматозний (анамнез захворювання понад 3 міс) та ангіоматозний (тривалість захворювання до 3 міс), при якому в 80,2% випадків існує неоднорідність покривного епітелію у вигляді його різкого витончення, атрофії та десквамації центральної частини новоутворення і виразної гіперплазії в її основі [44]. Така неповноцінність протективних властивостей покривного епітелію полегшує проникнення в тканини мікрофлори, що підсилює розвиток у них запальних і некротичних змін із появою в поверхневих шарах характерних рясних грануляцій, створюючи умови для персистенції грануляційної тканини. Однією з важливих умов репарації ділянки виразкування є звільнення її від некротичних мас для забезпечення контакту «базального» й «стромального» компонентів шляхом поєднання стромальних компонентів із колагеном базальної мембрани, виступаючи в ролі взаємних короткодистантних модуляторів диференціювання клітин, а також процесів фібрино- та ангіогенезу. Затримка репарації епітеліального шару супроводжується передчасним склерозом грануляційної тканини, який, своєю чергою, затримує епітелізацію і призводить до продукції медіаторів запалення та дизрегуляції запальних сиг-

## Огляди

нальних каскадів, ініціюючи спектр молекулярних процесів, які за сприятливих умов можуть призводити до проліферативних, гіперпластичних та онкопластичних процесів [37]. При цьому профіль імуногістохімічних маркерів, експресованих у тканини ПГ, свідчить про активацію біологічних механізмів підтримки ангиогенезу та високу проліферативну активність як ендотеліоцитів, так і всіх клітинних елементів капілярної стінки та клітин стромального компоненту. В зонах ангиоматозу характерна виражена експресія Ki-67 в ендотеліоцитах і нерівномірна реакція клітинних елементів строми, а також гіперекспресія CD-68 у клітинах типу моноцитів і макрофагів [21,23].

Ангиоматозний варіант будови ПГ супроводжується помірною експресією СОХ-2, яка переважала в поверхневих шарах новоутворення, а її ступінь корелював зі ступенем пошкодження покривного епітелію. Натомість фіброматозний варіант будови ПГ має слабо позитивну реакцію клітин ендотелію та строми до СОХ-2. Позитивна експресія VEGE була помірною при фіброматозних і підвищеною при ангиоматозних варіантах будови ПГ, особливо в ендотеліоцитах судин капілярного типу [20,21].

Фактори росту фібробластів (ФРФ), які відіграють важливу роль у процесах ангиогенезу, васкулогенезу та репарації за рахунок стимуляції міграції, проліферації та диференціювання клітин, мають помірну експресію  $\beta$ -ФРФ, більш виражену при фіброматозному варіанті будови, реакція з Vcl-2 помірно позитивна в клітинах базального шару епітелію та ендотелію судин за всіх варіантів будови ПГ [31].

Це особливо важливо в дорослих, в яких процес новоутворення судин може відбуватись як шляхом ангиогенезу, так і васкулогенезу за рахунок тонкої клітинної регуляції, при цьому підвищена проліферація ендотеліальних клітин спільно з їх міграцією через строму та позаклітинний матрикс супроводжується синтезом ангиогенних факторів, створюючи передумови для формування трубчастих структур і утворення нових судин. А підвищений рівень запальних медіаторів і факторів росту на тлі зниженого апоптозу перешкоджає міжклітинному контакту ендотеліоцитів та сприяє розвитку судинних аномалій [22,32].

**Клінічні прояви.** Зазвичай ПГ – новоутворення яскраво-червоного кольору з гладенькою або зернистою поверхнею (схожість з ягодою малини), позитивним симптомом спорожнення-наповнення, яке легко кровоточить за умови мінімальної травматизації та може некротизуватися. Утворення безболісне, м'якоеластичної консистенції, діаметром від

0,5–1,0 до 5,0 см, на вузькій або широкій ніжці, оточеній нашаруваннями епідермісу, що відшаровується. Спочатку утворення має гладеньку поверхню червоного кольору, яка в подальшому темніє, ерозується та вкривається кірочками жовто-бурого кольору [15].

У більшості випадків вузликове утворення починає рости на незмінній ділянці шкіри.

Піогенне утворення зазвичай росте досить швидко, протягом декількох тижнів або місяців, а потім стабілізується та без лікування може існувати протягом необмеженого часу.

Може бути поодиноким та множинним [3,33,43].

**Локалізація.** Структурно ПГ складається з на шкірної частини у вигляді червоно-коричневого кольору відносно невеликого шароподібного елемента та розташованої практично вертикально під ним внутрішньошкірної розширеної судини [14]. Переважно на щоках, губах (червона кайма), слизовій оболонці порожнини рота (поверхня ясен), ділянки плечового поясу, верхній частині тулуба, в піднігтьових ділянках і складках шкіри [7]. У дітей 77% вогнищ локалізуються в ділянці обличчя та шиї [12,29]. За тривалого існування ПГ на поверхні новоутворення можуть спостерігатися виразка або ділянка некрозу, вкритого кірочкою.

**Класифікаційні ознаки.** Залежно від локалізації ПГ можуть бути підшкірними, підслизовими та судинними [4]. За перебігом обмінних процесів ПГ поділяються за формами: з низьким (за рахунок впливу інертних речовин (сторонніх тіл) і прискореним (за рахунок дії токсичних факторів (туберкульоз, лепра, інтоксикації тощо) метаболізмом.

**Діагностика.** Візуалізація новоутворення дає змогу в переважній більшості випадків первинно встановити правильний діагноз, але іноді необхідна консультація суміжних фахівців (дерматолог, венеролог, стоматолог, ЛОР, уролог тощо), залежно від локалізації піогенного утворення, а також додаткові обстеження пацієнта.

Аналізи крові та сечі виконуються для визначення фонових захворювань й ускладнень.

Мікробіологічні дослідження (серологія, ПЛР, дослідження культури) допомагають виявити збудника інфекційної патології. Доцільним є визначення антибіотикограми.

**Інструментальна діагностика.** Ультразвукова діагностика – для виключення захворювань внутрішніх органів. УЗД шкіри є загальноприйнятим методом вибору для діагностики судинних уражень, особливо з використанням ефекту Доплера, коли звук віддзеркалюється від об'єкта, що рухається, при цьому частота сигналу змінюється, а це,



своєю чергою, дає змогу визначити тип ураження й візуалізувати вогнище судинного ураження.

Ангіографія – для перевірки стану судин.

Магнітно-резонансна томографія (МРТ) або спіральна комп'ютерна томографія (СКТ) застосовується для виключення захворювань суглобів і хребта. Крім цього, анатомія та фізіологія органів, розташованих у ділянці голови та шиї, складають унікальний компактний комплекс тканин, що визначає ураження різних органів у виникненні патологічного вогнища. Тому не випадковим є застосування при цій локалізації ПГ для визначення її точної топіки та можливої інвазії СКТ і/або МРТ [2].

Рентгенографія легень – для виключення їх туберкульозного ураження.

Глибока дерматоскопія – для виключення передусім меланомоформних утворень [39].

Комп'ютерна капіляроскопія – неінвазивний метод, що дає змогу визначити параметри тканинного периферійного кровотоку в режимі реального часу з одночасним визначенням якісних і кількісних параметрів мікроциркуляції із 200/400 кратним збільшенням і розрішенням 1 мкм [26].

**Цитологія.** Гістологічне дослідження слід виконувати в усіх випадках для виключення злоякісного утворення.

**Диференційна діагностика.** Нодулярна безпігментна меланома, гломусна пухлина, кавернозна гемангіома, плоскоклітинний рак, нодулярна базальноклітинна карцинома, бацілярний ангиоматоз, саркома Капоші, шкірні метастази раку, ангиолейоміосаркома, вегетуюча піодермія, бородавки.

Диференційна діагностика ПГ і нодулярної безпігментної меланоми мають певні відмінності:

- ПГ часто має ніжку, що не характерно для меланоми;
- ПГ зазвичай має насичено-червоний відтінок (рідше синюшний), але вона не може бути безбарвною або чорною, як злоякісна меланома;
- ПГ починає кровоточити навіть при незначному торканні;
- ПГ має дуже швидкий ріст, що не типово для меланоми.

**Лікування.** Лікувальні процедури при ПГ обираються з урахуванням причин захворювання: за інфекційної природи призначається курс антибіотикотерапії; при імунодефіцитних станах – проти запальне і/або гормональне лікування; в інших випадках – оперативні методи видалення ПГ [34]. Спадкоємність консервативного та оперативного етапів лікування, вибір правильної хірургічної стратегії, а також індивідуальний підхід є запору-

кою успіху лікування, оскільки неповне видалення пухлини, без захоплення глибоких шарів, може спричинити рецидиви ПГ. Абсолютним показанням до невідкладного хірургічного лікування є кровотеча з тканин ПГ у зв'язку зі складністю його зупинки нехірургічними методами [5].

Хірургічне лікування ПГ виконується одним із таких способів:

- накладання лігатури на основу ПГ;
- хірургічне висічення (еліптична ексцизія) новоутворення в межах здорових тканин із подальшою електродисекцією основи рубця;
- радіохвильове видалення, яке відрізняється незначною травматизацією й безконтактністю.

Принцип лікування полягає в дії високочастотних хвиль, які видаляють всі патологічні клітини пухлиноподібного утворення. Застосування при цьому дерматоонкологічної лупи на обробленій ділянці шкіри дає змогу уникнути рецидивів ПГ. Так, апарат «Сургитрон», за рахунок тепла, що утворюється при проходженні енергії високих частот через шкіру, сприяє випаровуванню патогенних клітин, при цьому через відсутність контакту шкіри з електродом на ділянці ураження не виникає болючого опіку; потрібно відмітити поетапне лазерне видалення за допомогою судинного лазера, висічення новоутворення лазерним скальпелем без і з накладанням швів, а також глибоку контактну кріодекструкцію [5].

Останніми роками як одна з ефективних, президентних і радикальних способів хірургічного лікування ПГ використовується фотодеструкція лазерним опроміненням у діапазоні хвиль 0,97 мкм і 1,56 мкм, що селективні до гемоглобіну та води, тобто до структурних елементів, які переважають у тканинах утворення порівняно з оточуючими тканинами [5,19,35].

Серед малоінвазивних методів лікування ПГ: ін'єкція спирту у вогнище, склеротерапія за допомогою моноетаноламіну олеату, аплікація алетретиноїнової гелю (9-цисретіноєва кислота), що застосовується в лікуванні саркоми Капоші.

Враховуючи те, що ПГ, подібно до інфантильної гемангіоми, експресує бета-адренергічні рецептори, останніми роками для лікування ПГ запропоновані місцеві та пероральні бета-блокатори (тімолол, пропранолол, бетаксол) [13].

**Ускладнення та наслідки.** ПГ – потенційне джерело хронічної інфекції, а також пухлиноподібне утворення, яке потенційно може ускладнюватися розростанням і поширенням на інші ділянки тіла, запаленням.

Огляди

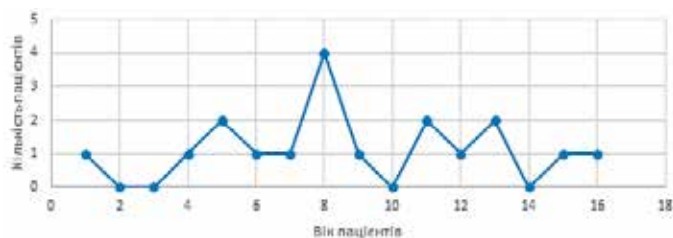


Рис. 1. Розподіл пацієнтів за віком (абс.)

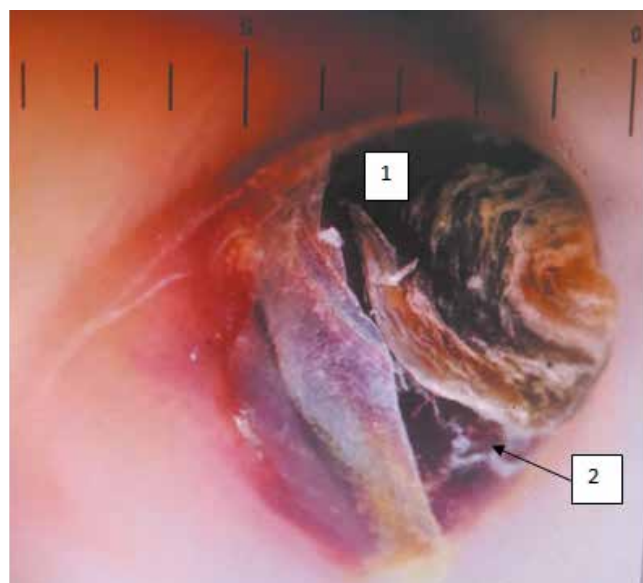


Рис. 3. Дитина С., віком 9 міс. Діагноз «Піогенна гранульома III пальця правої кисті». Дерматоскопія: ангіоматозне утворення у вигляді однорідного вогнища червоно-синюшного кольору без виразного судинного малюнка, яке оточене білими лініями у вигляді «вінця», по периферії якого візуалізується білісуватий епідермальний обідок, що лущиться (1). Наявні гомогенні ділянки, розділені подвійними білими лініями (2)

Ускладнення у вигляді кровотечі із травмованих тканин ПГ спостерігається в 7,5% випадків [11]. Ускладнення кровотеч, особливо в маленьких дітей, небезпечні швидким розвитком геморагічного шоку внаслідок зменшення об'єму циркуляції крові, макро- і мікроциркуляторних гемодинамічних порушень [36].

Ускладнення ПГ можуть негативно впливати на працездатність інших органів і систем, погіршуючи при цьому якість життя пацієнтів.

Якщо причина ПГ первинно не визначена, захворювання може мати рецидивний перебіг, викликаючи при цьому проблеми не тільки естетичні, але й функціональні.

**Мета** дослідження – надати сучасну інформацію та ознайомити широке коло фахівців педіатричного профілю з актуальними питаннями діагностики та лікування ПГ в дітей.

Ми маємо досвід лікування 18 пацієнтів з ПГ які за останні 5 років (у період 2015–2020 рр.) перебу-

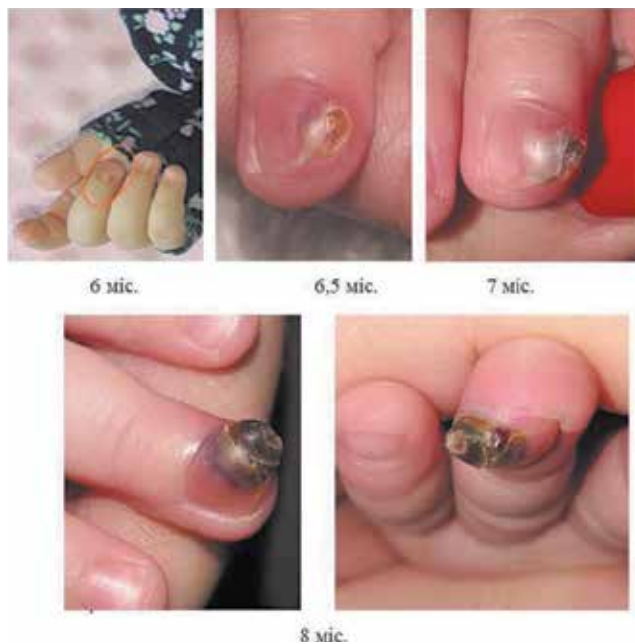

Рис. 2. Дитина С., віком 9 міс. Діагноз «Піогенна гранульома III пальця правої кисті. Динаміка росту пухлиноподібного утворення»

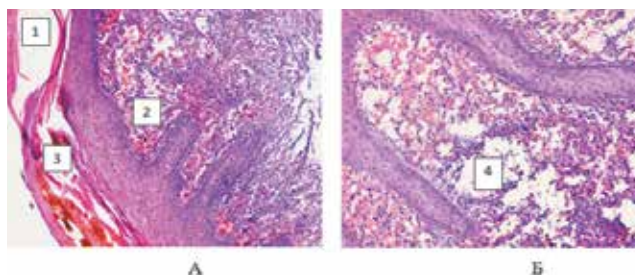


Рис. 4. Дитина С., віком 9 міс. Діагноз «Піогенна гранульома III пальця правої кисті». Гістопатоморфологічна картина видаленого препарату: А – зміни покривного епітелію та часточкова будова ПГ: 1 – дефект епітелію у вигляді виразки з реактивним запаленням у поверхневих відділах і наявністю тонкостінних ектазованих капілярів у глибоких шарах дерми (2), 3 – акантотичні тяжі багатшарового епітелію, занурені в глибокі відділи дерми з утворенням складки-дуплікатури у вигляді «епідермального комірця»; Б – змішано-клітинний запальний інфільтрат усієї глибини ангіоматозу: 4 – дифузна інфільтрація інтерстиції численними сегменто-ядерними лейкоцитами та гістіоцитами з еозинофільними гранулоцитами, хронічне гнійно-продуктивне запалення з реакцією гігантських клітин сторонніх тіл. Забарвлення гематоксилін та еозин.×100

вали у клініці дитячої хірургії Вінницького національного медичного університету імені М.І. Пирогова на стаціонарному лікуванні. Середній вік пацієнтів становив  $8,98 \pm 0,97$  року.

Кількісний розподіл пацієнтів за віком наведено на рис. 1.

За отриманими даними, максимальна кількість пацієнтів припадала на вікову категорію від 5 до 13 років, що співпало з результатами інших дослідників.

Хлопчиків було 8, дівчат – 10. Серед усіх 10 дітей мешкали в сільській місцевості, а 8 – у місті.

Серед усіх пацієнтів групи дослідження ПГ локалізувалася на: голові-шиї – у 14 пацієнтів; верхній частині тулуба – у 3 випадках; на пальці – в 1 дитини.

Усім дітям проведено хірургічне видалення ПГ у межах здорових тканин. Ускладнень та рецидивів захворювання не виявлено в жодному клінічному випадку.

Враховуючи рідкість патології в дітей першого року життя та екзівітну локалізацію на кисті, наводимо клінічний випадок для ілюстрації можливого перебігу патології.

Дослідження виконано відповідно до принципів Гельсінської Декларації. На проведення досліджень отримано інформовану згоду пацієнтів (дітей, їхніх батьків або опікунів).

### Клінічний випадок

*Дівчинка С.* віком 9 міс., госпіталізована до хірургічного відділення обласної дитячої лікарні з приводу пухлинного утворення в ділянці нігтьової фаланги III пальця правої кисті 09.11.2020. Зі слів матері, утворення з'явилося у віці 6 міс і має тенденцію до постійного збільшення. З анамнезу відомо, що з періоду новонародженості дитина постійно вдаряла пальцями по різних твердих поверхнях і предметах.

У загальному аналізі крові патологічні запальні зміни не виявлені.

Динаміка росту пухлиноподібного утворення наведена на рис. 2.

05.11.2020 дитині проведено дерматоскопію з висновком «Піогенна гранульома пазухи латерального нігтьового валика III пальця правої кисті» (рис. 3).

Після дообстеження та передопераційної підготовки дитині під наркозом 10.11.2020 проведено оперативне втручання: видалення пухлиноподібного утворення дистальної фаланги III пальця правої кисті.

Протокол операції. Після обробки операційного поля, під джгутом, накладеним на основу III пальця правої кисті, за допомогою затискача видалено нігтьову пластинку. Гострим шляхом (скальпелем) видалено тканини пухлиноподібного утворення в межах здорових тканин піднігтьового ложа, обробленого ложкою Фолькмана до «кров'яної роси». Сполучення піогенного утворення з кісткою нігтьової фаланги не знайдено. Накладено асептичну пов'язку.

Біопсійний матеріал відправлено на гістологічне дослідження (рис. 4).

Післяопераційний період мав задовільний перебіг. Дитину виписано зі стаціонару на 3-тю добу. Під час контрольного огляду через 2 місяці виявлено загоєння рани, при цьому не відмічено ознак рецидиву захворювання.

### Висновки

Лікарі педіатричного профілю мають звертати увагу на пухлиноподібні утворення, особливо на виниклі в місцях травм, навіть незначні, для виключення складнішої патології (меланоми).

Клінічні симптоми ПГ неспецифічні. Встановлення остаточного діагнозу на основі клінічних симптомів утруднене та потребує для верифікації одного з методів хірургічної біопсії та подальшого гістологічного дослідження.

Судинні аномалії ПГ, зокрема, хаотична організація з підвищеною звивистістю і проникливістю судин, на тлі надлишкової продукції факторів росту формують сприятливі умови для патологічного неангіогенезу, а підвищена проліферативна активність ендотелію спричиняє розвиток рецидивів.

Середній вік пацієнтів становить  $8,98 \pm 0,97$  року. Це слугує певним прогностичним критерієм виникнення патології в дітей, але не означає, що ПГ не може виникнути та розвиватися в більш ранньому віці.

Радикальне лікування ПГ має полягати в хірургічному видаленні утворення в межах здорових тканин.

*Автори заявляють про відсутність конфлікту інтересів.*

### References/Література

1. Aggarwal BB, Shishodia S, Sandur SK, Pandey MK, Sethi G. (2006). Inflammation and cancer: how hot is the link? *Biochemical pharmacology*. 72 (11): 1605–1621.
2. Aladin AS, Yajczev SV, Korolev VN, Kuznecova AB, Semenov VA. (2011). Sluchaj piogennoj granulemy perednej poverkhnosti shei, simulirovavshej zlokachestvennyu opukhol' (klinicheskoe nablyudenie). *Opukholi golovy` i shei*. 2: 49–54. [Аладин АС, Яйцев СВ, Королев ВН, Кузнецова АБ, Семенов ВА. (2011). Случай пиогенной гранулемы передней поверхности шеи, симулировавшей злокачественную опухоль (клиническое наблюдение). *Опухоли головы и шеи*. 2: 49–54].
3. Azimov M, Sadykov R, Teshayev O, Eshonkulov SH, Virkhovym R. (2016). Sovremennyy vzglyad na klassifikaciyu gemangiom (Obzor literatury). *U`zbekiston Stomatologlar Assocziatsiyasi*. 2–3: 63–64. [Азимов МИ, Садыков РР, Тешаев ОР, Эшонкулов ШБ, Вирховым Р. (2016). Современный взгляд на классификацию гемангиом (обзор литературы). *Ўзбекистон Стоматологлар Ассоциацияси*. 2–3: 63–64].
4. Barr KL, Vincek V. (2010). Subcutaneous intravascular pyogenic granuloma: a case report and review of the literature. *Cutis*. 86 (3): 130–132.
5. Bogatov V, Zemlyakova L. (2010). Primenenie lazernogo skal'pelya pri lechenii piogennykh granulem chelyustno-licevoj oblasti. *Vestnik Smolenskoj gosudarstvennoj mediczinskoj aka-*



- demii. 2: 30–32. [Боратов ВВ, Землякова ЛИ. (2010). Применение лазерного скальпеля при лечении пиогенных гранулем челюстно-лицевой области. Вестник Смоленской государственной медицинской академии. 2: 30–32].
6. Borodovitsina SI, Saveleva NA. (2019). Osnovnye zaboлевaniya slizistoj obolochki rta. Ryazan: Ryazanskiy gosudarstvennyy meditsinskiy universitet imeni akademika I.P. Pavlova. [Бородовицина СИ, Савельева НА. (2019). Основные заболевания слизистой оболочки рта. Рязань: Рязанский государственный медицинский университет имени академика И.П. Павлова].
  7. Bours PW, Gilheany ME. (2007). Pyogenic granuloma. An atypical appearance in the foot. *British Journal of Podiatry*. 10 (2): 57–60.
  8. Bragado R, Bello E, Requena L, Renedo G, Texeiro E, Victoria Alvarez M, Caramelo C. (1999). Increased expression of vascular endothelial growth factor in pyogenic granulomas. *Acta dermato-venereologica*. 79 (6): 422–425.
  9. Butov YuS, Skriplin YuK, Ivanov OL. (2013). Dermatovenerologiya. Nacziional'noe rukovodstvo. Kratkoe izdanie. Moskva: GEOTAR-Media. [Бутов ЮС, Скрипкин ЮК, Иванов ОЛ. (2013). Дерматовенерология. Национальное руководство. Краткое издание. Москва: ГЭОТАР-Медиа].
  10. By'kova VP, Bakhtin AA. (2018). Morfologicheskie i immunogistokhimicheskie osobennosti sosudisty'kh obrazovanij polosti nosa. *Rossijskaya rinologiya*. 26 (4): 8–16. [Быкова ВП, Бахтин АА. (2018). Морфологические и иммуногистохимические особенности сосудистых образований полости носа. Российская ринология. 26 (4): 8–16].
  11. Chiller KG, Passaro D, Frieden IJ. (2002). Hemangiomas of infancy: clinical characteristics, morphologic subtypes, and their relationship to race, ethnicity, and sex. *Archives of dermatology*. 138 (12): 1567–1576.
  12. Cohen BA. (2013). *Pediatric Dermatology E-Book*. Elsevier Health Sciences.
  13. Dany M. (2019). Beta-blockers for pyogenic granuloma: A systematic review of case reports, case series, and clinical trials. *Journal of drugs in dermatology: JDD*. 18 (10): 1006–1010.
  14. Domanin AA, Solov'eva ON. (2011). Raschet diagnosticheskoj znachimosti morfologicheskikh priznakov piogennoj granulemy i kapillyarnoj gemangiomy. *Lechebno-diagnosticheskie, morfofunkcional'nye i gumanitarnye aspekty medicziny*. Tver: 57–59. [Доманин АА, Соловьева ОН. (2011). Расчет диагностической значимости морфологических признаков пиогенной гранулемы и капиллярной гемангиомы. Лечебно-диагностические, морфофункциональные и гуманитарные аспекты медицины. Тверь: 57–59].
  15. Dregalkina AA, Shimova ME, Shnejder OL. (2020). Vospalitel'nye zaboлевaniya chelyustno-liczevoj oblasti. *Sovremennye osobennosti klinicheskogo techeniya, principy diagnostiki i lecheniya*. Ekaterinburg: Ural'skij gosudarstvennyj mediczinskij universitet. [Дрегалкина АА, Шимова МЕ, Шнейдер ОЛ. (2020). Воспалительные заболевания челюстно-лицевой области. Современные особенности клинического течения, принципы диагностики и лечения. Екатеринбург: Уральский государственный медицинский университет].
  16. Fekrazad R, Nokhbatolfoghahaei H, Khoei F, Kalhori KA. (2014). Pyogenic granuloma: surgical treatment with Er: YAG laser. *Journal of lasers in medical sciences*. 5 (4): 199–205.
  17. Freitas TM, Miguel MC, Silveira ÉJ, Freitas RA, Galvão HC. (2005). Assessment of angiogenic markers in oral hemangiomas and pyogenic granulomas. *Experimental and molecular pathology*. 79 (1): 79–85.
  18. Godfraind C, Calicchio ML, Kozakewich H. (2013). Pyogenic granuloma, an impaired wound healing process, linked to vascular growth driven by FLT4 and the nitric oxide pathway. *Modern Pathology*. 26 (2): 247–255.
  19. Gorbatoва NE, Yushina TE, Sarukhanyan OO, Dorofeev AG, Bryanczev AV. (2019). Neotlozhnaya lazernaya fotodestrukczija dobrokachestvenny'kh, oslozhnenny'kh krovotечением, sosudisty'kh obrazovanij kozhnogo pokrova u detej. *Zhurnal im. NV Sklifosovskogo Neotlozhnaya mediczinskaya pomoshh'*. 8 (1): 35–44. [Горбатова НЕ, Юшина ТЕ, Саруханян ОО, Дорофеев АГ, Брянецев АВ. (2019). Неотложная лазерная фотодеструкция доброкачественных, осложненных кровотоением, сосудистых образований кожного покрова у детей. Журнал им. Н.В. Склифосовского Неотложная медицинская помощь. 8 (1): 35–44].
  20. Gus'kova ON, Skaryakina ON. (2015). Detekczija markerov angiogeneza v tkani piogennoj granulemy. *Evrazijskij Soyuz Ucheny'kh*. 6–4 (15): 28–30. [Гуськова ОН, Скарякина ОН. (2015). Детекция маркеров ангиогенеза в ткани пиогенной гранулемы. Евразийский Союз Ученых. 6–4 (15): 28–30].
  21. Gus'kova ON, Skaryakina ON. (2018). Osobennosti angiogeneza v piogennoj granuleme. *Vestnik novy'kh mediczinskih tekhnologij*. 25 (3): 127–130. [Гуськова ОН, Скарякина ОН. (2018). Особенности ангиогенеза в пиогенной гранулеме. Вестник новых медицинских технологий. 25 (3): 127–130].
  22. Isaza-Guzmán DM, Teller-Carrero CB, Laberry-Bermúdez M-P, González-Pérez LV, Tobón-Arroyave SI. (2012). Assessment of clinicopathological characteristics and immunoexpression of COX-2 and IL-10 in oral pyogenic granuloma. *Archives of oral biology*. 57 (5): 503–512.
  23. Ivina AA, Semkin VA, Babichenko II. (2017). Immunogistokhimicheskie kriterii differenczial'noj diagnostiki ploskogo e'piteliya pri piogennoj granuleme i ploskokletochnom rake slizistoj obolochki rta. *Stomatologiya*. 96 (2): 33–35. [Ивина АА, Семкин ВА, Бабиченко ИИ. (2017). Иммуногистохимические критерии дифференциальной диагностики плоского эпителия при пиогенной гранулеме и плоскоклеточном раке слизистой оболочки рта. Стоматология. 96 (2): 33–35].
  24. Jafarzadeh H, Sanatkhan M, Mohtasham N. (2006). Oral pyogenic granuloma: a review. *Journal of oral science*. 48 (4): 167–175.
  25. Kempf V, Khanckhe M, Kutzner Kh, Burgdorf V. (2015). *Dermatopatologiya*. M: Mediczinskaya literatura: 258–261. [Кемпф В, Ханчке М, Кутцнер Х, Бургдорф В. (2015). Дерматопаология. М: Медицинская литература: 258–261].
  26. Kozlov VI. (2015). Kapillyaroskopiya v klinicheskoy praktike. *Tikhookeanskij mediczinskij zhurnal*. 4: 98–98. [Козлов ВИ. (2015). Капилляроскопия в клинической практике. Тихоокеанский медицинский журнал. 4: 98–98].
  27. Lin RL, Janniger CK. (2004). Pyogenic granuloma. *CUTIS-NEW YORK*. 74: 229–236.
  28. Motegi SI, Fujiwara C, Yamazaki S, Sekiguchi A, Ishikawa O. (2018). Possible contribution of autophagy in pyogenic granuloma. *The Journal of dermatology*. 45 (9): 1145–1146.
  29. Nedeв P. (2008). Lobular capillary haemangioma of the nasal cavity in children. *Trakia journal of sciences*. 6 (1): 63–67.
  30. Nirmala SVSG, Vallepu R, Babu M, Dasarraju RK. (2016). Pyogenic granuloma in an 8 year old boy—a rare case report. *J Pediat Neonat Care*. 4 (2): 00135.
  31. Pavlov KA, Dubova EA, Shhyogolev AI, Mishnyov OD. (2009). Ekspressiya faktorov rosta v e'ndotelioциттах pri sosudisty'kh mal'formaczijakh. *Byulleten' eksperimental'noj biologii i medicziny*. 147 (3): 341–345. [Павлов КА, Дубова ЕА, Щёголев АИ, Мишнёв ОД. (2009). Экспрессия факторов роста в эндотелиоцитах при сосудистых мальформациях. Бюллетень экспериментальной биологии и медицины. 147 (3): 341–345].
  32. Poveshhenko OV, Poveshhenko AF, Konenkov VI. (2012). E'ndotelial'ny'e progenitorny'e kletki i neovaskulogenez. *Uspekhi sovremennoj biologii*. 132 (1): 69–76.
  33. Qadir SNR, Manzur A, Raza N. (2013). Multiple disseminated pyogenic granulomas. *Journal of the College of Physicians and Surgeons Pakistan*. 23 (8): 588–589.



34. Sergeeva IG, Taganov AV, Red'ko NI, Kasikhina EI, Yakubovich AI. (2015). Dermatologiya detskogo vozrasta. Moskva: Izdanie Rossijskoj akademii estestvenny'kh nauk. [Сергеева ИГ, Таганов АВ, Редько НИ, Касихина ЕИ, Якубович АИ. (2015). Дерматология детского возраста. Москва: Издание Российской академии естественных наук].
35. Shakhno EA. (2012). Fizicheskie osnovy primeneniya lazerov v mediczine. SPb: NIU ITMO: 39–43. [Шахно ЕА. (2012). Физические основы применения лазеров в медицине. СПб: НИУ ИТМО: 39–43].
36. Sheptij OV, Kruglova LS. (2016). Mladencheskaya gemangioma: klassifikacziya, klinicheskaya kartina i metody korrekczii. Rossijskij zhurnal kozhny'kh i venericheskikh boleznej. 19 (3): 178–183. [Шептий ОВ, Круглова ЛС. (2016). Младенческая гемангиома: классификация, клиническая картина и методы коррекции. Российский журнал кожных и венерических болезней. 19 (3): 178–183].
37. Skaryakina ON, Gus'kova ON, Ul'yanovskaya SA. (2020). Morfometricheskij metod v differenczial'noj diagnostike piogennoj granulemy i «razdrazhennoj» kapillyarnoj gemangiomy. Vestnik Ky'rgy'zsko-Rossijskogo Slavyanskogo universiteta. 20 (9): 176–180. [Скарякина ОН, Гуськова ОН, Ульяновская СА. (2020). Морфометрический метод в дифференциальной диагностике пиогенной гранулемы и «раздраженной» капиллярной гемангиомы. Вестник Кыргызско-Российского Славянского университета. 20 (9): 176–180].
38. Skaryakina ON, Gus'kova ON. (2016). Gistologicheskaya i immunogistokhimicheskaya kharakteristika piogennoj granulemy. Morfologiya. 149 (3): 189–189a. [Скарякина ОН, Гуськова ОН. (2016). Гистологическая и иммуногистохимическая характеристика пиогенной гранулемы. Морфология. 149 (3): 189–189a].
39. Sokolova AV, Toropova NP. (2018). Rekomendacii po provedeniyu dermatoskopii novoobrazovanij kozhi, protokol dermatoskopicheskogo issledovaniya: uchebnoe posobie dlya vrachej. SV: Ekaterinburg: 96. [Соколова АВ, Торопова НП. (2018). Рекомендации по проведению дерматоскопии новообразований кожи, протокол дерматоскопического исследования: учебное пособие для врачей. Екатеринбург: 96].
40. Tarasenko GN, Tarasenko YuG, Bekoeva AV, Protsyuk O. (2017). Piogennaya granulema v praktike vracha dermatologa. Rossijskij zhurnal kozhny'kh i venericheskikh boleznej. 20 (1): 50–52. [Тарасенко ГН, Тарасенко ЮГ, Бекоева АВ, Процюк О. (2017). Пиогенная гранулема в практике врача дерматолога. Российский журнал кожных и венерических болезней. 20 (1): 50–52].
41. Tesevich LI, Sosnovskaya LA. (2016). Chastota совпадениya predi posleoperacziionnogo diagnozov i takticheskie aspekty onkonastorozhennosti pri diagnostike predrakovykh zabolovanij slizistoj obolochki polosti rta, gub i kozhi chelyustno-liczevoj oblasti (po materialam otdeleniya chelyustno-liczevoj khirurgii). Stomatolog. Minsk. 3 (22): 18–25. [Тесевич ЛИ, Сосновская ЛА. (2016). Частота совпадения преди послеоперационного диагнозов и тактические аспекты онконастороженности при диагностике предраковых заболеваний слизистой оболочки полости рта, губ и кожи челюстно-лицевой области (по материалам отделения челюстно-лицевой хирургии). Стоматолог. Минск. 3 (22): 18–25].
42. Virbalas JM, Bent JP, Parikh SR. (2012). Pediatric nasal lobular capillary hemangioma. Case reports in medicine.
43. Volkova MN, Chernyavskij YuP. (2016). Zabolovaniya slizistoj obolochki rta. Vitebsk: VGMU. [Волкова МН, Чернявский ЮП. (2016). Заболевания слизистой оболочки рта. Витебск: ВГМУ].
44. Wauters O, Sabatiello M, Nikkels-Tassoudji N, Choffray A, Richert B, Piérard GE, Nikkels AF. (2010, Feb). Pyogenic granuloma. In Annales de Dermatologie et de Venereologie. 137 (3): 238–242.
45. Yoradjian A, Azevedo L, Cattini L, Basso RA, Zveibil DK, Paschoal FM. (2013). Pyogenic granuloma: description of two unusual cases and review of the literature. Surg Cosmet Dermatol. 5 (3): 263–268.

**Відомості про авторів:**

**Коноплицький Віктор Сергійович** – д.мед.н., проф., зав. каф. дитячої хірургії Вінницького НМУ імені М.І. Пирогова. Адреса: м. Вінниця, вул. Пирогова, буд. 56. <http://orcid.org/0000-0001-9525-1547>.

**Пасічник Олег Вадимович** – аспірант каф. дитячої хірургії Вінницького НМУ імені М.І. Пирогова. Адреса: м. Вінниця, вул. Пирогова, буд. 56. <http://orcid.org/0000-0001-8302-3520>.

**Коробко Юрій Євгенійович** – аспірант каф. дитячої хірургії Вінницького НМУ імені М.І. Пирогова. Адреса: м. Вінниця, вул. Пирогова, буд. 56. <http://orcid.org/0000-0002-3299-878X>.

**Салій Дар'я Юріївна** – лікар-інтерн каф. дитячої хірургії Вінницького НМУ імені М.І. Пирогова. Адреса: м. Вінниця, вул. Пирогова, буд. 56.

**Тарахта Анна Олексіївна** – лікар-інтерн каф. дитячої хірургії Вінницького НМУ імені М.І. Пирогова. Адреса: м. Вінниця, вул. Пирогова, буд. 56.

Стаття надійшла до редакції 18.01.2021 р., прийнята до друку 09.03.2021 р.