

В.П. Притула^{1,2}, Д.Ю. Кривченя¹, А.С. Кузык³, С.Ф. Хуссейні¹, Т.Г. Гутор³

Консервативне (неінвазивне) ведення пацієнтів дитячого віку з кістами селезінки

¹Національний медичний університет імені О.О. Богомольця, м. Київ, Україна

²Національна дитяча спеціалізована лікарня «Охматдит», м. Київ, Україна

³Львівський національний медичний університет імені Данила Галицького, Україна

Paediatric surgery.Ukraine.2021.2(71):26-31; doi 10.15574/PS.2021.71.26

For citation: Prytula VP, Krivchenya DYu, Kuzyk AS, Hussaini SF, Gutor TG. (2021). Conservative (non-invasive) management of children with splenic cysts. Paediatric Surgery.Ukraine. 2(71):26-31; doi 10.15574/PS.2021.71.26.

Погляди хірургів щодо лікувальної тактики при кістах селезінки (КС) у дітей широко дискутуються в літературі. Окремими питаннями є показання та методика консервативного (неінвазивного) ведення (спостереження) пацієнтів з КС.

Мета – розробити раціональні тактичні підходи консервативного (неінвазивного) ведення пацієнтів дитячого віку з КС.

Матеріали та методи. Проведено ретроспективний аналіз консервативного (неінвазивного) ведення 90 (33,96%) із 265 пацієнтів дитячого віку з КС.

Не оперували дітей за наявності в селезінці кістозного утворення діаметром менше 20 мм (n=61). Їм проводили УЗД спочатку 2 рази на 6 місяців, після цього – 2 рази на рік, до досягнення пубертатного віку. Прогресування росту кіст у цих дітей ми не спостерігали.

Також не оперували тих дітей, у яких розміри кіст в селезінці були від 20 до 62 мм, мали безсимптомний перебіг і батьки не давали згоди на хірургічне лікування (n=29). Це найскладніша група пацієнтів для аналізу, оскільки у більшості із них відсутня інформація щодо динаміки. За результатами динамічного спостереження у 19 із 29 обстежених пацієнтів регресу кіст у селезінці не відмічено, що в наступному слугувало показанням до хірургічного лікування.

Результати та висновки. За наявності кіст у селезінці можливий вибір хірургічного лікування або консервативного (неінвазивного) ведення. Лікувальна тактика при КС у пацієнтів дитячого віку – строго індивідуальна і залежить від розмірів і локалізації ураження паренхіми. При КС діаметром до 20 мм раціональним є консервативне (неінвазивне) ведення, що підтверджено відсутністю прогресування росту кіст у цих дітей. Динамічне спостереження пацієнтів з КС діаметром більше 20 мм підтверджує відсутність регресу таких кіст, що в наступному служить показанням до хірургічного лікування.

Дослідження виконано відповідно до принципів Гельсінської декларації. Протокол дослідження ухвалено Локальним етичним комітетом установи. На проведення досліджень отримано інформовану згоду батьків, дітей. Автори заявляють про відсутність конфлікту інтересів.

Ключові слова: кіста селезінки, діти, консервативне, неінвазивне, лікування, результати.

Conservative (non-invasive) management of children with splenic cysts

V.P. Prytula^{1,2}, D.Yu. Krivchenya¹, A.S. Kuzyk³, S.F. Hussaini¹, T.G. Gutor³

¹Bogomolets National Medical University, Kyiv, Ukraine

²National Children's Specialized Hospital «Okhmatdyt», Kyiv, Ukraine

³Danylo Halytsky Lviv National Medical University, Ukraine

Surgeons' views on tactics for treatment of splenic cysts (SC) in children are widely discussed in the literature. Indications and methods of conservative (non-invasive) management (observation) of children with SC is different issue.

Purpose – to develop rational tactical approaches for conservative (non-invasive) management of children with SC.

Materials and methods. A retrospective analysis of conservative (non-invasive) management of 90 (33.96%) of 265 patients with SC was performed.

Children were not operated if the SC was less than 20 mm (n=61) in diameter. They were first monitored by ultrasound 2 times for 6 months, then – 2 times a year, until puberty. We did not observe the progression of cyst growth in these children.

Also did not operate children in whom the size of SC was from 20 to 62 mm, had an asymptomatic course and parents did not consent to surgical treatment (n=29). This is the most difficult group of patients to analyze, as most of them lack information about the dynamic observation. According to the results of dynamic observation in 19 of 29 examined patients' regression of SC was not observed, which later served as an indication for surgical treatment.

Results and conclusions. In the presence of SC, a choice of surgical treatment or conservative (non-invasive) management is possible. Tactical approach for treatment of children with SC is strictly individual and depends on the size and location of the parenchymal lesion. In SC up to 20 mm diameter, conservative (non-invasive) management is rational, which is confirmed by the lack of progression of cyst growth in these children. Dynamic observation of patients with SC with a diameter of more than 20 mm without regression, serves as an indication for surgical treatment.

The research was carried out in accordance with the principles of the Helsinki declaration. The study protocol was approved by the Local Ethics Committee of an participating institution. The informed consent of the patient was obtained for conducting the studies.

No conflict of interest was declared by the authors.

Key words: spleen cyst, children, conservative, non-invasive, management, results.

Консервативное (неинвазивное) ведение пациентов детского возраста с кистами селезенки

В.П. Прутула^{1,2}, Д.Ю. Кривченя¹, А.С. Кузык³, С.Ф. Хуссейни¹, Т.Г. Гупор³

¹Национальный медицинский университет имени А.А. Богомольца, г. Киев, Украина

²Национальная детская специализированная больница «Охматдет», г. Киев, Украина

³Львовский национальный медицинский университет имени Данила Галицкого, Украина

Взгляды хирургов по лечебной тактике при кистах селезенки (КС) у детей широко дискутируются в литературе. Отдельными вопросами являются показания и методика консервативного (неинвазивного) ведения (наблюдение) пациентов с КС.

Цель – разработать рациональные тактические подходы консервативного (неинвазивного) ведения пациентов детского возраста с КС.

Материалы и методы. Проведен ретроспективный анализ консервативного (неинвазивного) ведения 90 (33,96%) из 265 пациентов детского возраста с КС.

Не оперировали детей при наличии кистозного образования в селезенке диаметром менее 20 мм (n=61). Им проводили УЗИ-мониторинг сначала 2 раза в 6 месяцев, после этого – 2 раза в год, до достижения пубертатного возраста. Прогрессирования роста кист у этих детей мы не наблюдали. Также не оперировали тех детей, у которых размеры кист в селезенке были от 20 до 62 мм, имели бессимптомное течение, но их родители не давали согласия на хирургическое лечение (n=29). Это была самая сложная группа пациентов для анализа, так как в большинстве из них отсутствует информация о динамике. По результатам динамического наблюдения у 19 из 29 обследованных пациентов регресса кист в селезенке не отмечено, что в следующем служило показанием к хирургическому лечению.

Результаты и выводы. При наличии кист в селезенке возможен выбор хирургического лечения или консервативного (неинвазивного) ведения. Лечебная тактика при КС у пациентов детского возраста – строго индивидуальная и зависит от размеров и локализации поражения паренхимы. При КС диаметром до 20 мм рациональным является консервативное (неинвазивное) ведение, что подтверждено отсутствием прогрессирования роста кист у этих детей. Динамическое наблюдение пациентов с КС диаметром более 20 мм подтверждает отсутствие регресса таких кист, что в будущем является показанием к хирургическому лечению.

Исследование выполнено в соответствии с принципами Хельсинкской декларации. Протокол исследования одобрен Локальным этическим комитетом учреждения. На проведение исследований получено информированное согласие родителей, детей.

Авторы заявляют об отсутствии конфликта интересов.

Ключевые слова: киста селезенки, дети, консервативное, неинвазивное, лечение, результаты.

Вступ

Питання щодо термінів і показань до хірургічного лікування або консервативного (неінвазивного) ведення кіст селезінки (КС) широко дискутуються в літературі [3,8,11,14]. Безсимптомний перебіг цієї патології є причиною випадкової (скринінгової) діагностики незалежно від віку й розмірів кісти. Факт виявлення кісти в селезінці по-різному сприймається як хірургами, так і пацієнтами. Більшість пацієнтів насторожено сприймають наявність будь-якого кистозного або пухлиноподібного утворення в селезінці, тому їх усвідомленість щодо лікувальної тактики також є важливою. Погляди хірургів щодо лікувальної тактики при КС різних розмірів радикально різняться, так само, як і принципи хірургічного лікування (лапароскопічно або відкрито) [2,4,9]. Окремими питаннями є показання і методика консервативного (неінвазивного) ведення (спостереження) пацієнтів із КС [1,5,7,12].

За даними літератури, як у дорослих, так і в дитячій хірургічній практиці, традиційно вважають, що для малих (<5 см) і безсимптомних КС неоперативне

спостереження без будь-якого конкретного інвазивного лікування є безпечним, і хірургічне втручання проводять у пацієнтів із симптомами або в тому разі, якщо кіста понад 5 см або при ускладнених кистах. При консервативному (неінвазивному) веденні пацієнтів пропонують спочатку ультразвукове дослідження (УЗД) з інтервалом у 6 місяців, і якщо розмір кісти не збільшується, то період спостереження змінюють на щорічний через 1 рік [2,6,15].

Основною причиною дискусійних питань щодо тактики ведення пацієнтів із КС є те, що опубліковані дослідження базуються на невеликій кількості пацієнтів. У педіатричній літературі опубліковано небагато досліджень КС, які по суті складаються зі звітів про окремі клінічні випадки або коротких серій таких пацієнтів [10,13]. У цілому, немає чітких вказівок щодо принципів консервативного (неінвазивного) лікування КС і результатів такого підходу в дітей різного віку.

Мета дослідження – розробити раціональні тактичні підходи консервативного (неінвазивного) ведення пацієнтів дитячого віку з КС.

Оригінальні дослідження. Абдомінальна хірургія

Таблиця

Результати порівняння оперованих і неоперованих пацієнтів за основними параметрами (P±mp, %)

Параметри	Оперовані (N=175)		Неоперовані (N=90)		χ ²	p
	абс.	P±mp, %	абс.	P±mp, %		
Вік						
0–5 років	9	5,14±1,67	19	21,11±4,30	16,04	0,001
6–9 років	40	22,86±3,17	15	16,67±3,93	1,38	0,24
10–14 років	81	46,29±3,77	29	32,22±4,93	4,84	0,03
15–17 років	45	25,71±3,30	27	30,00±4,83	0,55	0,46
Стать						
Хлопці	90	51,43±3,78	57	63,33±5,08	3,41	0,06
Дівчата	85	48,57±3,78	33	36,67±5,08	3,41	0,06
К-сть госпіталізованих	175	100,00	35	38,89±5,14	134,95	0,001

Матеріали та методи дослідження

Проведено ретроспективний аналіз діагностики і лікування 265 пацієнтів дитячого віку з КС віком від 1 місяця до 18 років, які перебували в клініках дитячої хірургії Національного медичного університету імені О.О. Богомольця (м. Київ) і Львівського національного медичного університету імені Данила Галицького (м. Львів). Дітей обстежено і проліковано в Національній дитячій спеціалізованій лікарні «Охматдит» (м. Київ) – 242 особи, у Західноукраїнському спеціалізованому дитячому медичному центрі (м. Львів) – 14 дітей, у Львівській обласній дитячій клінічній лікарні «Охматдит» (м. Львів) – 9 пацієнтів. Хлопців було 147 (55,47%), дівчат – 118 (44,53%). Прооперовано 175 (66,04%) дітей. У решти – 90 (33,96%) пацієнтів вибрано тактику консервативного (неінвазивного) ведення (табл.).

До аналізу залучено пацієнтів дитячого віку з діагнозом «Кіста селезінки» за період від січня 1998 року до грудня 2020 року з подальшим спостереженням не менше 6 місяців після встановлення діагнозу. Ретроспективно переглянуто історії хвороб пацієнтів, зібрано дані з консультацій першого звернення, результатів інструментальних обстежень, динамічного моніторингу.

До дослідження не залучено пацієнтів із паразитарними ураженнями. Діагноз ехінококозу запідозрено в разі перебування дітей в ендемічній зоні або при гіпереозинофілії в крові. Підтвердження отримано за результатами серологічних аналізів на ехінококоз.

Усі пацієнти перебували під динамічним спостереженням. Фіксували клінічні та візуальні ультрасонографічні або, за необхідності, томографічні

дані кожного пацієнта. Брали до уваги обставини виявлення, вік при встановленні діагнозу, розміри кісти та зміни розмірів у тих пацієнтів. Також відмічали характер структурних змін у селезінці та в оточуючих органах в усіх досліджуваних пацієнтів.

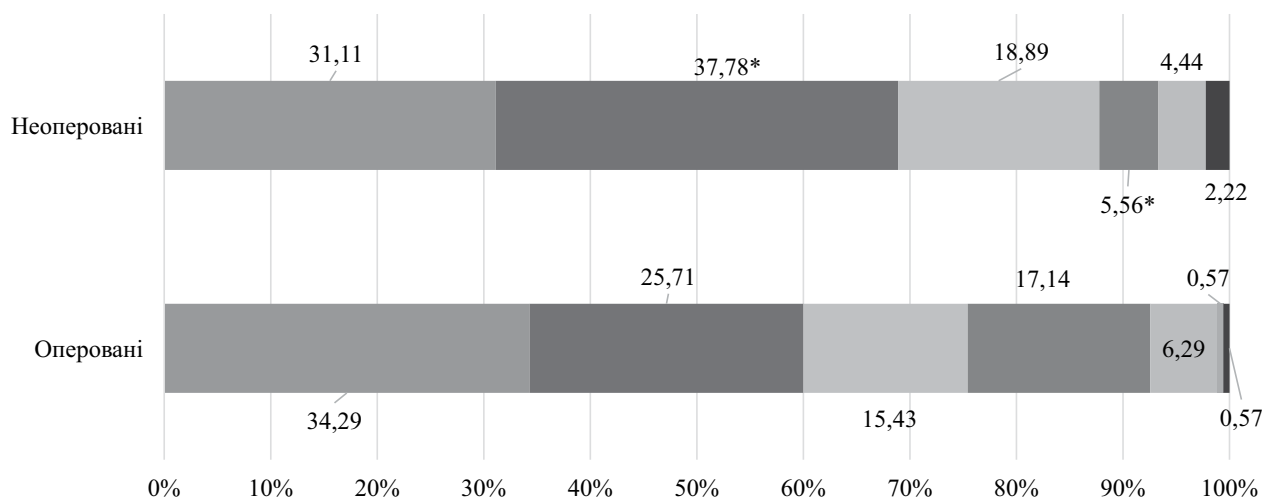
Дослідження виконано відповідно до принципів Гельсінської декларації. Протокол дослідження ухвалено Локальним етичним комітетом зазначених у роботі установ. На проведення досліджень отримано інформовану згоду батьків, дітей.

Результати дослідження та їх обговорення

Прооперовано 175 (66,04%) із 265 досліджуваних пацієнтів із діаметром кіст від 20 до 200 мм, дотримано органозберігаючого принципу. Проведено 119 (68,00%) відкритих і 56 (32,00%) лапароскопічних втручань у дітей з різною посегментною локалізацією кіст.

Оцінка розміщення кіст у селезінці в групах залежно від вибору лікування показала, що кісти в комбінації верхній + середній сегменти достовірно частіше в 3,1 раза зустрічалися в оперованих дітей (17,14±2,85%), ніж у неоперованих (5,56±2,41%, p=0,008), тоді як кісти в середньому сегменті в 1,5 раза частіше діагностувалися в неоперованих дітей, ніж в оперованих – 37,78±5,11% проти 25,71±3,3%, p=0,04, відповідно (рис. 1).

Незначно більша частка оперованих пацієнтів порівняно з неоперованими мала розміщені кісти у верхньому сегменті та в комбінації нижній + середній сегменти (p>0,05), тоді як серед неоперованих частішим був нижній сегмент (p>0,05). Серед 3 пацієнтів, у яких кіста охоплювала всі сегменти селезінки, оперованою була лише 1 дитина, а 2 інші не були оперованими через відмову батьків.



■ верхній ■ середній (ворота) ■ нижній ■ верхній та середній ■ нижній та середній ■ верхній та нижній ■ всі сегменти

Примітка: * – достовірність різниці між групами $p < 0,05$.

Рис. 1. Локалізація кіст в оперованих і неоперованих пацієнтів (%)

Автори цієї статті не підтримують думки тих науковців, які стверджують, що динамічному спостереженню підлягають пацієнти з КС діаметром до 50 мм включно, бо кісти такого розміру в паренхімі селезінки (за винятком посттравматичного походження), за спостереженнями авторів статті, не підлягають регресії. На думку авторів статті, наявність кістозного утворення в селезінці діаметром понад 20 мм, яке в динаміці збільшується в розмірах, є показанням до хірургічного лікування. Тим більше, розмір кісти слід диференціювати відносно віку пацієнта. Водночас, чим меншого розміру кіста, тим простіше обрати гарантовану хірургічну корекцію, що дає змогу запобігти рецидиву кісти або появі залишкової порожнини кісти, яка досить тривало рубцюється.

У 90 (33,96%) пацієнтів обрали тактику консервативного (неінвазивного) ведення.

Не оперували дітей за наявності в селезінці кістозного утворення діаметром менше 20 мм ($n=61$). Їм проводили УЗД спочатку 2 рази на 6 місяців, після цього – 2 рази на рік, до досягнення пубертатного віку. Прогресування росту кіст у цих дітей не спостерігали.

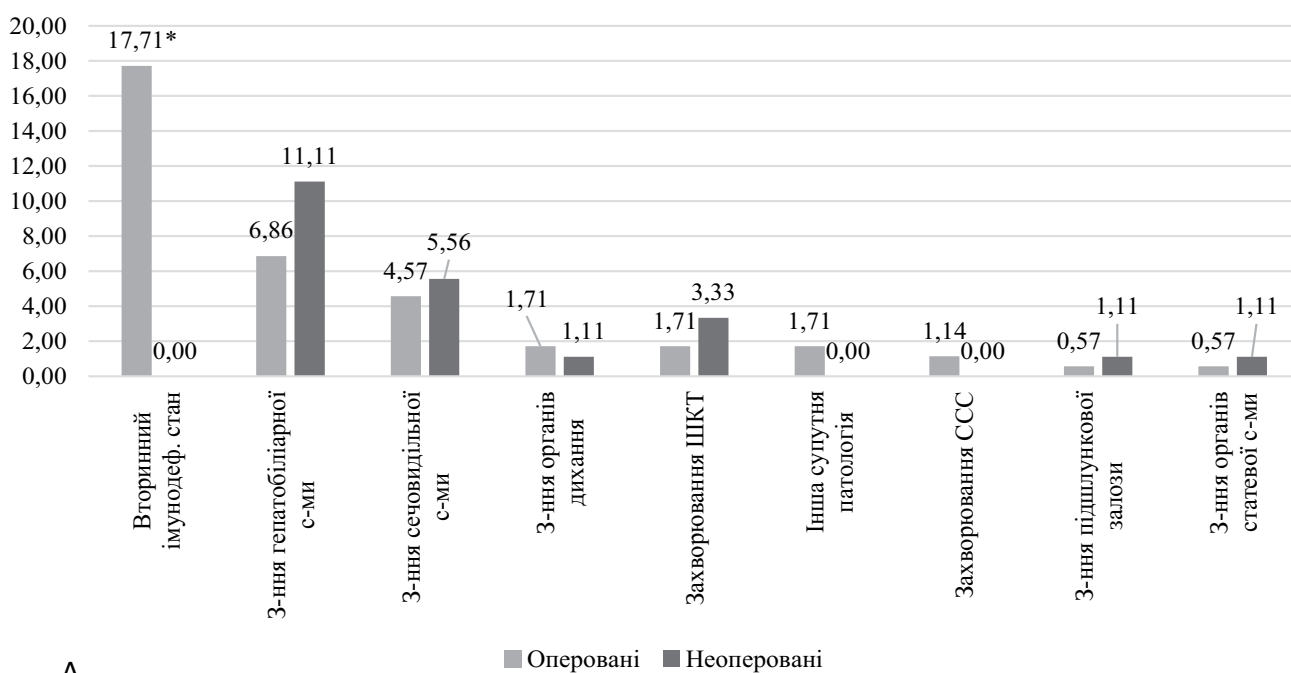
Також не оперували тих дітей, у яких розміри кіст у селезінці були від 20 до 62 мм, мали безсимптомний перебіг і батьки не давали згоду на хірургічне лікування ($n=29$). Ці діти перебувають під динамічним спостереженням, але це найскладніша група пацієнтів для аналізу, оскільки в більшості з них немає інформації щодо динаміки.

На думку авторів цієї статті, супутня патологія має певний вплив на вибір методів лікування (консервативне чи оперативне). Зокрема, інші захворювання селезінки були частішими в оперованих у 1,7 раза: $11,43 \pm 2,41\%$ випадків серед усіх оперованих пацієнтів проти $6,67 \pm 2,63\%$ неоперованих пацієнтів, $p=0,22$, супутня патологія інших органів або систем – в 1,3 раза ($30,29 \pm 3,47\%$ проти $23,33 \pm 4,46\%$, відповідно, $p=0,23$), з яких найбільша різниця в показниках була при гіпоспленізмі ($9,14 \pm 2,18\%$ проти 0% , $p=0,003$) і при вторинному імунодефіцитному стані ($17,71 \pm 2,89\%$ проти 0% , $p < 0,001$), (рис. 2).

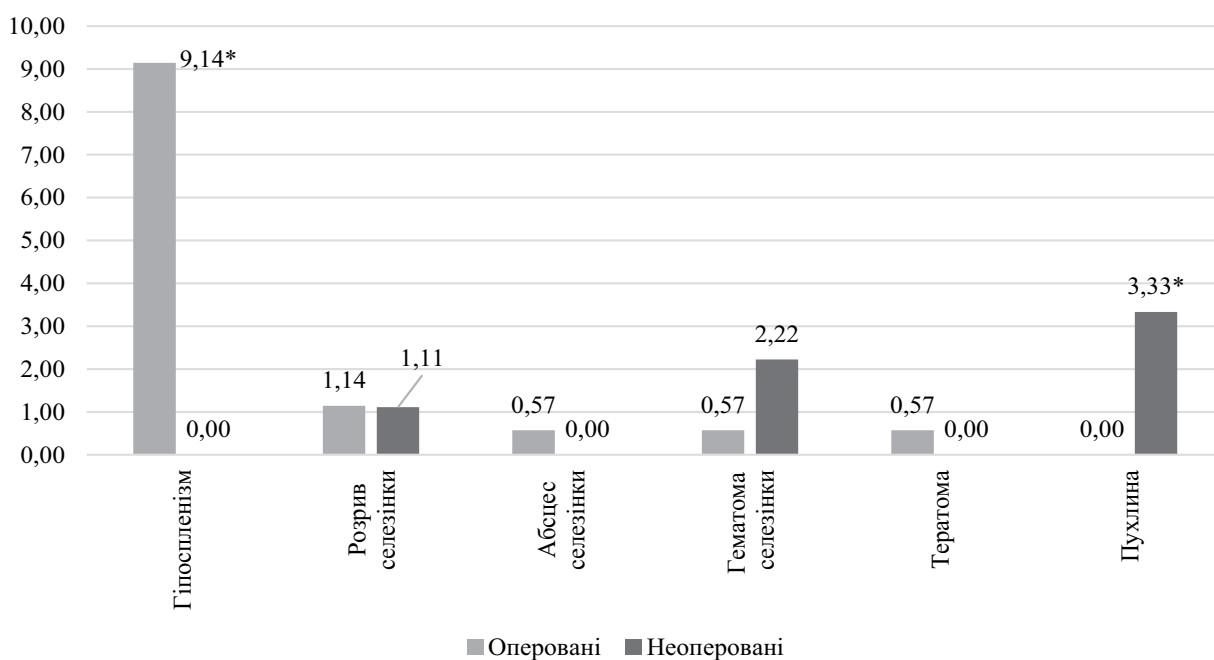
У групі оперованих пацієнтів серед усіх супутніх захворювань не було лише онкопатології, тоді як у неоперованих пухлини діагностувалися у 3 дітей ($3,33 \pm 1,89\%$, $p=0,02$).

У групі неоперованих пацієнтів було 29 ($32,22 \pm 4,93\%$) дітей, які мали кісту діаметром понад 2 см, що слугувало показанням до оперативного втручання, проте з причини відмови їхніх батьків операції не проводилися. Неоперовані великі кісти відмічалися в $12,93 \pm 2,77\%$ хлопців і $8,47 \pm 2,56\%$ дівчат, $p=0,25$. Дещо частіше такі випадки були в пацієнтів із сільської місцевості ($13,93 \pm 3,14\%$), ніж у дітей з міських поселень ($8,39 \pm 2,32\%$, $p=0,15$). Решткова кіста в дітей з великою неоперованою кістою була у всіх пацієнтів, тоді як у неоперованих пацієнтів із малими кістами (< 2 см) вона зустрічалася лише у $16,39 \pm 4,74\%$ випадків ($p < 0,001$), що доводить важливість проведення операцій у таких випадках.

Оригінальні дослідження. Абдомінальна хірургія



А



Б

Примітка: * – достовірність різниці між групами $p < 0,05$.

Рис. 2. Розподіл супутньої патології селезінки (А) та захворювань інших органів або систем (Б) в оперованих і неоперованих пацієнтів (%)

Висновки

За наявності кіст у селезінці можливий вибір хірургічного лікування або консервативного (неінвазивного) ведення.

Лікувальна тактика при КС у пацієнтів дитячого віку – строго індивідуальна і залежить від розмірів і локалізації ураження паренхіми.

При КС діаметром до 20 мм раціональним є консервативне (неінвазивне) ведення, що підтверджено відсутністю прогресування росту кіст у цих дітей.

Динамічне спостереження пацієнтів із КС діаметром понад 20 мм підтверджує відсутність регресу таких кіст, що в наступному слугує показанням до хірургічного лікування.

Автори заявляють про відсутність конфлікту інтересів.

References/Література

1. Dan D, Bascombe N, Harnanan D, Hariharan S, Naraynsingh V. (2010). Laparoscopic management of a massive splenic cyst. *Asian J Surg.* 33 (2): 103–106.
2. Delforge X, Chaussy Y, Borrego P, Abbo O, Sauvat F, Ballouhey Q, Irtan S, Arnaud A, Panait N, Rodesch G, Steyaert H, Schneider A, Dubois R, Mesureur S, Haraux E, Buisson P. (2017). Management of nonparasitic splenic cysts in children: A French multicenter review of 100 cases. *J Pediatr Surg.* 52 (9): 1465–1470.
3. Di Serafino M, Verde F, Ferro F, Vezzali N. (2019). Ultrasonography of the pediatric spleen: a pictorial essay. *Journal of Ultrasound.* 22: 503–512.
4. Esposito S, Leonardi A, Penta L, Prestipino M, Bertozzi M. (2019). Giant epidermoid cyst of the spleen in a pediatric patient. A case report. *Medicine.* 98 (27): p.e15653. doi: 10.1097/MD.00000000000015653.
5. Garza-Serna U, Ovalle-Chao C, Martinez D, Flores-Villalba E, Diaz-Elizondo JA, Garza-Luna U de J. (2017). Laparoscopic partial splenectomy for congenital splenic cysts in a pediatric patient: case report and review of literature. *Intern. J Surg Case Rep.* 33: 44–47.
6. Gezer HÖ, Oğuzkurt P, Temiz A, İnce E et al. (2016). Spleen salvaging treatment approaches in non-parasitic splenic cysts in childhood. *Indian J Surg.* 78 (4): 293–298. doi: 10.1007/s12262-015-1373-x.
7. Hassoun J, Ortega G, Burkhalter LS, Josephs S, Qureshi FG. (2018). Management of nonparasitic splenic cysts in children. *J Surg Research.* 223: 142–148.
8. Ingle SB, Hinge CR, Patrike S. (2014). Epithelial cysts of the spleen: A minireview. *World J Gastroenterol.* 20 (38): 13899–13903.
9. Kenney CD, Hoeger YE, Yetasook AK et al. (2014). Management of nonparasitic splenic cysts: does size really matter? *J Gastrointest Surg.* 18: 1658–1663.
10. Khan Z, Chetty R. (2016). A review of the cysts of the spleen. *Diagnostic Histopathology.* 22 (12): 479–484.
11. Sauvageot C, Faure J-M, Mousty E, Flandrin A, Forgues D, Prodhomme O, Fuchs F. (2018). Prenatal and postnatal evolution of isolated fetal splenic cysts. *Prenat Diagn.* 38 (6): 390–394. doi: 10.1002/pd.5246.
12. Sinha CK, Agrawal M. (2011). Nonparasitic splenic cysts in children: Current status. *The Surgeon.* 9: 49–53. doi: 10.1016/j.surge.2010.08.005.
13. Sinwar PD. (2014). Overwhelming post splenectomy infection syndrome – review study. *Int J Surg.* 12: 1314–1316.
14. Tajik P, Goudarzian AH, Pourzahabi Z. (2019). *Gastroenterol Hepatol Bed Bench.* 12 (3): 260–262.
15. Tartar T, Bakal U, Sarac M, Kazez A. (2020). Laboratory results and clinical findings of children with hydatid cyst disease. *23 (7):* 1008–1012. doi: 10.4103/njcp.njcp_531_19.

Відомості про авторів:

Прутула Василь Петрович – д. мед. н., проф., проф. каф. дитячої хірургії НМУ імені О.О. Богомольця. Адреса: м. Київ, вул. В. Чорновола, 28/1. <https://orcid.org/0000-0001-9023-5898>.

Кривченя Данило Юліанович – д. мед. н., проф., проф. каф. дитячої хірургії НМУ імені О.О. Богомольця. Адреса: м. Київ, вул. В. Чорновола, 28/1. <https://orcid.org/0000-0001-6008-9658>.

Кузик Андрій Станіславович – к.мед.н., доц., зав. каф. дитячої хірургії Львівського НМУ імені Д. Галицького. Адреса: м. Львів, вул. Пекарська, 69. <https://orcid.org/0000-0002-8134-3544>.

Хуссейні Саед Файзула – к.мед.н., асистент каф. дитячої хірургії НМУ імені О.О. Богомольця. Адреса: м. Київ, вул. В. Чорновола, 28/1. <https://orcid.org/0000-0001-6801-3092>.

Гутор Тарас Григорович – к.мед.н., доц., зав. каф. соціальної медицини, економіки та організації охорони здоров'я Львівського НМУ імені Д. Галицького. Адреса: м. Львів, вул. Пекарська, 69. <https://orcid.org/0000-0002-3754-578X>.

Стаття надійшла до редакції 18.02.2021 р., прийнята до друку 18.05.2021 р.

Увага!

Зміни в оформленні списку літератури

Згідно з Наказом МОН України № 40 від 12.01.2017 р. «Про затвердження вимог до оформлення дисертацій» вносяться зміни в оформлення списку літератури у журналі. Відтепер оформлення здійснюється відповідно до стилю APA (American Psychological Association style), що використовується у дисертаційних роботах.

Приклади оформлення літературних джерел

Журнальна публікація

Автор АА, Автор ВВ, Автор СС. (2005). Назва статті. Назва журналу. 10(2); 3: 49-53.

Книга

Автор АА, Автор ВВ, Автор СС. (2006). Назва книги. Місто: Видавництво: 256.

Глава у книзі

Автор АА, Автор ВВ, Автор СС. (2006). Назва розділу (глави). У кн. Автор книги. Назва книги. Під ред. Прізвище СС. Місто: Видавництво: 256.

Інтернет-ресурс

Автор АА, Автор ВВ, Автор СС. (2006). Назва статті. Назва журналу/книги (якщо є). URL-адреса публікації.

Оформлення літератури за новими вимогами підвищить можливості пошукових ресурсів в Інтернеті, та, як наслідок, цитованість авторів.