

В. Ф. Рибальченко<sup>1,3</sup>, П. С. Русак<sup>1,2</sup>, Р. М. Борис<sup>4</sup>, С. А. Брагинська<sup>3</sup>, Б. С. Рінзберг<sup>3</sup>,  
Д. С. Мамонтов<sup>3</sup>

## Травма прямої, товстої кишки та промежини в дітей

<sup>1</sup>Національний університет охорони здоров'я України імені П. Л. Шупика, м. Київ

<sup>2</sup>КНП «Житомирська обласна дитяча клінічна лікарня» Житомирської обласної ради, Україна

<sup>3</sup>КНП «Київська міська дитяча клінічна лікарня №1», Україна

<sup>4</sup>ПВНЗ «Київський медичний університет», Україна

Paediatric Surgery(Ukraine).2022.2(75):52-59; DOI 10.15574/PS.2022.75.52

**For citation:** Rybalchenko VF, Rusak PS, Braginskaya SA, Rinzberg BS, Mamontov DS, Boris RM. (2022). Injury of the recta and colon and perine in children. Paediatric Surgery(Ukraine). 2 (75): 52-59; doi 10.15574/PS.2022.75.52.

**Мета** – поліпшити лікування дітей з травматичним пошкодженням прямої кишки, промежини та кишечника.

**Матеріали та методи.** У клініці кафедри дитячої хірургії Національного університету охорони здоров'я України імені П. Л. Шупика за 30 років перебували на лікуванні 9 дітей з травматичними пошкодженнями прямої кишки, промежини та товстої кишки. Вік хворих становив від 1,5 року до 16 років. Хворих жіночої статі було 2 (22,23%), а чоловічої – 7 (77,77%).

**Результати.** Встановлено, що серед 9 хворих, які мали пошкодження прямої кишки, супутнє пошкодження низхідної кишки відмічено в 1 (11,11%), сигмоподібної – в 1 (11,11%), проникаючі в черевну порожнину – у 3 (33,33%), сечовий міхур – в 1 (11,11%), піхви – у 2 (22,22%) дітей. Натомість в 1 (11,11%) пацієнта констатовано травматичне пошкодження стінки прямої кишки. Отже, серед 9 хворих стому використано у 8 (88,89%) випадках, із яких у 3 (33,33%) пацієнтів первинно накладено двоствольну стому, яка потребувала відключення дистальної кишки. Первинно реконструктивні операції проведено 8 (88,89%) хворим, а в 1 (11,11%) випадку – з відстрочкою на 2 тижні з причини запального процесу при розриві прямої кишки та піхви у 1,5-річної дитини. За даними власних досліджень, використання підвісної чи роздільної стоми на шпорі не є ефективним методом відключення пошкодженої як товстої, так і прямої кишки від вмісту. Травматичне пошкодження прямої кишки та піхви з розривом сфінктерного апарату встановлено у 2 (22,22%) хворих. Спайкову непрохідність виявлено в 1 (11,11%) дитини. Усі хворі одужали та виписані з клініки.

**Висновки.** Візуалізація обсягу пошкодження має бути повноцінною та проводитися під загальним знеболюванням в умовах операційної. Хірургічне лікування травматичного пошкодження промежини прямої та товстої кишки потребує індивідуального підходу і має бути поетапним: накладення роздільної чи кінцевої колостоми, а також реконструктивно-відновна операція промежини, сфінктерного апарату з обов'язковою електроміоідентифікацією сфінктерного апарату. Лікування хворих із пошкодженням промежини внаслідок сексуального насильства потребує психологічної та соціальної реабілітації.

Дослідження виконано відповідно до принципів Гельсінської декларації. Протокол дослідження ухвалено Локальним етичним комітетом усіх зазначених у роботі установ. На проведення досліджень отримано інформовану згоду пацієнтів.

Автори заявляють про відсутність конфлікту інтересів.

**Ключові слова:** діти, травма, пряма кишка, промежина піхва, товста кишка.

**Injury of the recta and colon and perine in children****V. F. Rybalchenko<sup>1,3</sup>, P. S. Rusak<sup>1,2</sup>, R. M. Boris<sup>4</sup>, S. A. Braginskaya<sup>3</sup>, B. S. Rinzberg<sup>3</sup>, D. S. Mamontov<sup>3</sup>**<sup>1</sup>Shupyk National Healthcare University of Ukraine, Kyiv<sup>2</sup>Zhytomyr Regional Children's Clinical Hospital, Ukraine<sup>3</sup>Kyiv Regional Clinical Hospital №. 1, Ukraine<sup>4</sup>Kyiv Medical University, Ukraine**Purpose** – to improve the treatment of children with traumatic injuries of the rectum, perineum and intestines.**Materials and methods.** In the clinic of the Department of Pediatric Surgery of the Shupyk National Healthcare University of Ukraine for 30 years, 9 children with traumatic injuries of the rectum, perineum and colon were treated. The age of the patients ranged from 1.5 to 16 years. There were 2 female patients (22.23%) and 7 male patients (77.77%).**Results.** The study found that among 9 patients who had damage to the rectum, concomitant damage to the descending colon in 1 (11.11%), sigmoid in 1 (11.11%), penetrating into the abdominal cavity in 3 (33.33%), urinary bladder in 1 (11.11%), vagina in 2 (22.22%). In 1 (11.11%) patient, a traumatic injury to the rectal wall was noted. Thus, among 9 patients fatigue was used in 8 (88.89%) children, of which in 3 (33.33%) double-barreled fatigue was initially imposed, requiring the distal colon to be turned off. Primary reconstructive surgeries were performed in 8 (88.89%) patients, and in 1 (11.11%) child with a delay of 2 weeks due to an inflammatory process in the rupture of the rectum and vagina in a 1.5-year-old child. Our own research has shown that the use of suspended or split fatigue on a spur is not an effective method of disconnecting the injured both colon and rectum from the contents. Traumatic damage to the rectum and vagina with rupture of the sphincter apparatus was found in 2 (22.22%) patients. Adhesive obstruction was found in 1 (11.11%) patient. All patients were discharged from the clinic.**Conclusions.** Visualization of the damage volume should be complete and performed under general anesthesia in the operating room. Surgical treatment of traumatic damage to the perineum of the rectum and colon requires an individual and should be phased: the imposition of a separate or final colostomy, as well as reconstructive and restorative surgery of the perineum, sphincter apparatus with mandatory electromyoidentification of the sphincter apparatus. Treatment of patients with perineal injury due to sexual abuse requires psychological and social rehabilitation.

The research was carried out in accordance with the principles of the Helsinki Declaration. The study protocol was approved by the Local Ethics Committee of all participating institutions. The informed consent of the patient was obtained for conducting the studies.

No conflict of interests was declared by the authors.

**Keywords:** children, trauma, rectum, perineum, vagina, colon.

Травма прямої кишки зустрічається близько в 1–5% випадках та збільшується до 6,6% при переломах кісток таза, а при пораненнях сідничної ділянки досягає 19%. У структурі всіх пошкоджень товстої кишки питома вага прямої кишки коливається від 48–58% до 40%. Внутрішньочеревні пошкодження прямої кишки діагностуються у 37–44,5% потерпілих, а позаочеревні – у 55,5–57,5%. Поміж тим, це всі дані лікування в дорослих стаціонарах.

Стосовно дітей є тільки поодинокі клінічні спостереження. У статті Е. Р. Haut (2004) зазначено, що за 11 років виявлено 53 дитини з проникаючим колоректальним пораненням. Вогнепальні поранення встановлено у 89% дітей. Товста кишка пошкоджена у 83% (n=44) хворих, а пряма – у 17% (n=9) хворих. З колостомою проведено лікування всіх (9) пошкоджень прямої кишки та ободової кишки (11) [10].

У дослідженні В. Ф. Рибальченка та співавт. (2016) описано випадок травматичного розриву задньої стінки піхви, передньої стінки прямої кишки і сфінктерного апарату промежини в дитини 1 року та 2 місяців унаслідок згвалтування. Одування наступило після трьох операцій [14].

Про рідкість недуги вказано в роботі А. Є. Соловйова (2019), який за 30 років спостерігав 6 дітей з тяжкими пошкодженнями прямої кишки та анусу

віком від 3 до 18 років, із яких: 2 дівчинки віком 3 і 6 років були згвалтовані та мали пошкодження не тільки промежини і піхви, але й піхво-прямокишкової перегородки, прямої кишки та сфінктера; 3 дитини – унаслідок дорожньо-транспортних пригод, 2 з них загинули внаслідок черепно-мозкової травми; в 1 дитини – травма внаслідок невдало сформованого сфінктерного апарату під час операції на промежині. У цілому летальність становила 33,33% (2 з 6 пацієнтів) [19].

Так, за даними А. М. Ерастова (2016), пошкодження прямої кишки в мирний час характеризуються великою різноманітністю причинних факторів і належать до тяжких механічних пошкоджень у 11,5% випадків. Позаочеревні пошкодження прямої кишки зустрічаються у 70,0% випадків, внутрішньочеревні – у 30,0%. Ізольовані пошкодження прямої кишки становлять 61,5%, множинні – 14,9%, поєднані пошкодження – 17,7%. Ускладнення при пошкодженнях прямої кишки становлять 51,0%. Основними причинами летальних наслідків при пошкодженнях прямої кишки є: тяжка поєднана травма, гостра крововтрата та розвиток поліорганної недостатності. Рівень летальності при пошкодженнях прямої кишки на сьогодні становить до 6,0% [8].

## Оригінальні дослідження. Абдомінальна хірургія

У клінічному спостереженні Е. А. Ameh (2000) описано 7 дітей до 12-річного віку: 4 дівчинки та 3 хлопчики з травматичними пошкодженнями прямої кишки та (у дівчаток) піхви. Із 7 дітей 4 пацієнти отримали поранення та тупі травми, а 3 – проникаючі. У 5 пацієнтів були поранення прямої кишки. Розриви піхви усунені у 3 дівчаток. У 3 пацієнтів були ранові інфекції. Одна дівчинка померла від перитоніту, що становить 14,28% [2].

Отже, вищезазначене підкреслює необхідність подальшого дослідження проблеми травматичного пошкодження прямої кишки та промежини для зменшення кількості післяопераційних ускладнень і летальності.

**Мета** дослідження – поліпшити лікування дітей з травматичним пошкодженням прямої кишки, промежини та кишечника на основі аналізу власного досвіду й літературних даних.

### Матеріали та методи дослідження

У клініці кафедри дитячої хірургії Національного університету охорони здоров'я України імені П. Л. Шупика за 30 років перебувало на лікуванні 9 дітей з травматичними пошкодженнями прямої кишки, промежини та товстої кишки. Вік хворих становив від 1,5 року до 16 років. Середній вік –  $5,0 \pm 1,2$  року. Хворих жіночої статі було 2 (22,23%), а чоловічої – 7 (77,77%). На момент госпіталізації проведено загальноклінічне та біохімічне обстеження крові та сечі 100% хворих. Рентгенологічне дослідження – оглядову рентгенографію органів черевної порожнини у вертикальному положенні – виконано всім (100%) хворим, ультразвукове дослідження черевної порожнини та нирок – 7 (77,77%). Ректальне дослідження проведено всім (100%) хворим під наркозом.

Дослідження виконано відповідно до принципів Гельсінської декларації. Протокол дослідження ухвалено Локальним етичним комітетом усіх зазначених у роботі установ. На проведення досліджень отримано інформовану згоду пацієнтів.

### Результати дослідження та їх обговорення

Усі хворі госпіталізовані в ургентному порядку впродовж перших 12 год від моменту отримання травми.

Враховуючи невелику кількість пацієнтів, зупинимося на кожному з них.

1. Хлопчик віком 13 років впав на сторонній предмет та отримав дотичне пошкодження прямої кишки й наскрізне низхідної товстої кишки. На момент госпіталізації мав клініку перитоніту. Хірургічним

шляхом ушито пошкодження прямої та низхідної кишки і накладено двоствольну стому. Від 3-го дня констатовано закид кишкового вмісту з проксимальної в дистальну. Проведено реколостомію з відключенням дистальної стоми. Рана низхідної та прямої кишки загоїлася за даними контрастного дослідження через 2 місяці. Стому закрито шляхом накладення прямого анастомозу кінець у кінець.

2. Хлопчик віком 12 років впав на сторонній предмет й отримав дотичне пошкодження прямої кишки та наскрізне сигмоподібної кишки. На момент госпіталізації мав клініку перитоніту. Хірургічним шляхом усунуто пошкодження прямої та сигмоподібної кишки і накладено роздільну двоствольну стому. Від 4-го дня констатовано закид кишкового вмісту в дистальну стому. Проведено відключення дистальної стоми. За даними контрастного дослідження, через 1,5 місяця рана сигмоподібної та прямої кишки загоїлась. Товстокишкову стому закрито шляхом накладення прямого анастомозу кінець у кінець.

3. Хлопчик віком 6 років впав на сторонній предмет й отримав дотичне пошкодження стінки прямої кишки та наскрізне в черевну порожнину. На момент госпіталізації мав клініку локалізованого перитоніту. Хірургічним шляхом усунуто дотичне пошкодження прямої та дефект у черевній порожнині й накладено кінцеву стому. За даними контрастного дослідження, через 1,5 місяця проникаюча рана в черевну порожнину та прямої кишки загоїлася. Товстокишкову стому закрито шляхом накладення прямого анастомозу кінець у кінець.

4. Дівчинка віком 6 років унаслідок з'валтування отримала травматичний розрив прямої кишки та піхви. На першому етапі накладено кінцеву сигмостому та проведено пластику прямої кишки, сфінктерного апарату та піхви. Через 2 місяці проведено ректороманоскопію, рани загоїлись, товстокишкову стому закрито шляхом накладення прямого анастомозу кінець у кінець.

5. Хлопчик віком 15 років впав на сторонній предмет й отримав дотичне пошкодження стінки прямої кишки та наскрізне в черевну порожнину. На момент госпіталізації мав клініку локалізованого перитоніту. Хірургічним шляхом усунуто дотичне пошкодження стінки прямої та дефект у черевній порожнині та накладено кінцеву стому. За даними контрастного дослідження, через 2 місяці проникаюча рана в черевну порожнину та прямої кишки загоїлась. Товстокишкову стому закрито шляхом накладення прямого анастомозу кінець у кінець.

6. Хлопчик віком 12 років впав на сторонній предмет й отримав дотичне пошкодження стінки прямої

кишки до 1 см. При ревізії рановий канал мав дотичний хід, без проникнення в параректальну клітковину та сфінктерний апарат. Накладено шви, рану дреновано. Упродовж 6 днів рана загоїлась, дренаж видалено.

7. Дівчинка віком 1,5 року унаслідок згвалтування отримала травматичний розрив прямої кишки та піхви. На першому етапі накладено підвісну сигмостому та туалет травматичного пошкодження. Від 3-го дня констатовано закид кишкового вмісту з проксимальної в дистальну, а тому проведено рекостомію з відключенням дистальної стоми. У подальшому проведено пластику прямої кишки, сфінктерного апарату та піхви. Через 1,5 місяці проведено ректороманоскопію та встановлено, що рани загоїлись, товстокишкову стому закрито шляхом накладення прямого анастомозу кінець у кінець.

8. Хлопчик віком 14 років, з'їжджаючи на санчатах із гори, впав із них та при подальшому спуску наштовхнувся на смугу санчат й отримав дотичне та проникаюче пошкодження прямої кишки й наскрізне сечового міхура. На момент госпіталізації мав клініку перитоніту з причини затікання сечі та калу в перивезикальну клітковину. Накладено кінцеву стому на низхідну кишку, а дистальну – закрито. Хірургічним шляхом усунуто пошкодження прямої кишки та сечового міхура з накладенням епіцистостоми та дронування паравезикальної клітковини. За даними контрастного дослідження, через 1 місяць рана сечового міхура загоїлась, відновилося фізіологічне сечовипускання. Ендоскопічне дослідження прямої кишки – рана загоїлась. Товстокишкову стому закрито шляхом накладення прямого анастомозу кінець у кінець.

9. Хлопчик віком 13 років впав на сторонній предмет й отримав проникаюче пошкодження стінки прямої кишки та наскрізне в черевну порожнину. На момент госпіталізації мав клініку локалізованого перитоніту. Хірургічним шляхом усунуто дефект у черевній порожнині та накладено кінцеву стому. Проникаюче пошкодження стінки прямої кишки ушито окремими швами, шви на сфінктер і дронування ранового каналу. За даними ендоскопічного дослідження, через 1 місяць проникаюча рана в черевну порожнину та прямої кишки загоїлась. Через 1 місяць дитину госпіталізовано з клінікою спайкової непрохідності. Проведено операцію розділення спайок із накладенням прямого анастомозу кінець у кінець.

Установлено, що серед 9 хворих, які мали пошкодження прямої кишки, супутнє пошкодження низхідної кишки було в 1 (11,11%), сигмоподібної –

в 1 (11,11%), проникаючі в черевну порожнину – у 3 (33,33%), сечовий міхур – в 1, піхви – у 2 (22,22%) дітей. Натомість в 1 (11,11%) пацієнта констатовано травматичне пошкодження стінки прямої кишки. Отже, серед 9 хворих у лікуванні травматичного пошкодження прямої кишки, промежини та кишечника стоми використано у 8 (88,89%) дітей, із яких у 3 (33,33%) осіб первинно накладено двоствольну стому, яка потребувала переведення її в кінцеву шляхом відключення дистальної кишки. Первинно реконструктивні операції проведено 8 (88,89%) дітям, а в 1 (11,11%) випадку – з відстрочкою на 2 тижні з причини запального процесу при розриві прямої кишки та піхви в 1,5 річної дитини. За результатами власних досліджень, використання підвісної або роздільної стоми на шпорі не є ефективним методом відключення пошкодженої як товстої, так і прямої кишки від накопичення вмісту. Травматичне пошкодження прямої кишки та піхви з розривом сфінктерного апарату встановлено у 2 (22,22%) хворих. На етапі лікування спайкову непрохідність виявлено в 1 (11,11%) хворого. Усі хворі одужали та виписані з клініки.

Поєднаних пошкоджень не встановлено, а виявлено ізольоване пошкодження слизової, підслизової. У такому разі проводять ревізію рани, накладення швів і дронування, призначають антибактеріальну терапію, місцеве лікування.

Встановлено проникаюче пошкодження в черевну порожнину або інші органи. За такої ситуації проводять діагностичну лапароскопію, а за результатами визначають тактику лікування. Відключення дистальних відділів кишечника проводять шляхом накладення кишкової стоми (якщо двоствольна, то роздільна з відстанню між стомами 5 см для накладання калоприймача, а зручнішою є одноствольна кінцева колостома на привідну кишку). Накладення підвісних стом не є доцільним. Водночас із ревізією черевної порожнини та ушиванням пошкоджень виконують корекцію пошкоджень із накладенням швів, дронування пошкоджених просторів. На завершення операції проводять туалет відвідної кишки від вмісту, призначають антибактеріальну терапію, місцеве лікування. Візуальний огляд – через 1–1,5 міс, контрастне дослідження, а також закриття стоми. У подальшому діти перебувають під наглядом хірурга.

На сьогодні немає фундаментальних робіт стосовно травматичного пошкодження прямої кишки в дітей, а тому більшість стандартів запозичені з дорослої хірургії. Пошкодження прямої кишки та промежини в дітей усіх вікових груп є складною про-

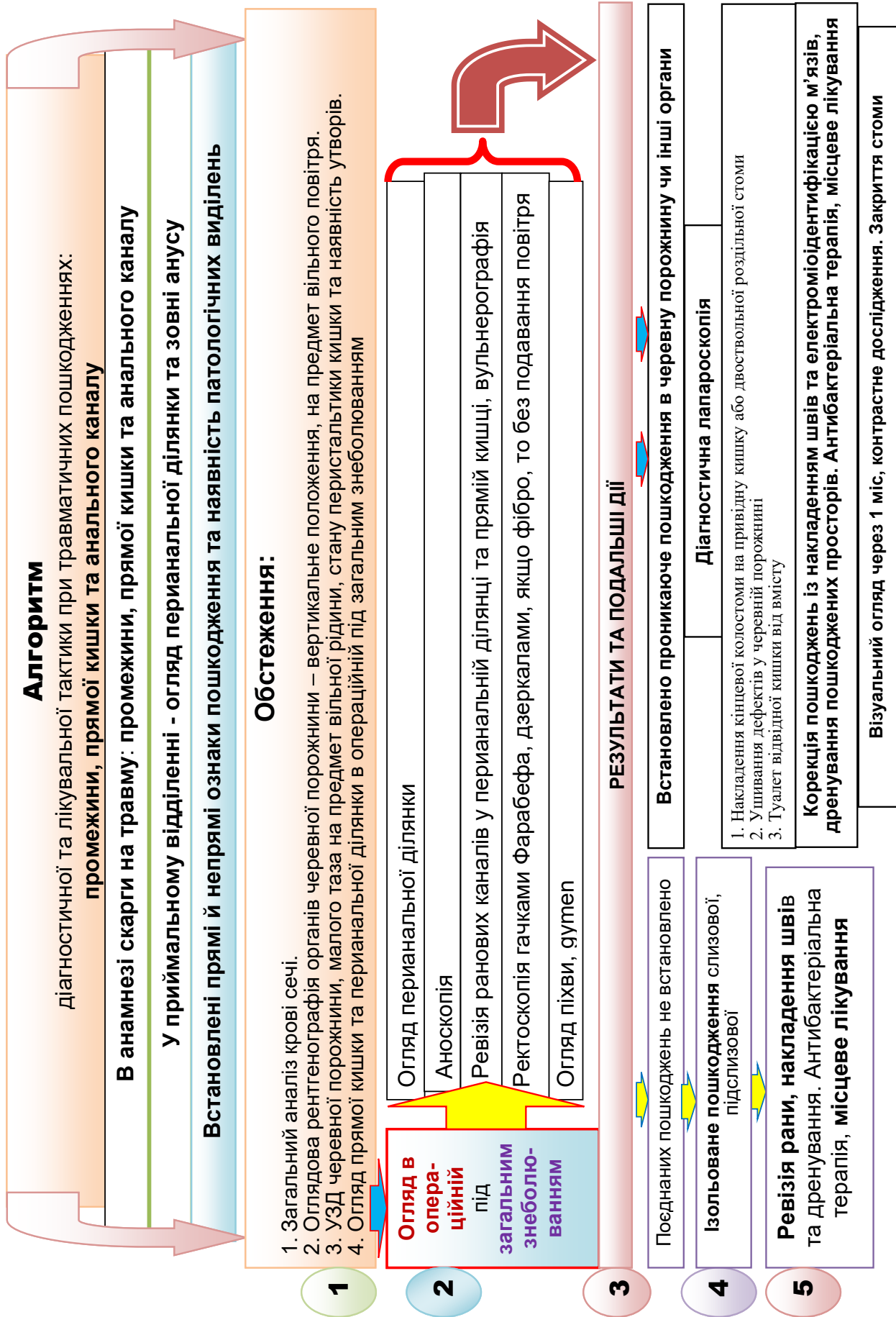


Рис. Алгоритм діагностичної та лікувальної тактики при травматичних пошкодженнях промежини, прямої кишки та анального каналу

блемою з декількох причин. По-перше, діти бояться в більшості випадків розповідати подробиці трагедії, оскільки можуть очікувати покарання від батьків; по-друге, здебільшого діти жіночої статі соромляться огляду, що не дає змоги провести повноцінний огляд; по-третє, дітей усіх вікових груп доцільно оглядати тільки під наркозом; по-четверте, через глибокі інфіковані пошкодження існує висока ймовірність розвитку гнійно-запальних процесів у порожнині малого таза та перитоніту; по-п'яте, через пошкодження анального сфінктера в подальшому можливий високий рівень порушень його функції; по-шосте, через досить часті сполучені пошкодження прямої кишки та оточуючих органів, як сечостатевої системи, так і кісток таза, існує висока ймовірність розвитку флегмон. Доцільно вказати, що в післяопераційному періоді в таких хворих важливою проблемою є відновлення природнього пасажу спочатку через колостому, а в подальшому – після відновлення функції анального сфінктера природним шляхом.

Звісно, травма прямої кишки та промежини підлягає обов'язковому ректальному огляду. Але ректальне дослідження в дітей доцільно проводити під загальним знеболюванням. Поміж тим, за даними G. Z. Shlamovitz та співавт. (2007), пальцеве ректальне дослідження має чутливість 33–52% для ректального пошкодження, але має високий рівень хибно негативних результатів – 63–67% [17]. Тому вважаємо за доцільне проводити ректальне дослідження під наркозом в операційній з подальшим хірургічним втручанням за необхідності.

Так, за даними M. V. Hargraves та співавт. (2009), усіх пацієнтів із підозрою на травму прямої кишки слід обстежувати за допомогою проктоскопії, яка має чутливість до 71% при ректальному пошкодженні, а найбільша чутливість при позачеревних пошкодженнях – до 88%. Поміж тим, недостатня підготовка кишечника та супутні травми (обмежена рухливість таза, крововилив) можуть ще більше знизити чутливість ректоскопії [6,9]. У наведеному спостереженні всі ректальні дослідження проводив дитячий хірург під наркозом, а в разі пошкодження промежини в пацієнтів жіночої статі огляд проводив дитячий гінеколог. Слід зазначити, що проводити підготовку кишечника шляхом постановки клізм є недоцільним і шкідливим, оскільки розведений водою кишковий вміст заповнює пошкодження: кишені, канали та порожнини.

Поєднані пошкодження є вкрай складною проблемою як для діагностики, так і для лікування. За даними Z. Arthurs та співавт. (2006), травматичні

пошкодження прямої кишки часто були пов'язані з пошкодженням структур таза, таких як сечостатева система – у 43%, травма судин – майже у 50%, а також із тяжкими проникаючими пораненнями таза – 43%. Для лікування всіх пошкоджень пацієнтам у середньому було потрібно 4 операції на черевній порожнині, протягом першого тижня після травми померло 21% пацієнтів, а в цілому 36% пацієнтів із пошкодженнями судин і прямої кишки померли [3]. Тому в цих випадках, за даними S. M. Clemens та співавт. (2018), накладення колостоми може бути більш попереджувальним шляхом із причини підвищеної смертності, пов'язаної із забезпеченням безпеки кровотоку та сепсису в післяопераційному періоді [6].

Зазвичай переломи тазових кісток виявляються на рентгенограмі як доповнення до обстеження, хоча невеликі переломи можна виявити на комп'ютерній томографії. Розширення лобкового симфізу було пов'язано з травмою прямої кишки, а одне ретроспективне дослідження показало, що 75% травм прямої кишки були пов'язані з передньо-заднім компресійним переломом таза [1,6].

У дослідженнях E. K. Johnson та співавт. (2008) ретроспективний огляд 10 пацієнтів, які отримали поранення в бою, показав, що за допомогою комп'ютерної томографії можна виявити кожне пошкодження прямої кишки, але частота хибно позитивних результатів становила 20%. Параректальне повітря було найчастішою знахідкою на комп'ютерній томографії, хоча параректальне повітря та прилеглі осколки снаряду були показані в обох хибно позитивних випадках [6,11].

Хірургічне лікування має бути комплексним і спрямованим на відновлення фізіологічного пасажу по товстому кишечнику. Так, за даними досліджень П. С. Русака та співавт., у разі підозри на поєднане пошкодження органів черевної порожнини рекомендована діагностична лапароскопія для визначення пошкодження й подальшої хірургічної тактики [12,13]. Натомість, за даними огляду літератури J. DuBose (2009), первинне відновлення всіх колоректальних пошкоджень необхідно робити незалежно від супутніх факторів ризику розвитку ускладнень, за умови якщо тканина товстої кишки життєздатна та адекватно перфузується [7].

Стосовно накладення колостоми, на думку L. G. Saldarriaga та співавт. (2021), при травмах прямої кишки, якщо пошкодження охоплює понад 25% окружності, то показана колостома. Але якщо травма охоплює менше 25% окружності, то можна

**Оригінальні дослідження. Абдомінальна хірургія**

проводити хірургію без накладення колостоми та відведення калу [16]. Поміж тим, на нашу думку, у разі пошкодження ампули прямої кишки з накладенням швів, то завжди потрібно накладати кінцеву колостому, при цьому слід відключити пряму кишку, що і зроблено в наших спостереженнях у 88,88% (у 8 з 9 пацієнтів). Стосовно накладення підвісної стоми для промивання прямої кишки в літературі різні думки. Однак ми вважаємо, що підвісна колостома дає змогу вільно потрапляти кишковому вмісту у відключену кишку, що унеможливорює адекватне загоєння пошкодження кишки. Стосовно промивання кишки доцільно пам'ятати акт дефекації – поки не заповниться ампула прямої кишки і не виникне акт позиву, то мимовільного витікання промивної рідини не буде, тому це оманлива думка стосовно промивання кишечника. Отже, за даними S. R. Steele та співавт. (2011), протягом останнього десятиліття в серіях ретроспективних досліджень не доведені переваги дистального ректального виведення [20], що є підтвердженням накладення кінцевої колостоми в наших клінічних спостереженнях.

Враховуючи власний клінічний матеріал, складність анатомічної зони, а також літературні дані летальності при цій патології, нами розроблено алгоритм діагностичної та лікувальної тактики в разі травматичних пошкоджень промежини, прямої кишки та анального каналу (рис.).

Перший етап – це з'ясування анамнезу отриманої травми: промежини, прямої кишки та анального каналу. У приймальному відділенні необхідно встановити прямі та непрямі ознаки пошкодження і наявність патологічних виділень із прямої кишки або ранових каналів. А ректальне пальцеве дослідження в приймальному відділенні проводити недоцільно, оскільки можна нанести ще більше пошкодження. Також недоцільно призначати та ставити клізми. Наступний етап – це обстеження: загальний аналіз крові сечі; оглядова рентгенографія органів черевної порожнини – вертикальне положення на предмет вільного повітря; ультразвукове дослідження органів черевної порожнини, малого таза на предмет вільної рідини, стану перистальтики кишки та наявності утворів. Обов'язковим є огляд прямої кишки та перианальної ділянки в операційній під загальним знеболюванням: огляд перианальної ділянки, аноскопія, ревізія ранових каналів у перианальній ділянці та прямій кишці, вульнерографія. Ректоскопія гачками Фарабефа, дзеркалами, якщо фібро, то без подавання повітря, огляд піхви, гупен.

**Висновки**

Візуалізація обсягу пошкодження має бути повноцінною і проводиться під загальним знеболюванням в умовах операційної. Хірургічне лікування травматичного пошкодження промежини прямої та товстої кишки потребує індивідуального підходу і має бути поетапним: накладення роздільної або кінцевої колостоми, а також реконструктивно-відновна операція промежини, сфінктерного апарату з обов'язковою електроміоідентифікацією м'язів сфінктерного апарату. Лікування хворих із пошкодженням промежини внаслідок сексуального насильства потребує психологічної та соціальної реабілітації.

*Автори заявляють про відсутність конфлікту інтересів.*

**References/Література**

1. Aihara R, Blansfield JS, Millham FH, LaMorte WW, Hirsch EF. (2002). Fracture locations influence the likelihood of rectal and lower urinary tract injuries in patients sustaining pelvic fractures. *J Trauma*. 52 (2): 205–209. doi: 10.1097/00005373-200202000-00001.
2. Ameh EA. (2000). Anorectal injuries in children. *Pediatr Surg Int*. 16 (5–6): 388–391. doi: 10.1007/s003830000347.
3. Arthurs Z, Kjørstad R, Mullenix P, Rush RM, Sebesta J, Beekley A. (2006). The use of damage-control principles for penetrating pelvic battlefield trauma. *Am J Surg*. 191 (5): 604–609. doi: 10.1016/j.amjsurg.2006.02.009.
4. Beck DE, Roberts PL et al. (2011). *The ASCRS textbook of colon and rectal surgery*. Springer. 970: 132.
5. Bereznytskyi YaS, Haponov VV, Sulyma VP, Malinovskyi SL, Yushchenko IV. (2013). 1 Travma priamoj kyshky ta promezhyny, klasyfikatsiia, dosvid likuvannia. *Kharkiv surgical school*. 3 (60): 33–135. [Березницький ЯС, Гапонов ВВ, Сулима ВП, Малиновський СЛ, Ющенко ІВ. (2013). Травма прямої кишки та промежини, класифікація, досвід лікування. *Kharkiv surgical school*. 3 (60): 33–135].
6. Clemens MS, Peace KM, Yi F. (2018). Rectal Trauma: Evidence-Based Practices. *Clin Colon Rectal Surg*. 31 (1): 17–23. doi: 10.1055/s-0037-1602182.
7. DuBose J. (2009). Colonic trauma: indications for diversion vs. repair. *J Gastrointest Surg*. 13 (3): 403–404. doi: 10.1007/s11605-008-0783-5.
8. Erastov AM. (2016). Faktoryi, opredelyayushchie hirurgicheskuyu taktiku pri povrezhdeniyah pryamoj kishki v mirnoe vremya. Avtoref. dis. ... kand. med. nauk. Sankt-Peterburg: 26. [Ерастов АМ. (2016). Факторы, определяющие хирургическую тактику при повреждениях прямой кишки в мирное время. Автореф. дис. ... канд. мед. наук. Санкт-Петербург: 26].
9. Hargraves MB, Magnotti LJ, Fischer PE et al. (2009). Injury location dictates utility of digital rectal examination and rigid sigmoidoscopy in the evaluation of penetrating rectal trauma. *Am Surg*. 75 (11): 1069–1072.
10. Haut ER, Nance ML, Keller MS, Groner JI, Ford HR et al. (2004). Management of penetrating colon and rectal injuries in the pediatric patient. *Dis Colon Rectum*. 47 (9): 1526–1532. doi: 10.1007/s10350-004-0605-0.
11. Johnson EK, Judge T, Lundy J, Meyermann M. (2008). Diagnostic pelvic computed tomography in the rectal-injured combat casualty. *Mil Med*. 173 (3): 293–299. doi: 10.7205/milmed.173.3.293.
12. Rusak PS та співавт. (2005). Rol laparoskopii v diahnozytsii travmatychnykh krvotekh v cherevni porozhnyni. *Khirurgiia dytia-*

- choho viku. II; 1 (6): 39–41 [Русак ПС та співавт. (2005). Роль лапароскопії в діагностиці травматичних кровотеч в черевній порожнині. Хірургія дитячого віку. II; 1 (6): 39–41].
13. Rusak PS та співавт. (2015). Problemy hostroho zhyvota u pediatrii. Zhytomyr: Polissia: 167. [Русак ПС та співавт. (2015). Проблеми гострого живота у педіатрії. Житомир: Полісся: 167].
  14. Rybalchenko VF, Dziuba OL, Hnatiuk SM, Kolodynska AV, Chaur MA. (2016). Travmatychni poshkodzhennia pro-mezhnyu v ditei. Khirurgiia dytiachoho viku. 1–2 (50–51): 104–110. [Рибальченко ВФ, Дзюба ОЛ, Гнатюк СМ, Колодинська АВ, Чаур МА. (2016). Травматичні пошкодження промежини в дітей. Хірургія дитячого віку. 1–2 (50–51): 104–110].
  15. Rybalchenko VF. (2013). Analiz roboty dytiachoi khirurgichnoi sluzhby Ukrainy u 2012 rotsi. Khirurgiia dytiachoho viku. 3 (40): 24–33. [Рибальченко ВФ. (2013). Аналіз роботи дитячої хірургічної служби України у 2012 році. Хірургія дитячого віку. 3 (40): 24–33].
  16. Saldarriaga LG, Palaios-Rodríguez HE, Pino LF, González HA, Caicedo Y et al. (2021). Rectal damage control: when to do and not to do. Colomb Méd (Cali). 52 (2): e4124776. doi: 10.25100/cm.v52i2.4776.
  17. Shlamovitz GZ, Mower WR, Bergman J et al. (2007). Poor test characteristics for the digital rectal examination in trauma patients. Ann Emerg Med. 50 (1): 25–33.
  18. Shugaev AI, Erastov AM, Dvoryankin DV. (2013). Travma pryamoj kishki v mirnoe vremya (obzor literatury). Vestnik SpbGU. Seriya. 11 (1): 127–133. [Шугаев АИ, Ерастов АМ, Дворянкін ДВ. (2013). Травма прямої кишки в мирное время (обзор литературы). Вестник СПбГУ. Серия. 11 (1): 127–133].
  19. Solovov AE. (2019). Lechenie tyazhelyo travmy pryamoj kishki s povrezhdeniem naruzhnogo sfinktera u detey. Detskaya hirur-giya. Zhurnal im. Yu.F. Isakova. 23 (2): 101–105. [Соловьев АЕ. (2019). Лечение тяжелой травмы прямой кишки с повреждением наружного сфинктера у детей. Детская хирургия. Журнал им. Ю. Ф. Исакова. 23 (2): 101–105].
  20. Steele SR, Maykel JA, Johnson EK. (2011). Traumatic injury of the colon and rectum: the evidence vs dogma. Dis Colon Rec-tum. 54 (9): 1184–1201. doi: 10.1007/DCR.0b013e3182188a60.

#### Відомості про авторів:

**Рибальченко Василь Федорович** – д.мед.н., проф., проф. каф. дитячої хірургії НУОЗ України імені П. Л. Шупика. Адреса: м. Київ, вул. Дорогожицька, 9. <https://orcid.org/0000-0002-1872-6948>.

**Русак Петро Степанович** – д.мед.н., проф. каф. дитячої хірургії НУОЗ України імені П. Л. Шупика; зав. хірургічного відділення №1 КНП «Житомирська обласна дитяча клінічна лікарня» Житомирської обласної ради. Адреса: Житомирська обл., Житомирський р-н, с. Станишівка, шосе Сквирське, 6. <https://orcid.org/0000-0002-1267-0816>.

**Борис Руслан Миколайович** – д.мед.н., проф., проф. каф. хірургії ПВНЗ «Київський медичний університет», заслужений лікар України. Адреса: м. Київ, Харківське шосе, 121. <https://orcid.org/0000-0002-2489-8682>.

**Брагинська Світлана Анатоліївна** – зав. відділенням загальної хірургії КНП «Київська міська дитяча клінічна лікарня №1». Адреса: м. Київ, вул. Богатирська, 30.

**Рінзберг Борис Сергійович** – лікар ординатор відділення загальної хірургії КНП «Київська міська дитяча клінічна лікарня №1». Адреса: м. Київ, вул. Богатирська, 30.

**Мамонтов Дмитро Сергійович** – лікар ординатор відділення загальної хірургії КНП «Київська міська дитяча клінічна лікарня №1». Адреса: м. Київ, вул. Богатирська, 30.

Стаття надійшла до редакції 01.02.2022 р., прийнята до друку 19.04.2022 р.