

Д.В. Шевчук<sup>1,3,4</sup>, Р.А. Наконечний<sup>1,2</sup>

## Каменеутворення в аугментованому сечовому міхурі в дитячому віці: сучасний стан проблеми

<sup>1</sup>Перше територіальне медичне об'єднання м. Львова, ВП «Лікарня Святого Миколая», Україна

<sup>2</sup>Львівський національний медичний університет імені Данила Галицького, Україна

<sup>3</sup>Житомирський державний університет імені Івана Франка, Україна

<sup>4</sup>Національний університет охорони здоров'я України імені П.Л. Шупика, м. Київ

Paediatric Surgery(Ukraine).2023.2(79):78-84; doi 10.15574/PS.2023.79.78

**For citation:** Shevchuk DV, Nakonechnyy RA. (2023). Stone formation in the augmented urinary bladder in childhood: the current state of the problem. Paediatric Surgery (Ukraine). 2 (79): 78-84. doi: 10.15574/PS.2023.79. 78.

**Мета** – на основі літературних даних проаналізувати сучасний стан проблеми лікування пацієнтів із конкрементами в аугментованому сечовому міхурі та рекомендувати оптимальні підходи для усунення цих конкрементів.

Аугментаційна цистопластика – це хірургічна процедура, яка використовується в дорослих і дітей з рефрактерною дисфункцією сечового міхура, у тому числі, зокрема, малою ємністю сечового міхура, у яких консервативне лікування не принесло результатів. Основними дитячими патологіями, за яких виконується ентероцистопластика – це нервово-м'язова дисфункція сечового міхура та екстрофія сечового міхура. У статті розглянуто ускладнення, можливості та переваги ендоскопічних методик у дітей порівняно з відкритим хірургічним втручанням з огляду на скомпрометовані тканини природженою вадою і попередніми хірургічними втручаннями. Причиною основних післяопераційних ускладнень, таких як метаболічні розлади, синдром гематурії, утворення конкрементів, утворення слизу, ентеральні нориці, розрив сечового міхура, кишкова непрохідність і розвиток злоякісних новоутворень, переважно пов'язані з використанням тканин шлунково-кишкового тракту в сечовому міхурі. Як приклад застосування можливостей сучасних хірургічних і мініінвазивних методик розглянуто приклад лікування дитини з діагнозом екстрофії сечового міхура, у якої в подальшому сформувалися конкременти.

**Висновки.** Утворення каменів в аугментованому сечовому міхурі є доволі поширеною проблемою, складною у профілактиці та ефективному лікуванні. Своєчасне повне спорожнення сечового міхура та адекватне лікування інфекцій сечового міхура є запорукою попередження утворення каменів в аугментованому сечовому міхурі.

Сучасні мініінвазивні технології дають змогу ефективно, малотравматично та безпечно лікувати пацієнтів із конкрементами різних локалізацій сечовидільної системи, а також пацієнтів, яким попередньо проведено складні пластичні операції.

Дослідження виконано відповідно до принципів Гельсінської декларації. На проведення досліджень отримано інформовану згоду батьків дитини.

Автори заявляють про відсутність конфлікту інтересів.

**Ключові слова:** аугментаційна цистопластика, конкременти сечового міхура, лазерна цистолітотрипсія, екстрофія сечового міхура, нервово-м'язова дисфункція сечового міхура.

### Stone formation in the augmented urinary bladder in childhood: the current state of the problem

D.V. Shevchuk<sup>1,3,4</sup>, R.A. Nakonechnyy<sup>1,2</sup>

<sup>1</sup>First Lviv Territorial Medical Union, «Saint Nicholas Hospital», Ukraine

<sup>2</sup>Danylo Halytsky Lviv National Medical University, Ukraine

<sup>3</sup>Zhytomyr Ivan Franko State University, Ukraine

<sup>4</sup>Shupyk National Healthcare University of Ukraine, Kyiv

**Purpose** – to analyze the current state of the problem patients' treatment with stones in the augmented bladder and recommend optimal approaches for their elimination, based on the literature data.

Augmentation cystoplasty is a surgical procedure used in adults and children with refractory bladder dysfunction, including, in particular, small bladder capacity, in whom conservative treatment has failed. The leading pediatric pathologies for which enterocystoplasty performed are neuropathic bladder and bladder exstrophy. The article examines the complications that arise, and the possibilities and advantages of endoscopic techniques in children compared to open surgery in view of compromised tissues due to congenital defects and previous surgical interventions. The cause of the main postoperative complications, such as metabolic disorders, hematuria syndrome, calculi formation, mucus formation, enteric fistulae, bladder rupture, intestinal obstruction and the development of malignant neoplasms, are mainly related to the use of gastrointestinal tract tissues in the bladder. As an example of modern surgical and minimally invasive methods application, considered the case of treatment of a child with urinary bladder exstrophy, in which later stones were formed.

**Conclusions.** The stones formation in an augmented bladder is a fairly common problem, difficult to prevent and effectively treat. Timely complete bladder emptying and adequate treatment of bladder infections are the keys to preventing the formation of stones in an augmented bladder. Modern minimally invasive technologies make it possible to effectively, minimally traumatic and safely treat patients with calculi of various localizations of the urinary system, as well as patients who have previously undergone complex plastic surgery.

The research was carried out in accordance with the principles of the Helsinki Declaration. The informed consent of the patient was obtained for conducting the studies.

No conflict of interest was declared by the authors.

**Keywords:** augmentation cystoplasty, bladder stones, laser cystolithotripsy, bladder exstrophy, neurogenic bladder.

Аугментаційна цистопластика (АЦ) – це хірургічна процедура, яка використовується в дорослих і дітей із рефрактерною дисфункцією сечового міхура, у тому числі, зокрема, малою ємністю сечового міхура, у яких консервативне лікування не принесло результатів [1,20,25]. Особливого значення АЦ набуває у хворих із трансплантованою ниркою, для яких питання ефективної роботи сечового резервуара є дуже важливим [31].

Власний досвід проведення АЦ описали і вітчизняні автори [7]. Також про важливість виконання АЦ у хворих із рефрактерним нейрогенним сечовим міхуром доповідав і Д. В. Шевчук [29].

Аугментаційна цистопластика має певний ряд ускладнень, серед яких – утворення каменів у новоформованому міхурі. Причинами утворення каменів після АЦ є: неповне спорожнення, надмірне утворення слизу, метаболічні порушення та хронічна бактеріурія [1]. 1/3 каменів аугментованого сечового міхура є неінфекційними [33]. У хворих з аугментованим сечовим міхуром унаслідок Spina Bifida ризик утворення каменів сечового міхура в 10 разів вищий, ніж у загальній популяції [27]. S. Kisku та співавт. (2015) проаналізували досвід виконання АЦ у 160 дітей і встановили, що формування каменів спостерігаються у 8,8% [16]. Група авторів із Віденського медуніверситету провела великий огляд літератури стосовно проблем аугментованого сечового міхура і відмітила, що камені сечового міхура зустрічаються в 15–40% [18]. Описано випадки величезних каменів в аугментованих сечових міхурах, але в дорослих пацієнтів [9,17,26]. Група канадських авторів описали власний досвід виконання аугментаційних цистопластик (56 процедур за 28 років), причому у 87,5% це була здухвинна кишка для резервуара. У 14,8% відмічалось формування конкре-

ментів [24]. Т. Е. Helmu та співавт. (2015) описали власний досвід лікування каменів аугментованого сечового міхура (26 випадків). 27% пацієнтів підлягали відкритій екстракції конкрементів, а 73% – ендоскопічній [14]. Автори з Індії описали перкутанну цистоскопію як метод лікування каменів аугментованого сечового міхура в 3 дітей віком 4–6 років [3].

**Мета** дослідження – на основі літературних даних проаналізувати сучасний стан проблеми лікування пацієнтів із конкрементами в аугментованому сечовому міхурі та рекомендувати оптимальні підходи для усунення цих конкрементів.

Аугментаційна цистопластика за допомогою тканин шлунково-кишкового тракту є важливим інструментом в арсеналі уролога під час лікування дітей, які потребують реконструкції з приводу нетримання сечі, збереження функції верхніх сечових шляхів і реконструкції при тяжких вроджених вадах розвитку [12].

Уперше використання тканин не сечовидільної системи описано понад 150 років тому, а саме проведення уретеросигмостомії дитині з екстрофією сечового міхура [30]. Mikulicz був першим, хто описав використання тонкої кишки для збільшення сечового міхура [22]. Yeates описав використання детубуляризованого тонкого кишечника, і відтоді цей метод визнано ефективним для формування податливого резервуара [37]. Однак на той час це не було загальною практикою, оскільки відомо, що ентероцистопластика призводить до затримки сечі та неповного спорожнення міхура. У зв'язку з цим зазначена методика не використовувалася широко серед пацієнтів дитячого віку, поки Lapidès та співавт. не довели ефективність періодичної очисної катетеризації для забезпечення адекватного спорожнення сечового міхура [19]. Після цього важливого наріж-

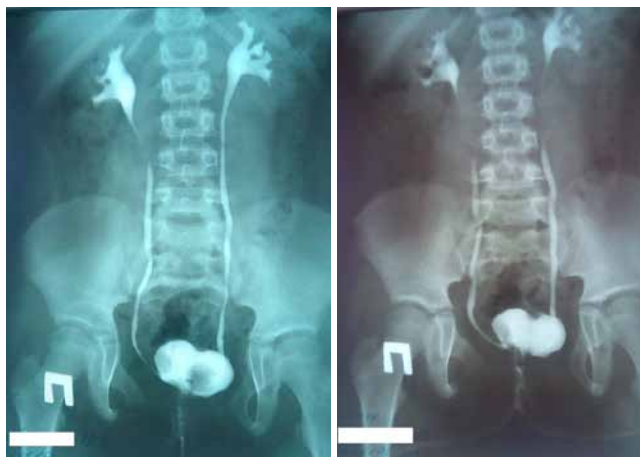

Рис. 1. Мікційна цистографія (2016 р.)

ного каменя збільшення цистопластик різними відділами кишечника швидко поширювалося і змінило тактику лікування дітей та дорослих пацієнтів із порушенням функції сечового міхура [12].

Основними дитячими патологіями, при яких виконується ентероцистопластика – це нервово-м'язова дисфункція сечового міхура (міеломенінгоцеле) та екстрофія сечового міхура.

Післяопераційні ускладнення, такі як метаболічні розлади, синдром гематурії, утворення конкрементів, утворення слизу, ентеральні нориці, розрив сечового міхура, кишкова непрохідність і розвиток злоякісних новоутворень, пов'язані з використанням тканин шлунково-кишкового тракту в сечовому міхурі [8].

Каміні в сечовому міхурі є відомим ускладненням після аугментації сечового міхура; за даними авторів, вони уражують 12–52% пацієнтів після ентероцистопластики [21]. Факторами ризику є недостатнє промивання сечового міхура, потреба в періодичній очисній катетеризації сечового міхура, наявність сторонніх тіл (нитки, що не розсмоктуються), рецидивні інфекції сечовидільних шляхів у дітей, тип сегмента кишечника, який використовувався для аугментації, порушення мобільності та закриття шийки сечового міхура [32].

Згідно з дослідженнями, після цистопластики камені утворюються через 24–31 місяць у дорослих [13] і через 25–68 місяців у дітей [32]. Повідомляється, що сукупна частота утворення каменів у сечовому міхурі після 10 років становить 28–36%, а після 20 років – 41% [5,28,34].

У разі утворення конкрементів в аугментованому міхурі проблемою є вибір адекватного методу оперативного втручання для їхнього видалення. Особливо це актуально, коли пацієнтові ушито шийку сечового міхура та створено апендикovesикостому. Згідно з ре-

комендаціями EAU, за неможливості проведення трансуретральної цистолітотрипсії або в тих випадках, коли дане втручання пов'язане з високим ризиком стриктури уретри (наприклад, маленькі діти, пацієнти з попередньою реконструкцією уретри, пацієнти з травмою спинного мозку) дорослим і дітям рекомендується проводити черезшкірну цистолітотрипсію, а для дуже великих каменів у сечовому міхурі – відкриту цистолітотомію (проте немає чітких критеріїв щодо розміру самого конкремента). Для вторинних каменів сечового міхура, що утворилися після нефізіологічного відведення сечі, може знадобитися черезшкірний доступ або відкрита операція, якщо діаметр стоми занадто малий, щоб дозволити безпечно введення ендоскопічного інструменту відповідного розміру без ризику пошкодження самого штучного утворення для утримання сечі [36].

J. S. Thomas і співавт. ретроспективно проаналізували результати 14 пацієнтів віком від 5 до 22 років, яким у двох незалежних установах Великої Британії та Чилі протягом 2004–2016 рр. проведено літолапаксію конкрементів через апендикovesикостому Мітрофанова/Монті в пацієнтів з аугментованим міхуром. Для попередження травмування апендикovesикостоми автори використовували амплац, через який забезпечувалася адекватна іригація та відведення фрагментів конкрементів, а також він оберігав від травмування самого каналу під час маніпуляцій та екстракції самих камінців. І згідно з їхніми результатами, це – безпечна процедура, яка не порушує функції утримання сечі та в подальшому в пацієнтів не спричиняє труднощів із проведенням катетеризації стоми [35].

Важливим аспектом після видалення конкрементів є метафілактика. Згідно з рекомендаціями, потрібно проводити щоденне або тричі на тиждень зрошення сечового міхура, яке, своєю чергою, зменшуватиме частоту утворення каменів у сечовому міхурі після АЦ, або відведення сечі через апендикovesикостому. Рандомізоване дослідження показало, що щоденне промивання сечового міхура 240 мл фізіологічного розчину зменшує кількість рецидивів каменів ( $p < 0,0002$ ,  $p = 0,0152$ ) і симптоматичних інфекцій сечовидільних шляхів ( $p < 0,0001$ ,  $p < 0,0001$ ) порівняно з 60 мл або 120 мл [5,15].

Також проводяться експериментальні роботи стосовно застосування фармпрепаратів, які призводять до зменшення утворення слизу в аугментованому сечовому міхурі (наприклад Мітомусин-С) як засіб попередження утворення каменів [6].

Ведуться пошуки для виконання мініінвазивних оперативних втручань у формуванні аугментовано-



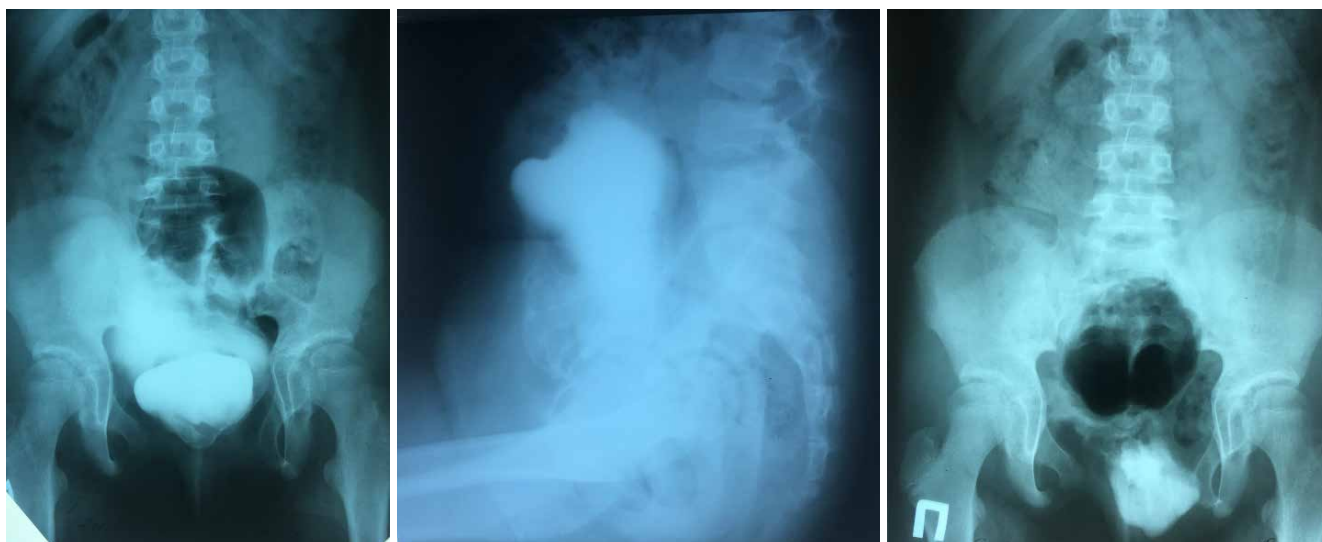

Рис. 2. Мікційна цистографія (2018 р.)

го сечового міхура. Найбільш перспективним, на нашу думку, є формування міхура за допомогою робот-асистованих технологій [2,4,10,11,23].

Як приклад застосування можливостей сучасних хірургічних і мініінвазивних методик наводимо **клінічний випадок пацієнтки Ф.** 19.07.2007, госпіталізованої на стаціонарне лікування з діагнозом екстрофії сечового міхура.

Роботу виконано з дотриманням принципів Гельсінської декларації, Конвенції Ради Європи про права людини і біомедицину, ICH GCP та відповідних законів України, що схвалено комісією з питань етики наукових досліджень, експериментальних розробок і наукових творів Львівського національного медичного університету імені Данила Галицького. На проведення досліджень отримано інформовану згоду батьків дитини.

У віці 3 місяців 29.10.2007 дівчинці проведено операцію: пластику сечового міхура і урогенітального синуса з передньою остеотомією таза. Дитину виписано на амбулаторне лікування в компенсованому стані з гіпсовою пов'язкою на нижніх кінцівках.

У 3 роки пацієнтці проведено ендоскопічну корекцію міхурово-сечовідного рефлюксу з обох боків.

У віці 9 років на контрольній мікційній цистографії 16.08.2016 (на катетері Фолея, введено 40 мл): рубцева деформація сечового міхура після оперативного лікування екстрофії сечового міхура, вроджена вада розвитку кісток таза – розщеплення симфізу, гіпоплазія сідничних і лобкових кісток (рис. 1).

У квітні 2017 року пацієнтку госпіталізовано з діагнозом «Вроджена вада розвитку сечовидільної системи: екстрофія сечового міхура (стан після пластики); мікроцист; двобічний міхурово-сечовідний рефлюкс; стійке повне нетримання сечі; вторинний

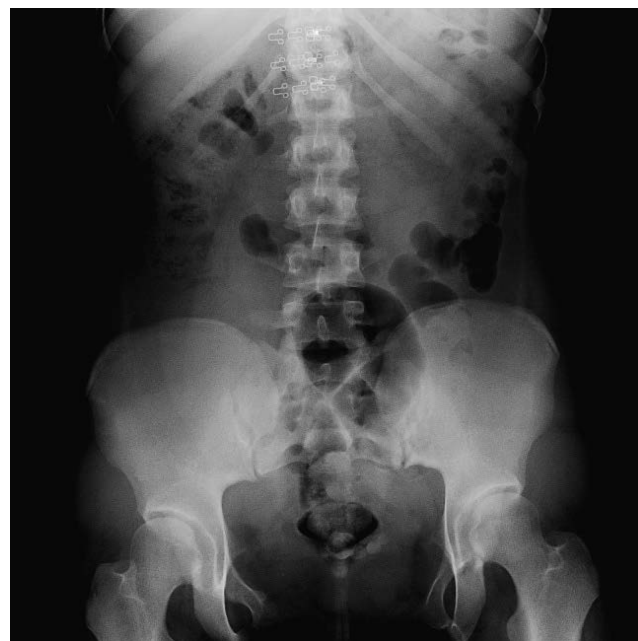

Рис. 3. Оглядова рентгенографія сечового міхура (2022 р.)

хронічний цистит; пієлонефрит, латентний перебіг; вроджений вивих стегон, лікований консервативно». 07.04.2017 проведено оперативне втручання: ушивання шийки сечового міхура; антирефлюксний захист правого сечоводу за Андерсоном з уретеро-уретеро анастомозом кінець у бік лівого сечоводу в правий; аугментація сечового міхура сегментом клубової кишки; операція Мітрофанова. У післяопераційному періоді в пацієнтки виявлено явища ранньої кишкової непрохідності, 10.04.2017 пацієнтці проведено верхньосерединну лапаротомію, ревізію черевної порожнини, усунення завороту петлі тонкого кишечника навколо сальника.

На контрольному обстеженні через рік після оперативного втручання відмічено збільшення об'єму

Огляди

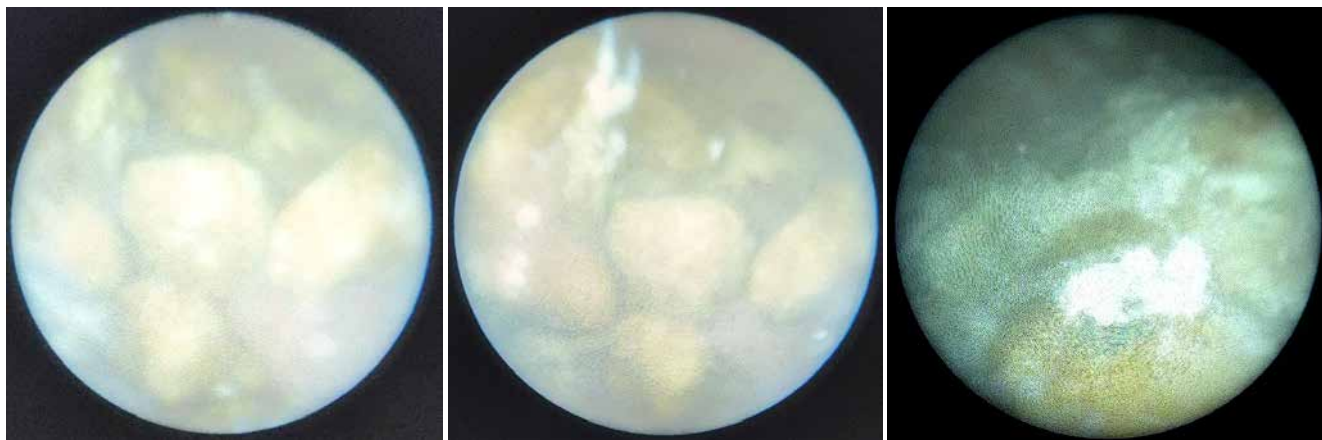


Рис. 4. Цистоскопія – конкременти в аугментованому сечовому міхурі (2022 р.)

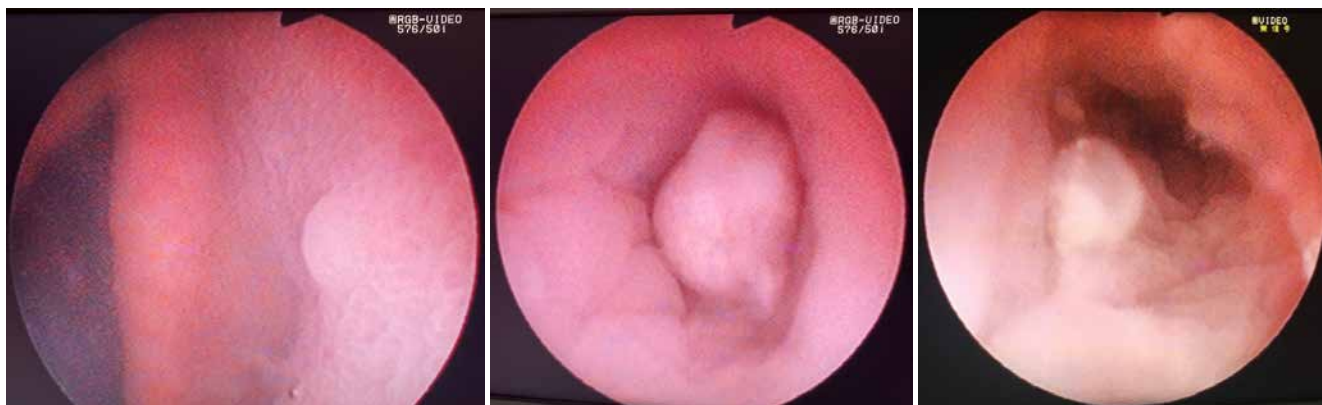


Рис. 5. Цистоскопія – поліп апендиковезикостоми (2021 р.)

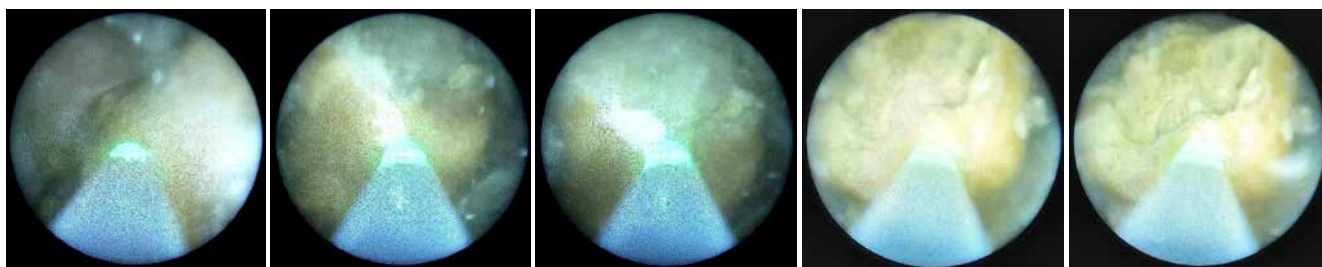

Рис. 6. Контактна лазерна літотрипсія конкрементів в аугментованому сечовому міхурі (2023 р.)

сечового міхура, відсутність міхурово-сечовідного рефлюксу на контрольній цистографії та наявність незначної кількості залишкової сечі після спорожнення сечового міхура (рис. 2). Клінічно пацієнтка суха, акт сечовипускання здійснюється за допомогою катетеризації. На ультразвуковому дослідженні (УЗД) сечового міхура 07.05.2018 року: форма нетипова; контур не рівний, не чіткий; розміри 80×60×115 мм; після сечопуску – 19×10×14 мм; вміст анехогенний, негомогенний, велика кількість завису. Медичний висновок: звертає увагу нетипова форма сечового міхура та велика кількість завису в сечовому міхурі.

У серпні 2022 року в дитини на контрольному УЗД виявлено наявність залишкової сечі після катетеризації та гіперехогенні включення і двобічні піе-

лоектазії. УЗД сечового міхура 05.08.2022: форма нетипова, зовнішній контур не рівний, чіткий; внутрішній контур не рівний, не чіткий; розміри 90×68×99 мм; стінки потовщені до 6 мм нерівномірно; вміст негомогенний, множинні гіперехогенні включення; розміри після сечопуску (катетеризації): ширина 56 мм х довжина 22 мм х глибина 47 мм (об'єм до мікції 303 мл, після мікції 29 мл). Медичний висновок: УЗ-ознаки наявності залишкової сечі після мікції, гіперехогенного завису в сечовому міхурі, потовщення стінки сечового міхура. УЗД нирок 05.08.2022: права нирка розміри 103×46 мм, паренхіма однорідна, звичайної ехогенності, чашково-мискова система (ЧМС): розширена миска 19×9×19 мм, ліва нирка розміри 107×44 мм, паренхіма однорідна, звичайної ехогенності, ЧМС: роз-



ширена миска 19×11×18 мм. Пацієнтку скеровано на госпіталізацію та дообстеження для вирішення подальшої тактики лікування.

У віці 15 років під час обстеження в пацієнтки виявлено конкременти сечового міхура. УЗД нирок 24.11.2022: права нирка розміри 107×41×43,0 мм товщина паренхіми 12 мм. Розміри нормальні, контури чіткі, паренхіма достатня. ЧМС не розширена. Ліва нирка розміром 97×41×43,0 мм товщина паренхіми 12 мм. Розміри нормальні, контури чіткі, паренхіма достатня. ЧМС не розширена. УЗД сечового міхура: міхур деформований, стінка – 5,1 мм, потовщені, вміст неоднорідний за рахунок дрібних гіперехогенних включень. Об'єм – близько 100 мл. У нижньому сегменті біля задньої стінки візуалізуються множинні конкременти, що залишають дистальну акустичну тінь, розмірами до 7 мм.

На оглядовій рентгенографії органів сечовидільної системи: у проекції сечового міхура наявні округлі ізointенсивні множинні тіні за типом конкрементів. Ознак інших додаткових рентгенконтрастних тіней у проекції сечовидільних шляхів не виявлено (рис. 3).

Пацієнтці проведено діагностичну цистоскопію: через апендикостому знайдено в штучно створений сечовий міхур. Середовище мутне. Слизова сечового міхура ін'єктована судинами, бульозно змінена. Знайдено декілька конкрементів (рис. 4). При виході через апендикостому виявлено наявність поліпоподібного утвору останнього (рис. 5).

Враховуючи анамнез пацієнтки, їй проведено контактну лазерну літотрипсію в аугментованому сечовому міхурі 16.01.2023 через апендикостому. Візуалізовано 5 конкрементів (найбільший – близько 2 см у діаметрі). Виконано контактну лазерну літотрипсію до дрібних фрагментів. Частину з них видалено назовні (рис. 6). Для відходження фрагментів конкремента та іригації сечового міхура поставлено катетер Фолея 10 Шр. Рентгенофазовий аналіз хімічного складу каменів виявив наявність фосфатів, зокрема: гідроксилапатит – 60%, струвіт – 40%.

## Висновки

Утворення каменів в аугментованому сечовому міхурі є доволі поширеною проблемою, складною у профілактиці та ефективному лікуванні. Своєчасне повне спорожнення сечового міхура та адекватне лікування інфекцій сечового міхура є запорукою попередження утворення каменів в аугментованому сечовому міхурі.

Сучасні мініінвазивні технології дають змогу ефективно, малотравматично та безпечно лікувати

пацієнтів із конкрементами різних локалізацій сечовидільної системи, а також пацієнтів, яким попередньо проведено складні пластичні операції.

*Автори заявляють про відсутність конфлікту інтересів.*

## References/Література

- Athawale HR, Mane SB, Vagheriya NN, More P, Dagainawala T. (2020). Ten years' experience of augmentation cystoplasty for varied indications and its outcome. *Int Surg J*. 7:1031–1035.
- Barashi NS, Rodriguez MV, Packiam VT, Gundeti MS. (2018). Bladder Reconstruction with Bowel: Robot-Assisted Laparoscopic Ileocystoplasty with Mitrofanoff Appendicovesicostomy in Pediatric Patients. *J Endourol*. 32 (S1): S119–S126. doi: 10.1089/end.2017.0720.
- Chatterjee US, Chatterjee I. (2021). Percutaneous cystolithotomy in augmented bladders. *J Indian Assoc Pediatr Surg*. 26: 250–252. doi: 10.4103/jiaps.JIAPS\_128\_20.
- Cohen AJ, Pariser JJ, Anderson BB, Pearce SM, Gundeti MS. (2015). The robotic appendicovesicostomy and bladder augmentation: the next frontier in robotics, are we there? *Urol Clin North Am*. 42 (1): 121–130. doi: 10.1016/j.ucl.2014.09.009.
- EAU Guidelines. (2023). Edn. presented at the EAU Annual Congress Milan 2023. ISBN 978–94–92671–19–6.
- Fan W et al. (2015). Mitomycin-C suppresses mucus secretion in an ileal neobladder rat model. *Experimental and Therapeutic Medicine*. 10: 598–602. doi: 10.3892/etm.2015.2529.
- Fofanov OD, Jurtseva AP, Zinyak BM, Dotsenko YuR, Fofanov VO. (2021). The own experience of reconstructive-plastic operations on the bladder in children. *Paediatric Surgery. Ukraine*. 3 (72): 43–50. [Фофанов ОД, Юрцева АП, Зін'як БМ, Доценко ЮР, Фофанов ВО. (2021). Власний досвід реконструктивно-пластичних операцій на сечовому міхурі в дітей. *Хірургія дитячого віку*. 3 (72): 43–50]. doi: 10.15574/PS.2021.72.43.
- Gilbert SM, Hensle TW. (2005). Metabolic consequences and long term complications of enterocystoplasty in children: A review. *J Urol*. 173: 1080–1086.
- Gite VA, Siddiqui AK, Bote SM. (2015). Giant vesical calculus in augmented bladder with mitrofanoff procedure. *Arch Int Surg*. 5: 171–173. doi: 10.4103/2278–9596.167513.
- Gundeti MS, Acharya SS, Zagaja GP, Shalhav AL. (2011). Paediatric robotic-assisted laparoscopic augmentation ileocystoplasty and Mitrofanoff appendicovesicostomy (RALIMA): feasibility of and initial experience with the University of Chicago technique. *BJU Int*. 107 (6): 962–969. doi: 10.1111/j.1464–410X.2010.09706.x.
- Gundeti MS, Eng MK, Reynolds WS, Zagaja GP. (2008). Pediatric robotic-assisted laparoscopic augmentation ileocystoplasty and Mitrofanoff appendicovesicostomy: complete intracorporeal – initial case report. *Urology*. 72 (5): 1144–1147; discussion 1147. doi: 10.1016/j.urology.2008.06.070.
- Gurocak S, Nuininga J, Ure I, De Gier RP, Tan MO, Feitz W. (2007). Bladder augmentation: review of the literature and recent advances. *Indian journal of urology: IJU: journal of the Urological Society of India*. 23 (4): 452.
- Hayashi Y et al. (2006). Review of 86 Patients With Myelodysplasia and Neurogenic Bladder Who Underwent Sigmoidocolocystoplasty and Were Followed More Than 10 Years. *J Urol*. 176 (4): 1806–1809. doi: 10.1016/j.juro.2006.03.123.
- Helmy TE et al. (2015). Treatment of Pouch Stones After Augmentation Ileocystoplasty in Children: Is It Always Bothersome? *Urology*. 85 (1): 195–198. <https://doi.org/10.1016/j.urology.2014.09.021>.
- Husmann DA. (2016). Long-term complications following bladder augmentations in patients with spina bifida: Bladder calculi,

- perforation of the augmented bladder and upper tract deterioration. *Transl Androl Urol*. 5: 3–11. doi: 10.3978/j.issn.2223-4683.2015.12.06.
16. Kisku S, Sen S, Karl S, Mathai J, Thomas RJ, Barla R. (2015). Bladder calculi in the augmented bladder: A follow-up study of 160 children and adolescents. *Journal of Pediatric Urology*. 11 (2): 66–e1. doi.org/10.1016/j.jpuro.2014.12.003.
  17. Kumar S, Jayant K. (2015). Massive Vesical Calculi Formation as a Complication of Augmentation Cystoplasty. *Nephro-Urol*. 7 (1): e22297. doi: 10.5812/numonthly.22297.
  18. Langer S, Radtke C, Györi E, Springer A, Metzelder ML. (2019). Bladder augmentation in children: current problems and experimental strategies for reconstruction. *Wiener Medizinische Wochenschrift* (1946). 169 (3): 61–70. doi: 10.1007/s10354-018-0645-z.
  19. Lapedes J, Diokono AC, Silber SJ, Lowe BS. (1972). Clean intermittent selfcatheterization in the treatment of urinary tract disease. *J Urol*. 107: 458–461.
  20. Mehmood S et al. (2018). Long-term Outcomes of Augmentation Cystoplasty in a Pediatric Population with Refractory Bladder Dysfunction: A 12-Year Follow-up Experience at Single Center. *Int Neurourol J*. 22 (4): 287–294. doi: <https://doi.org/10.5213/inj.1836174.087>.
  21. Metcalfe PD et al. (2006). What is the need for additional bladder surgery after bladder augmentation in childhood? *The Journal of urology*. 176 (4S): 1801–1805.
  22. Mikulicz J. (1889). Zur Operation der Augeborenen blasenspatte. *Zentrabl Chir*. 26: 641.
  23. Murthy P, Cohn A, Selig B, Gundeti S. (2015). Robot-assisted Laparoscopic Augmentation Ileocystoplasty and Mitrofanoff Appendicovesicostomy in Children: Updated Interim Results. *Eur Urol*. 68 (6): 1069–1075. doi: 10.1016/j.eururo.2015.05.047.
  24. Ross JP, Keays M, Neville C, Leonard M, Guerra L. (2020). Pediatric bladder augmentation – Panacea or Pandora’s box? *Canadian Urological Association Journal*. 14 (6): E251–256. doi: 10.5489/auaj.6024.
  25. Roth J, Keenan A, Cain M, Whittam B. (2015). Long-Term Sequela of Pediatric Bladder Reconstruction. *Current Bladder Dysfunction Reports*. 10 (4): 419–426. doi: 10.1007/s11884-015-0336-1.
  26. Saadat S, Winkle D, Hirst J. (2018). Large bladder stone as a complication of AUS insertion and bladder augmentation. *Urology Case Reports*. 20: 15–16. doi: 10.1016/j.eucr.2018.05.016.
  27. Salama AK et al. (2021). Incidence of nephrolithiasis after bladder augmentation in people with spina bifida. *J Pediatr Urol*. 17 (4): 521.e1–521.e7. doi: 10.1016/j.jpuro.2021.03.012.
  28. Schlomer BJ, et al. (2014). Cumulative incidence of outcomes and urologic procedures after augmentation cystoplasty. *J Pediatr Urol*. 10: 1043–1050.
  29. Shevchuk DV. (2013). Surgical treatment of neuro-muscular dysfunction of bladder in children. *Pediatric surgery*. 4: 66–69. [Шевчук ДВ. (2013). Хірургічне лікування нервово-м’язової дисфункції сечового міхура в дітей. *Хірургія дитячого віку*. 4: 66–69].
  30. Simon J. (1852). Extropia vesicae (absence of the anterior walls of the bladder and rubic abdominal parietes): Operation for directing the orifices of the ureters into the rectum: Temporary success: Subsequent death. autopsy. *Lancet*. 2: 568.
  31. Sutojo B, Irdam GA. (2021). Safety of augmentation cystoplasty in patients with bladder abnormalities undergoing renal transplantation: a systematic review. *Medical Journal of Indonesia*. 30 (3): 198–206. doi.org/10.13181/mji.oa.204358.
  32. Szymanski KM et al. (2014). Cutting for stone in augmented bladders – what is the risk of recurrence and is it impacted by treatment modality? *The Journal of urology*. 191 (5): 1375–1380.
  33. Szymanski KM et al. (2016). Bladder stones after bladder augmentation are not what they seem. *J Pediatr Urol*. 12 (2): 98.e1–6. doi: 10.1016/j.jpuro.2015.06.021.
  34. Szymanski KM et al. (2020). Additional Surgeries after Bladder Augmentation in Patients with Spina Bifida in the 21st Century. *J Urol*. 203 (6): 1207–1213. doi: 10.1097/JU.0000000000000751.
  35. Thomas JS et al. (2018). Paediatric cystolitholapaxy through the Mitrofanoff/Monti channel. *Journal of Pediatric Urology*. 14 (5): 433–e1.
  36. Türk C, Skolarikos A, Donaldson JF et al. (2019). Guideline. Bladder Stones. *European Association of Urology*. URL: <https://uroweb.org/guideline/bladder-stones/>.
  37. Yeates WK. (1956). A technique of ileocystoplasty. *Br J Urol*. 28: 410.

**Відомості про авторів:**

**Шевчук Дмитро Володимирович** – к.мед.н., доц., лікар-уролог дитячий, зав. відділення дитячої урології КНП «Перше територіальне медичне об’єднання м. Львова», ВП «Лікарня Святого Миколая», доц. каф. медико-біологічних дисциплін Житомирського державного університету імені І. Франка, доц. каф. урології НУОЗ України імені П. Л. Шупика. Адреса: м. Львів, вул. П. Орлика, 4. *Researcher ID* C-3853-2016; <https://orcid.org/0000-0002-3466-3430>.

**Наконечний Ростислав Андрійович** – к.мед.н., асистент каф. дитячої хірургії Львівського НМУ імені Д. Галицького, лікар-уролог дитячий відділення дитячої урології КНП «Перше територіальне медичне об’єднання м. Львова», ВП «Лікарня Святого Миколая». Адреса: м. Львів, вул. П. Орлика, 4. <https://orcid.org/0000-0003-0645-3361>.

Стаття надійшла до редакції 24.02.2023 р., прийнята до друку 14.06.2023 р.