

УДК 616.341-007.271-089.853-089.168.1-053.31

О.Б. Боднар¹, Л.І. Ватаманеску¹, Б.М. Боднар¹, М.В. Хома¹, Р.Ю. Рандюк¹, Р. Charlorin²,
О. Louima², G.S. Pierre², R. Peigne², A.G. Maria³

Хірургічне лікування атрезії тонкої кишки новонароджених за умов різного післяопераційного супроводу

¹ВДНЗ України «Буковинський державний медичний університет», м. Чернівці

²Saint Damien Pediatric Hospital NPH, Port-au-Prince, Haiti

³Pediatric Surgery «Santo Spirito» Hospital Pescara-Italy

Paediatric surgery.Ukraine.2020.4(69):7-12; DOI 10.15574/PS.2020.69.7

For citation: Bodnar O, Vatamanesku L, Bodnar B, Khoma M et al. (2020). Surgical treatment of the small intestine atresia under conditions of different postoperative follow-up. Paediatric Surgery.Ukraine. 4(69):7-12; DOI 10.15574/PS.2020.69.7

Вступ. Атрезія тонкої кишки є однією з найбільш частих причин низької кишкової непрохідності новонароджених. Летальність при цій патології коливається від 5 до 60%, у залежності від країни. Сучасні погляди, щодо хірургічної корекції є досить суперечливими.

Мета: провести аналіз хірургічного лікування атрезії тонкої кишки в умовах хірургічного відділення Миської дитячої клінічної лікарні №1 МДКЛ, м.Чернівці, Україна) та хірургічного відділення Saint Damien Pediatric Hospital NPH (SDH) (Port-o-Prence, Haiti). Визначити оптимальні способи оперативного втручання.

Матеріали та методи. Проведено аналіз хірургічного лікування 15 дітей в умовах SDH (Haiti) та 12 дітей в умовах МДКЛ (м. Чернівці) з атрезією тонкої кишки. Визначено ефективність закритих (косий анастомоз «кінець у кінець», тейпування з анастомозуванням «кінець у кінець», анастомози за Деніс-Брауном та J Louw), розвантажувальних (У- та Т- подібних, тейпування з анастомозуванням та підвісною проксимальною ентеростомою) анастомозів та стом (кінцевих, подвійних, за Мікулічем). Смертність при обмеженому парентеральному харчуванні складала 40% (SDH), при наявності парентерального харчування – 33,33% (МДКЛ, м. Чернівці).

Результати. Згідно проаналізованих даних, вважаємо, що застосування способу хірургічного лікування має відповідати типу атрезії, відстані сліпого проксимального кінця від зв'язки Трейца, різниці діаметрів привідної та відвідної ділянок, можливостям проведення парентерального харчування, загрози виникнення синдрому короткої кишки (СКК).

Висновки. У-подібний розвантажувальний анастомоз «бік у бік» із виведенням проксимальної ділянки у вигляді стоми, може бути способом вибору при значній невідповідності діаметрів кишки, забезпечує широку площу тонко-кишкового з'єднання, відведення хімусу до заживлення співустя та може бути використаний при різних типах атрезії тонкої кишки.

Дослідження виконані відповідно до принципів Гельсінської Декларації. Протокол дослідження ухвалений Локальним етичним комітетом зазначеної у роботі установи. На проведення досліджень було отримано інформовану згоду батьків дітей.

Автори заявляють про відсутність конфлікту інтересів.

Ключові слова: атрезія тонкої кишки, хірургічне лікування, діти.

Surgical treatment of the small intestine atresia under conditions of different postoperative follow-up
O. Bodnar¹, L. Vatamanesku¹, B. Bodnar¹, M. Khoma¹, R. Randiuk¹, P. Charlorin², O. Louima², G.S. Pierre², R. Peigne², A.G. Maria³

¹Higher State Educational Establishment of Ukraine «Bukovinian State Medical University», Chernivtsi

²Pediatric Surgery Department, Saint Damien Pediatric Hospital NPH, Port-au-Prince, Haiti

³UOC Pediatric Surgery «Santo Spirito» Hospital Pescara-Italy

Introduction. Small intestine atresia is one of the most common causes of low bowel obstruction in newborns. Mortality in this pathology ranges from 5 to 60%, depending on the country. Modern views about surgical correction are rather contradictory.

Оригінальні дослідження. Неонатальна хірургія

Purpose. To analyze the surgical treatment of small intestine atresia in the surgical department of the City Children's Hospital No. 1 CCH (Chernivtsi, Ukraine) and the surgical department Saint Damien Pediatric Hospital NPH (SDH) (Port-o-Prince, Haiti). To determine the best methods of surgery.

Materials and methods. The surgical treatment of 15 children under the conditions of SDH (Haiti) and 12 children under conditions of the city children's clinical hospital (CCH, Chernivtsi) with atresia of the small intestine was analyzed. Determined the effectiveness of closed (oblique «end-to-end» anastomosis, taping with «end-to-end» anastomosis, Denis-Brown and Louw anastomoses), discharging (U- and T-shaped, taping with anastomosing and suspended proximal enterostoma), anastomoses and stomas (end, double, according to Mikulich). Mortality with limited parenteral nutrition was 40% (SDH), with the presence of parenteral nutrition – 33.33% (CCH, Chernivtsi).

Results. According to the analyzed data, we believe that the use of the method of surgical treatment should correspond to the type of atresia, the distance of the blind proximal end from the Treitz ligament, the difference in the diameters of the adducting and abducting sections, the possibility of parenteral nutrition, and the threat of short bowel syndrome (SCS).

Conclusions. Y-shaped discharging anastomosis «side-to-side» with the removal of the proximal area in the form of a stoma, can be the method of choice in case of significant difference between the intestinal diameters. It provides a wide area of the small bowel junction, chyme abduction until the fistula heals, and can be used for different types of small bowel atresia.

The research was carried out in accordance with the principles of the Helsinki Declaration. The study protocol was approved by the Local Ethics Committee of participating institution.

The informed consent of the patient was obtained for conducting the studies.

Keywords: small intestine atresia, surgical treatment, children.

Хирургическое лечение атрезии тонкой кишки новорожденных при условиях разного послеоперационного сопровождения

О.Б. Боднар¹, Л.И. Ватаманеску¹, Б.М. Боднар¹, М.В. Хома¹, Р.Ю. Рандюк¹, Р. Charlorin², O. Louima², G.S. Pierre², R. Peigne², A.G. Maria³

¹ВГУЗ Украины «Буковинский государственный медицинский университет», г. Черновцы

²Pediatric Surgery Department, Saint Damien Pediatric Hospital NPH, Port-au-Prince, Haiti

³UOC Pediatric Surgery «Santo Spirito» Hospital Pescara-Italy

Введение. Атрезия тонкой кишки является одной из наиболее частых причин низкой кишечной непроходимости новорожденных. Летальность при этой патологии колеблется от 5 до 60%, в зависимости от страны. Современные взгляды, касающиеся хирургической коррекции, являются достаточно противоречивыми.

Цель. Провести анализ хирургического лечения атрезии тонкой кишки в условиях хирургического отделения Городской детской больницы №1 ГДКЛ, г. Черновцы, Украина) и хирургического отделения Saint Damien Pediatric Hospital NPH (SDH) (Port-o-Prince, Haiti). Определить оптимальные способы оперативного вмешательства.

Материалы и методы. Проведено анализ хирургического лечения 15 детей в условиях SDH (Haiti) и 12 детей в условиях ГДКЛ (г. Черновцы, Украина) с атрезией тонкой кишки. Определено эффективность закрытых (косой анастомоз «конец в конец», тейпирование с анастомозированием «конец в конец», анастомозы по Денис-Брауну и J. Louw), разгрузочных (У- и Т-образных, тейпирование с анастомозированием и подвесной проксимальной энтеростомой) анастомозов и стом (концевых, двойных, по Микуличу). Смертность при ограниченном парентеральном питании составляла 40% (SDH), при наличии парентерального питания – 33,33% (ГДКЛ, г. Черновцы).

Результаты. Согласно проанализированным данным, считаем, что использование метода хирургического лечения должно соответствовать типу атрезии, расстоянию слепого проксимального конца от связки Трейца, разнице диаметров приводящего и отводящего участков, возможности проведения парентерального питания, угрозе возникновения синдрома короткой кишки (СКК).

Выводы. У-подобный разгрузочный анастомоз «бок в бок» с выведением проксимального участка в виде стомы, может быть способом выбора при значительном несоответствии диаметров кишки, обеспечивает широкую площадь тонкокишечного соединения, отведения химуса до заживления соустья и может быть использован при разных типах атрезии тонкой кишки.

Исследование было выполнено в соответствии с принципами Хельсинкской Декларации. Протокол исследования был одобрен Локальным этическим комитетом учреждения. На проведение исследований было получено информированное согласие родителей детей.

Авторы заявляют про отсутствие конфликта интересов.

Ключевые слова: атрезия тонкой кишки, хирургическое лечение, дети.

Вступ

Атрезія тонкої кишки (АТК) займає друге місце, після аноректальних мальформацій, серед усіх видів кишкової непрохідності новонароджених. У Нігерії АТК є четвертою найбільш частою причиною тонкокишкової непрохідності новонароджених. У країнах, що розвиваються, смертність при цій патології знаходиться на досить високому рівні (Нігерія – 41,7%), а лікування є проблемним у зв'язку зі складністю доступу до хірургічних клінік, нестачею дитячих хірургів та необхідних медикаментів [5]. У Китаї смертність при єюно- та ілеальній атрезіях складає 6,7%, в Іраку – 15%, в Україні – 42,8%, найменший рівень смертності спостерігається в США та країнах Західної Європи – 5-10% [8].

АТК спостерігається в 1 на 5000 новонароджених. На сьогоднішній день вважається, що атрезія є наслідком порушення кровопостачання (васкулярний інсульт) у пізній фазі гестації або порушення реканалізації в ранньому періоді гестації [2].

У 95% випадків спостерігається повна оклюзія тонкої кишки. Атрезія товстої кишки відбувається в 1 випадку на 20 000 новонароджених [1].

До високої кишкової непрохідності відноситься атрезія дванадцятипалої кишки, до низької – обструкція голодної та здухвинної кишок із межею, яка знаходиться на рівні зв'язки Трейца (Мигур, 2016).

Нині немає єдиної думки щодо способу створення анастомозів чи виведення стом. Висока частота ускладнень та летальність визначають актуальність

даної проблеми у розвинених країнах чи країнах, що розвиваються.

Мета. Провести аналіз хірургічного лікування атрезії тонкої кишки в умовах хірургічного відділення МДКЛ №1 (м. Чернівці, Україна) та хірургічного відділення Saint Damien Pediatric Hospital NPH (SDH) (Port-o-Prencе, Haiti). Визначити оптимальні способи оперативного втручання.

Матеріали та методи дослідження

З 2015 по 2019 роки у SDH (Haiti) прооперовано 15 новонароджених з низькою кишковою непрохідністю, що була наслідком атрезії тонкої та товстої кишок. З єюнальною атрезією – 9, ілеальною – 5 та атрезією товстої кишки – 1. Із стенозом тонкої кишки була 1 дитина, атрезією I типу – 2, II – 3, IIIa – 3, IIIb – 3, IV – 2, атрезія товстої кишки була за типом II тонкокишкової атрезії. Із 9 дітей з єюнальною атрезією в

3 була мальротация та в 1 – вада серця. Із 5 дітей із ілеальною атрезією в 2 була мальротация та в 1 мальротация з заворотом тонкої кишки. З них було 8 дівчаток та 7 хлопчиків. Пренатально патологію було діагностовано у 3 дітей. Супровід парентерального харчування був у 4 пацієнтів. Померло 6 дітей (3 – єюнальна атрезія, 3 – ілеальна атрезія; причому I тип – 0 дітей, II – 2, IIIa – 2, IIIb – 1, IV – 1 дітей). З масою тіла менше 2500 г було 6 дітей, більше 2500 г – 8. Загальна летальність склала 40%.

За період з 2015 по 2019 роки у клініці дитячої хірургії МДКЛ (м. Чернівці) з низькою кишковою непрохідністю, що зумовлена атрезією тонкої кишки, проходили лікування 12 новонароджених.

З єюнальною атрезією було 6 дітей, ілеальною – 6 дітей. Із атрезією I типу – 2, II – 3, IIIa – 3, IIIb – 3, IV – 1. Мальротация спостерігалася в 1 пацієнта, пилоростеноз – у 1 дитини, гіпоспадія – в 1 пацієнта,

Таблиця 1

Розподіл дітей, згідно проведених оперативних втручань

Види оперативних втручань	Кількість дітей													
	Стеноз		I тип		II тип		IIIa тип		IIIb тип		IV тип		Атрезія товстої кишки	
	SDH	МДКЛ	SDH	МДКЛ	SDH	МДКЛ	SDH	МДКЛ	SDH	МДКЛ	SDH	МДКЛ	SDH	МДКЛ
Кількість проведених оперативних втручань	1	-	2	2	3	3	3	3	3	3	2	1	1	-
Резекція тонкої кишки з косим анастомозом «кінець у кінець»	1		1	2(1)	1(1)						1 (1)			
Резекція тонкої кишки з анастомозом «кінець у бік» за Деніс–Брауном					1	2(1)	1(1)	1	1(1)					
T-подібний розвантажувальний анастомоз за Бішоп–Купом							1							
Тейпування з анастомозуванням «кінець у кінець»									1	1				
Тейпування з анастомозом «кінець у кінець» + проксимальна підвісна ентеростома із заведенням дистально зонда для харчування											1			
У-подібна проксимальна ентеростома + анастомоз «бік у бік»						1		1		1				
Поздовжній розріз тонкої кишки з видаленням мембрани			1											
Множинні анастомози + подвійна ентеростома												1		
Проксимальна ентеростома					1 (1)			1(1)		1(1)				
Адаптований анастомоз за J. Louw									1					
Ілеостома/колостома за Мікулічем							1(1)						1	

Примітка: у дужках наведена кількість померлих дітей.

Оригінальні дослідження. Неонатальна хірургія

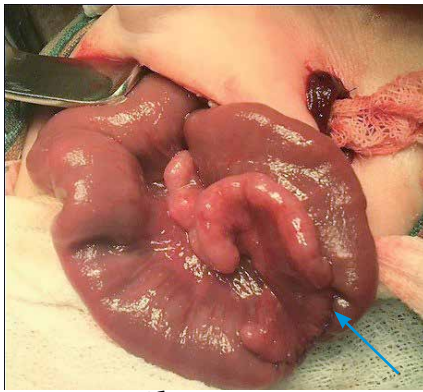


Рис. 1. У-подібна проксимальна ентеростома з анастомозом «бік у бік»

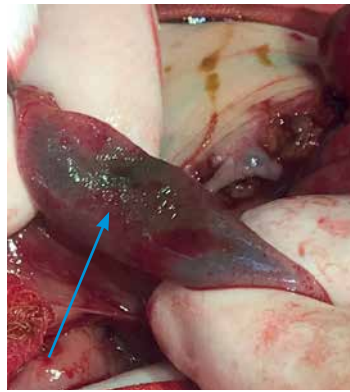

Рис. 2. IV стадія ВНЕК новонароджених після виконання анастомозу за Деніс–Брауном

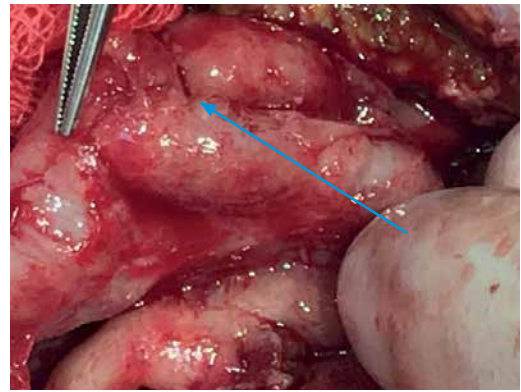


Рис. 3. Ділянка анастомозу за Деніс–Брауном при розвитку ВНЕК у післяопераційному періоді

гідроцефалія – у 2 дітей, вада серця – в 1 пацієнта. Супровід парентерального харчування був у всіх дітей. Померло 4 дитини (2 – єюнальна атрезія, 2 – ілеальна атрезія; причому I тип – 1, II – 1, IIIа – 1, IIIв – 1, IV – 0 дітей). Із масою тіла менше 2500 г було 4 дитини, більше 2500 г – 8. Загальна летальність склала 33,33%. Розподіл дітей згідно проведених оперативних втручань наведений в (табл. 1).

При проведенні оперативних втручань у клініках новонародженим виконували поперековий розріз черевної стінки. Проводили ревізію органів черевної порожнини, під час якої констатували тип атрезії, вид атрезії відносно зв'язки Трейца (єюнальна чи ілеальна), різницю в діаметрах привідного та відвідного кінців тонкої кишки, наявність поєднаної атрезії (шляхом введення у відвідний кінець тонкої кишки фізіологічного розчину NaCl).

Результати досліджень та їх обговорення

Інсульта теорія виникнення атрезії, відсутність перистальтичної активності проксимального відділу зумовлювали проведення резекції проксимальної та дистальної частин в усіх випадках. Вважаємо, що в умовах співвідношення діаметрів привідної та відвідної ділянок 4 до 1 та більше, створення анастомозу є ризикованим. У такому випадку доцільно провести операції Т-подібного розвантажувального анастомозу за Бішоп–Купом (1 дитина), тейпування з анастомозом «кінець у кінець» – при помірно зміненому дистальному відділі та єюнальній атрезії (1 дитина), тейпування з анастомозом «кінець у кінець» + проксимальна підвісна ентеростома із заведенням дистально зонда для харчування (1 дитина – IV тип атрезії), що особливо було виправдано в умовах Гаїті, при відсутності парентерального харчування [4].

У 3-х дітей хірургічної клініки МДКЛ (м. Чернівці) застосована У-подібна проксимальна

ентеростома з анастомозом «бік у бік», однорядними вузловими швами 6/0 (рис.1).

Цей вид операції може бути використаний при значній різниці діаметрів краніального та каудального відрізків кишки. Дистальний відділ тонкої кишки підшивався до проксимального однорядними вузловими швами. Недоліком є необхідність догляду за стомою та потреба в її періодичному закритті (для «тренування» ділянки анастомозу). Стому закривали без повноцінного входження у черевну порожнину через 1–1,5 місяці після першої операції. Про ефективність методу свідчить відсутність смертності у цих дітей.

Виправданим було як висічення мембрани (1 дитина) при II типі атрезії, так і накладання анастомозу за Деніс–Брауном (1 дитина).

Вважаємо доцільним застосовувати анастомози з виведенням проксимальної та дистальної частини кишки у вигляді ентеростом при IV типі атрезії (1 дитина). Виведення проксимальної кінцевої ентеростоми недоцільне у випадку єюнальної атрезії, зумовлює великі харчові втрати та ентеральну недостатність при ілеальній атрезії (2 дітей) та супроводжується великим відсотком летальності. Колостома за Мікулічем (1 дитина) має сенс при атрезії товстої кишки.

Проведення резекції тонкої кишки з косим анастомозом «кінець у кінець» однорядним швом (6 дітей) супроводжувалося летальністю 50%. Причому, у 2 дітей ми спостерігали неспроможність швів анастомозу при I та IV типах атрезії. Виправданим було застосування адаптованого анастомозу за J. Louw (1 дитина).

Виконання анастомозу за Деніс–Брауном у 6 дітей супроводжувалося смертністю 50%. У однієї дитини летальність була зумовлена сепсисом, виразково-некротичним ентероколітом новонароджених (ВНЕК) та кишковою непрохідністю на 10 добу після опера-

Таблиця 2

Летальність при атрезіях тонкої та товстої кишок, згідно способу проведеної операції

Спосіб оперативного втручання	Кількість дітей			
	SDH		МДКЛ	
	Кількість оперованих	Летальність	Кількість оперованих	Летальність
Анастомози закритого типу	9	4 (44,44%)	6	2 (33,33%)
Розвантажувальні анастомози (Т- та У-подібні)	2	-	3	-
Стоми (кінцеві та подвійні)	4	2 (50%)	3	2 (66,67%)
Всього	15	6 (40%)	12	4 (33,33%)

ції. Повторні оперативні втручання були безуспішними у зв'язку із прогресуванням ентероколіту (рис. 2, 3).

Загальноприйнятною концепцією виникнення атрезії тонкої кишки є теорія ішемічного інсульту середньої кишки. При лікуванні цієї категорії пацієнтів необхідним є врахування зміненої структури проксимального та дистального відділів тонкої кишки. Проксимальний відділ має нормальні ворсинки при відсутності перистальтичної активності [6]. На рівні атрезії ганглії ентеральної нервової системи є атрофованими.

Анастомози з великою невідповідністю (більше ніж в 4 рази) діаметрів кишки схильні до порушення моторики, функціональної обструкції, підвищеного бактеріального росту та мальабсорбції. Прикладом вищезазначеного є 1 дитина нашого дослідження, якій був виконаний анастомоз за Деніс–Брауном, без звужуючої ентеропластики, при довжині проксимального відділу від зв'язки Трейца 8 см. У післяопераційному періоді розвинувся сепсис, ВНЕК та кишкова непрохідність. Дитина померла.

Методики оперативних втручань з приводу атрезії тонкої кишки можна поділити на декілька груп:

- 1) анастомози закритого типу;
- 2) розвантажувальні анастомози (Т- чи У-подібні).

У цих випадках необхідна повторна операція;

3) ентеростоми (подвійні чи кінцеві). Основними недоліками є великі втрати через стому та необхідність послідувочої операції.

У післяопераційному періоді до відновлення моторно-евакуаторної функції кишечника (анастомози 1 групи) та великих втратах із стом (2 та 3 групи) виконується парентеральне харчування. Різниця між даними, що стосуються відновлення евакуаторної функції через анастомоз, згідно даним літератури, досить суперечлива. Так, наводяться дані щодо її відновлення при закритих анастомозах на 3–4 добу, при виведенні стом на 2–3 добу [3]. Тривалість парентерального харчування при закритих анастомозах до 24 діб, у стомованих пацієнтів – до 46 діб [7].

Згідно проаналізованих даних, вважаємо, що застосування способу хірургічного лікування має відповідати типу атрезії, відстані сліпого проксимального кінця від зв'язки Трейца, різниці діаметрів привідної та відвідної ділянок, можливостям проведення парентерального харчування, загрози виникнення синдрому короткої кишки (СКК). Так, на 27-му тижні гестації довжина тонкої кишки дорівнює 115 см, тоді як у доношених новонароджених вона сягає 250 см. Тому дітям 27–35 тижнів гестації СКК можна діагностувати у випадку, якщо довжина тонкої кишки менше 50 см. Новонародженим, оперованим після 35 тижня гестації, діагноз СКК встановлюють у випадку, якщо довжина тонкої кишки не перевищує 75 см [9]. СКК ми спостерігали у 4 із 9 дітей (44,44%) із SDH та у 3 із 8 (37,5%), прооперованих у МДКЛ (м. Чернівці). Летальність після проведення різних видів оперативних втручань наведена в табл. 2.

Отже, в нашому дослідженні не спостерігалось летальності при виконанні розвантажувальних анастомозів. Найбільша смертність була у випадку накладання стом та створенні закритих анастомозів. У-подібні та Т-подібні анастомози зменшують навантаження на ділянку анастомозу, сприяючи відновленню ентеральної повноцінності патологічної ділянки. Вони надають можливість раннього ентерального харчування через зонд у дистальну ділянку атрезованої кишки, сприяючи її скорішій реабілітації. Недоліками є складність догляду та необхідність повторного оперативного втручання.

Дослідження виконані відповідно до принципів Гельсінської Декларації. Протокол дослідження ухвалений Локальним етичним комітетом всіх зазначених у роботі установ. На проведення досліджень було отримано інформовану згоду батьків дітей (або їхніх опікунів).

Висновки

Невідповідність обраного способу хірургічного втручання до типу патології (I–IV, єюнальна чи іле-

Оригінальні дослідження. Неонатальна хірургія

альна), відстань від зв'язки Трейца, можливість (чи відсутність) парентерального харчування та супутні вади розвитку є основними причинами летальності при атрезії тонкої кишки.

Можливості післяопераційного забезпечення мають бути передумовою до способу хірургічної корекції. Смертність при обмеженому парентеральному харчуванні складала 40% (SDH), при наявності парентерального харчування – 33,33% (МДКЛ, м. Чернівці).

У-подібний розвантажувальний анастомоз «бік у бік» із виведенням проксимальної ділянки у вигляді стоми може бути способом вибору при значній невідповідності діаметрів кишки. Він забезпечує широку площу тонкокишкового з'єднання, відведення хімусу до заживлення співустя та може бути використаний при різних типах атрезії тонкої кишки.

Автори заявляють про відсутність конфлікту інтересів.

References/Література

1. Abdelmohsen SM, Osman MA. (2017). Multiple Ileal Atresia with total Colonic Atresia, A Case Report. *Madridge J Case Rep Stud.* 1(1): 16–19. doi: 10.18689/mjcrs-1000104.
2. Aggerwal N, Sugandhi N, Kour H, Chakraborty G, Acharya SK, Jadhav A, Bagga D. (2019). Total intestinal atresia: Revisiting the pathogenesis of congenital atresias. *J Indian Assoc Pediatr Surg.* 24: 303–306.
3. Bairov VG, Amidhonova SA, Shchegoleva NA, Azizov BD, Hidirov AF. (2015). Kriterii vybora sposoba sozdaniya anastomoza u novorozhdennykh s tonkokishechnoj neprohodimost'yu. *Detskaya hirurgiya.* 19(1): 15–20. [Байров ВГ, Амидхонова СА, Щеголева НА, Азизов БД, Хидиров АФ. (2015). Критерии выбора способа создания анастомоза у новорожденных с тонкокишечной непроходимостью. *Детская хирургия.* 19(1): 15–20].
4. Charlorin P, Louima O, Pierre GS, Peigne R, Bowder A, Grazia Maria A, Sylvio A. (2020). Use of feeding jejunostomy in a type IV jejuno-ileal atresia in a low-income country. *Journal of Pediatric Surgery Case Reports.* doi.org/10.1016/j.epsc.2020.101580.
5. Chirdan LB, Uba AF, Pam SD. (2004). Intestinal atresia: management problems in a developing country *Pediatr Surg Int.* 20: 834–837. doi: 10.1007/s00383-004-1152-4.
6. Slieпов O, Migur M, Ponomarenko O, Gladishko O, Markevich H. (2018). Longitudinal enteroplasty as a method of primary treatment in newborns with proximal jejunal atresia. *Paediatric surgery. Ukraine.* 4(61): 87–92. [Слепов ОК, Мигур МЮ, Пonomаренко ОП, Гладішко ОП, Маркевич ОВ. (2018). Поздовжня ентеропластика, як спосіб первинного лікування, у новонароджених дітей з проксимальною атрезією голодної кишки. *Хірургія дитячого віку.* 4(61): 87–92]. doi: 10.15574/PS.2018.61.87.
7. Slieпов O, Migur M, Soroka V. (2017). Surgical treatment of congenital jejunoileal obstruction in newborns. *Paediatric surgery. Ukraine.* 2(55): 70–75. [Слепов ОК, Мигур МЮ, Сорока ВП. (2017). Хірургічне лікування низької природженої обструкції тонкої кишки у новонароджених дітей. *Хірургія дитячого віку.* 2(55): 70–75.] doi: 10.15574/PS.2017.55.70.
8. Slieпов OK, Migur MYu, Juravel AO. (2017). Risk factors and their influence on surgical results of congenital jejunoileal obstruction in infants. *Perinatologiya i pediatriya.* 2(70): 108–112. [Слепов ОК, Мигур МЮ, Журавель АО. (2017). Фактори ризику та їх вплив на результати хірургічного лікування низької природженої обструкції тонкої кишки у новонароджених дітей *Перинатология и педиатрия.* 2(70): 108–112]. doi:10.15574/PP.2017.70.108.
9. Suhotnik IG. (2017). Sindrom korotkoj kishki u detej. *Rossijskij vestnik detskoj hirurgii anesteziologii i reanimatologii.* 7(3): 99–116. Bibliogr.: 111–116. ISSN 2219-4061. [Сухотник ИГ. (2017). Синдром короткой кишки у детей. *Российский вестник детской хирургии анестезиологии и реаниматологии.* 7(3): 99–116. Библиогр.: 111–116. ISSN 2219-4061].

Відомості про авторів:

Боднар Олег Борисович – д.мед.н. проф., зав. каф. дитячої хірургії та отоларингології ВДНЗ України «Буковинський державний медичний університет». Адреса: м. Чернівці, вул. Буковинська, 4; тел.: (0372) 53-84-56. <http://orcid.org/0000-0002-4390-3336>.

Рандюк Роман Юрійович – лікар-інтерн, ст. лаборант каф. дитячої хірургії та отоларингології ВДНЗ України «Буковинський державний медичний університет». Адреса: м. Чернівці, вул. Буковинська, 4; тел.: (0372) 53-84-56.

Боднар Борис Миколайович – д.мед.н. проф. каф. дитячої хірургії та отоларингології ВДНЗ України «Буковинський державний медичний університет». Адреса: м. Чернівці, вул. Буковинська, 4; тел.: (0372) 53-84-56. <https://orcid.org/0000-0002-1657-926X>.

Ватаманеску Лівій Іванович – к.мед.н., ас. каф. дитячої хірургії та отоларингології ВДНЗ України «Буковинський державний медичний університет». Адреса: м. Чернівці, вул. Буковинська, 4; тел.: (0372) 53-84-56. <https://orcid.org/0000-0001-8675-1267>.

Хома Микола Васильович – зав. відділенням дитячої хірургії КМУ «Міська дитяча клінічна лікарня». Адреса: м. Чернівці, вул. Буковинська, 4; тел.: (0372) 53-08-75.

Osnel Louima – зав. дитячого хірургічного відділення Saint Damien Pediatric Hospital NPH, Port-au-Prince, Haiti.

Patrick Charlorin – резидент дитячого хірургічного відділення Saint Damien Pediatric Hospital NPH, Port-au-Prince, Haiti.

Gabriel Steve Pierre – дитячий хірург дитячого хірургічного відділення Saint Damien Pediatric Hospital NPH, Port-au-Prince, Haiti.

Roberto Peigne – резидент дитячого хірургічного відділення Saint Damien Pediatric Hospital NPH, Port-au-Prince, Haiti.

Andriani Grazia Maria – дитячий хірург UOC Pediatric Surgery «Santo Spirito» Hospital Pescara-Italy.

Стаття надійшла до редакції 03.06.2020 р., прийнята до друку 09.11.2020 р.