

УДК 616.348-007.61-053.2-089

В. П. Притула<sup>1,2</sup>, О. О. Курташ<sup>3</sup>, С. Ф. Хуссейні<sup>1,2</sup>, П. С. Русак<sup>4</sup>, С. М. Петрик<sup>2</sup>

## Реконструктивно-пластичні операції з відновлення прохідності при різних рівнях субтотальної резекції ободової кишки в дітей з агангліозом кишечника

<sup>1</sup>Національний медичний університет імені О. О. Богомольця, м. Київ, Україна

<sup>2</sup>Національна дитяча спеціалізована лікарня «ОХМАТДИТ», м. Київ, Україна

<sup>3</sup>Івано-Франківський національний медичний університет, Україна

<sup>4</sup>Національний університет охорони здоров'я України імені П. Л. Шупика, м. Київ

Paediatric Surgery (Ukraine).2022.1(74):45-55; doi 10.15574/PS.2022.74.45

**For citation:** Prytula VP, Kurtash OO, Hussaini SF, Rusak PS, Petryk SM. (2022). Reconstructive-plastic operations for restoring patency at different levels of subtotal resection of the colon in children with intestinal agangliosis. Paediatric Surgery (Ukraine). 1(74): 45-55. doi: 10.15574/PS.2022.74.45.

Субтотальна резекція ободової кишки при агангліозі кишечника залежить від рівня ураження та вторинних декомпенсаторних змін у стінці кишки. Раціональний вибір реконструктивно-пластичних операцій при такій патології необхідний для відновлення прохідності, нормалізації функціональних змін у кишечнику та стабілізації загального стану пацієнтів.

**Мета** – оцінити результати використання реконструктивно-пластичних операцій з відновлення прохідності при різних рівнях субтотальної резекції ободової кишки в дітей з агангліозом кишечника.

**Матеріали та методи.** Проведено аналіз хірургічного лікування 182 дітей віком від 1 місяця до 8 років з агангліозом кишечника, яким виконано реконструктивно-пластичні операції з відновлення прохідності при різних рівнях субтотальної резекції ободової кишки.

**Результати.** У 58 (31,86%) пацієнтів після субтотальної резекції ободової кишки виконано зведення залишеного відрізка ободової кишки по лівому брижовому синусі (боковому каналі), у 51 (28,02%) – зведення залишеного відрізка ободової кишки по правому брижовому синусі з проведенням її попереду термінального відділу клубової кишки, у 63 (34,62%) – зведення висхідної чи сліпої кишок по правому боковому фланку з розворотом на 180°, а у 10 (5,50%) дітей – заміщення лівої половини товстої кишки ілеотрансплантатом з інтраректальним його зведенням. У 161 (88,46%) випадку отримано добрі, а у 21 (11,54%) пацієнтів – задовільні функціональні результати у віддаленому періоді.

**Висновки.** Відновлення прохідності кишкового тракту після субтотальної резекції ободової кишки в дітей з агангліозом кишечника має спрямовуватися на забезпечення сприятливих умов для анастомозування між залишеними куксами товстої та прямої кишок. У разі неможливості прямого анастомозування залишених сегментів ободової та прямої кишок доцільним є заміщення лівої половини товстої кишки ілеотрансплантатом з інтраректальним його зведенням. Диференційний підхід у виборі реконструктивно-пластичних операцій при субтотальній резекції ободової кишки дає змогу нормалізувати функціональні зміни в кишечнику та стабілізувати загальний стан пацієнтів.

Дослідження виконано відповідно до принципів Гельсінської декларації. Протокол дослідження ухвалено Локальним етичним комітетом усіх зазначених у роботі установ. На проведення досліджень отримано інформовану згоду батьків дітей.

Автори заявляють про відсутність конфлікту інтересів.

**Ключові слова:** агангліоз, кишечник, діти, хірургічне лікування, результати.

## Оригінальні дослідження. Абдомінальна хірургія

**Reconstructive-plastic operations for restoring patency at different levels of subtotal resection of the colon in children with intestinal agangliosis**V. P. Prytula<sup>1,2</sup>, O. O. Kurtash<sup>3</sup>, S. F. Hussaini<sup>1,2</sup>, P. S. Rusak<sup>4</sup>, S. M. Petryk<sup>2</sup><sup>1</sup>Bogomolets National Medical University, Kyiv, Ukraine<sup>2</sup>National Children's Specialized Hospital «ОКХМАТДІТ», Kyiv, Ukraine<sup>3</sup>Ivano-Frankivsk National Medical University, Ukraine<sup>4</sup>Shupyk National Healthcare University of Ukraine, Kyiv

Subtotal resection of the colon in intestinal agangliosis depends on the level of lesion and secondary decompensatory changes in the intestinal wall. Rational choice of reconstructive plastic surgery in such pathology is necessary to restore patency, normalize functional changes in the intestine and stabilize the general condition of patients.

**Purpose** – to evaluate the results of reconstructive-plastic surgery to restore patency at different levels of subtotal resection of the colon in children with intestinal agangliosis.

**Materials and methods.** We analyzed the surgical treatment of 182 children with intestinal agangliosis aged from 1 month to 8 years, who underwent reconstructive-plastic surgery to restore patency at different levels of subtotal resection of the colon.

**Results.** In 58 (31.86%) patients after subtotal resection of the colon performed the pullthrough of the remaining segment of the colon on the left mesenteric sinus (lateral canal), in 51 (28.02%) – pullthrough of the remaining segment of the colon on the right mesenteric sinus in front of the terminal ileum, in 63 (34.62%) – pullthrough of the ascending colon or caecum on the right flank with a rotation of 180° and in 10 (5.50%) children – replacement of the left half of the colon with an ileograft with intrarectal pullthrough. In 161 (88.46%) cases good results were obtained, and in 21 (11.54%) patients – satisfactory functional results in the long term follow up.

**Conclusions.** Restoration of intestinal patency after subtotal resection of the colon in children with intestinal agangliosis should be aimed at providing favorable conditions for anastomosis between the remaining part of the colon and rectum. If it is impossible to directly anastomose the remaining segments of the colon and rectum, it is advisable to replace the left half of the colon with an ileograft with its intrarectal pullthrough. Differential approach in the choice of reconstructive plastic surgery for subtotal resection of the colon allows to normalize functional changes in the intestine and stabilize the general condition of patients.

The research was carried out in accordance with the principles of the Helsinki declaration. The study protocol was approved by the Local ethics committee of all participating institutions. The informed consent of the patient was obtained for conducting the studies.

No conflict of interests was declared by the authors.

**Key words:** agangliosis, intestine, children, surgical treatment, results.

**Вступ**

Агангліоз кишечника (АК) – вроджена вада розвитку, яка характеризується відсутністю м'язових (аурбахівських) і підслизових (мейснерівських) нервових сплеть у певному відрізку стінки кишки, що призводить до порушення пропульсивної здатності ураженого відділу кишечника, до різкого розширення та гіпертрофії вищерозташованих його ділянок і до утруднення випорожнення. Ця патологія зустрічається 1 на 2–5000 живих немовлят [12,16]. Єдиним ефективним способом лікування АК є хірургічний. Суть радикальної операції полягає в тому, що резектують агангліонарний сегмент і частину зміненої кишки та накладають коло-анальний анастомоз. Світова дитяча хірургія набула великого досвіду в лікуванні АК, проте результати хірургічного лікування не завжди є задовільними [1,7,9]. Набагато складнішими є результати після субтотальної резекції ободової кишки при АК, коли залишається менше половини, а інколи – і надто короткий (мінімальний) сегмент ободової кишки [8]. Рациональний вибір реконструктивно-пластичних операцій при такій патології необхідний для відновлення прохідності, нормалізації функціональних

змін у кишечнику та стабілізації загального стану пацієнтів [4,13,14].

Пізні ускладнення після операцій, перенесених із приводу АК, спостерігаються в 40,4% пацієнтів. Серед них найчастіше виникають стеноз колоанального анастомозу (44,7%), нориці товстої кишки (15,8%), закрепи (15,8%), рецидив агангліозу (10,5%), недостатність анального сфінктера (10,5%). У 57,9% випадків необхідна повторна хірургічна корекція таких ускладнень [6,11].

У літературі ведеться гостра дискусія про переваги та недоліки тієї чи іншої методики цих операцій, що потребує пошуків певних компромісів у диференційованому підході до вибору оптимального способу корекції АК за необхідності субтотальної резекції ободової кишки [10,17].

**Мета** дослідження – оцінити результати використання реконструктивно-пластичних операцій з відновлення прохідності при різних рівнях субтотальної резекції ободової кишки в дітей з АК.

**Матеріали та методи дослідження**

Проведено аналіз хірургічного лікування 182 дітей з АК віком від 1 місяця до 8 років, яким викона-

**Таблиця 1**

Розподіл пацієнтів за віком і формою агангліозу

Форма агангліозу	Вік пацієнтів					Усього
	від 0 до 6 міс.	від 6 до 12 міс.	від 1 до 3 роки	від 3 до 7 років	від 7 років	
Ректосигмоподібна	8 (4,40%)	5 (2,74%)	8 (4,40%)	2 (1,10%)	9 (4,94%)	32 (17,58%)
Субтотальна	90 (49,45%)	48 (26,37%)	7 (3,85%)	2 (1,10%)	3 (1,65%)	150 (82,42%)
Усього	98 (53,85%)	53 (29,11%)	15 (8,25%)	4 (2,20%)	12 (6,59%)	182 (100%)

**Таблиця 2**

Розподіл пацієнтів за формою агангліозу та способом радикальної операції

Спосіб радикальної операції	Форма агангліозу		Усього
	ректо-сигмоподібна	субтотальна	
Swenson	-	2 (1,10%)	2 (1,10%)
Duhamel	-	3 (1,65%)	3 (1,65%)
Soave	-	4 (2,20%)	4 (2,20%)
Soave-Boley (ручним способом)	21 (11,54%)	113 (62,08%)	134 (73,62%)
Soave-Boley (степлерним анастомозом)	4 (2,20%)	19 (10,44%)	23 (12,64%)
ТЕРТ	5 (2,74%)	8 (4,40%)	13 (7,14%)
ТЕРТ з лапароскопічною асистенцією	2 (1,10%)	1 (0,55%)	3 (1,65%)
Усього	32 (17,58%)	150 (82,42%)	182 (100%)

**Таблиця 3**

Розподіл пацієнтів з агангліозом кишечника, яким виконано субтотальну резекцію ободової кишки після формування захисної кишкової стоми

Спосіб радикальної операції	Форма агангліозу		Усього
	ректо-сигмоподібна	субтотальна	
Swenson	-	2 (1,41%)	2 (1,41%)
Duhamel	-	3 (2,11%)	3 (2,11%)
Soave	-	4 (2,82%)	4 (2,82%)
Soave-Boley (ручним способом)	21 (14,79%)	98 (69,01%)	119 (83,80%)
Soave-Boley (степлер)	4 (2,82%)	10 (7,04%)	14 (9,86%)
ТЕРТ	-	-	-
ТЕРТ з лапароскопічною асистенцією	-	-	-
Усього:	25 (17,61%)	117 (82,39%)	142 (100%)

но реконструктивні-пластичні операції з відновлення прохідності при різних рівнях субтотальної резекції ободової кишки (табл. 1). Це були діти з ректосигмоподібною (n=32 (17,58%)) і субтотальною (n=150 (82,42%)) формами агангліозу. Усіх пацієнтів обстежено в клініці хірургії дитячого віку Національного медичного університету імені О. О. Богомольця на базі Національної дитячої спеціалізованої лікарні «ОХМАТДИТ» з початку 1980 до кінця 2021 року.

Радикальні операції, що полягали в резекції агангліонарного сегмента і частини зміненої кишки з накладанням коло-анального анастомозу, виконано за різними методиками, як відкритими – Swenson (n=2 (1,10%)), Duhamel (n=3 (1,65%)), Soave (n=4 (2,20%)), Soave-Boley (ручним способом) (n=134 (73,62%)), Soave-Boley (степлерним анасто-

мом) (n=23 (12,64%)), так і мініінвазивними способами – ТЕРТ з лапароскопічною асистенцією (n=3 (1,65%)) і ТЕРТ без лапароскопічної асистенції (n=13 (7,14%)) (табл. 2).

У 142 (78,02%) із 182 пацієнтів першим етапом сформовано захисну кишкову стому, інших пацієнтів прооперовано одноетапно (табл. 3).

Для встановлення діагнозу та оцінки результатів лікування під час післяопераційного моніторингу використано результати загальноклінічних і спеціальних (іригографія, аноманометрія, морфологічних) методів дослідження.

Оцінку статистичної вірогідності різниці величин у досліджуваній групі проведено за критерієм Стюдента із застосуванням його стандартних значень. Результати оцінено як можливі, починаючи зі значення  $p < 0,05$ .

Оригінальні дослідження. Абдомінальна хірургія

Таблиця 4

Обсяг радикальної операції при субтотальній колектомії

Операція	Характер патології		Усього
	ректо-сигмоподібний агангліоз	субтотальний агангліоз	
Зведення залишеного відрізка ободової кишки по лівому брижовому синусі (боковому каналі).	11 (6,04%)	47 (25,82%)	58 (31,86%)
Зведення залишеного відрізка ободової кишки по правому брижовому синусі з проведенням її попереду термінального відділу клубової кишки	12 (6,59%)	39 (21,43%)	51 (28,02%)
Зведення висхідної чи сліпої кишок по правому боковому фланку з розворотом на 180°	7 (3,85%)	56 (30,77%)	63 (34,62%)
Заміщення лівої половини товстої кишки ілеотрансплантатом з інтраректальним його зведенням (колоілеопроктопластика)	2 (1,10%)	8 (4,40%)	10 (5,50%)
Усього	32 (17,58%)	150 (82,42%)	182 (100%)

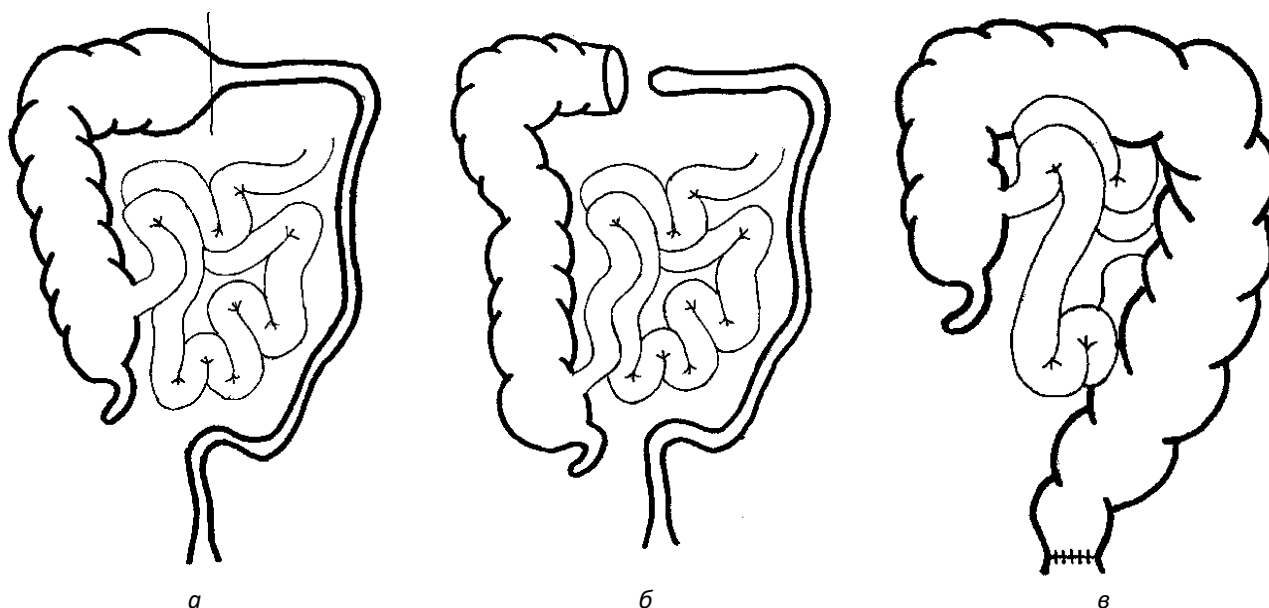


Рис. 1. Операція – субтотальна резекція товстої кишки зі зведенням залишеної ободової кишки по лівому брижовому синусі (боковому каналі) (схема): пересічення поперечно-ободової кишки (а), кінцева трансверзостома (б), зведення залишеної ободової кишки по лівому брижовому синусі з коло-анальним анастомозом (в)

Дослідження виконано відповідно до принципів Гельсінської декларації. Протокол дослідження ухвалено Локальним етичним комітетом усіх зазначених у роботі установ. На проведення досліджень отримано інформовану згоду батьків дітей.

**Результати дослідження та їх обговорення**

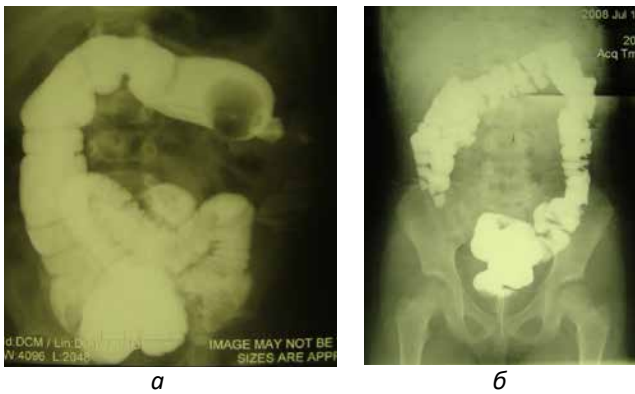
Основним етапом із відновлення прохідності під час радикального хірургічного втручання, після різного рівня субтотальної резекції ободової кишки в дітей з АК, був індивідуальний вибір формування нової анатомо-функціональної конструкції прямої кишки (табл. 4).

У 47 пацієнтів із субтотальним і в 11 дітей при ректосигмоподібному АК з вираженою декомпенсацією вищерозташованих відділів ободової

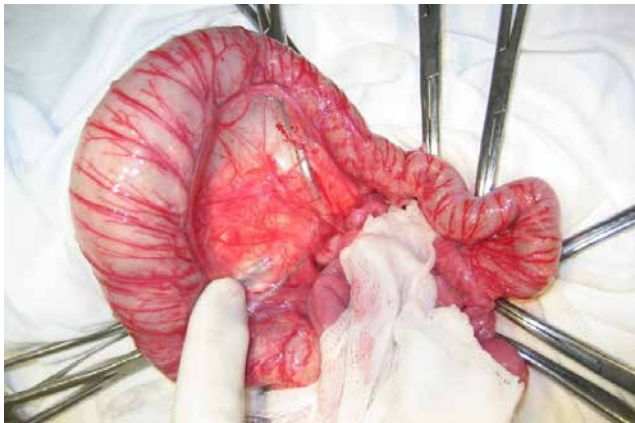
кишки проводили субтотальну резекцію товстої кишки зі зведенням залишеного відрізка ободової кишки по лівому брижовому синусі (боковому каналі). Такий варіант збереження ободової кишки передбачає технічні труднощі, обумовлені анатомічними особливостями судин брижі мобілізованого для зведення дистального сегмента кишки.

Після видалення ураженої агангліозом та вторинними декомпенсованими змінами товстої кишки залишену праву половину ободової кишки зводили трансректально із накладанням первинного колоанального анастомозу. За такого варіанту субтотальної резекції перев'язували середню ободову артерію та додатково мобілізували висхідні відділи ободової кишки (рис. 1).

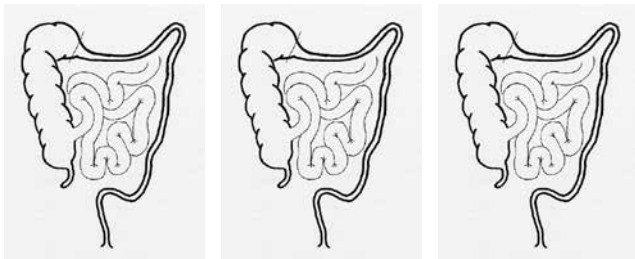




**Рис. 2.** Пацієнт К., субтотальний агангліоз на етапах хірургічної корекції: колостографія у віці 1,5 року (а), іригографія через 6 місяців після субтотальної резекції товстої кишки зі зведенням залишеної ободової кишки по лівому брижовому синусі (боковому каналі) (б)



а



б

в

г

**Рис. 3.** Операція – субтотальна резекція товстої кишки зі зведенням залишеної ободової кишки по правому брижовому синусі з проведенням її попереду термінального відділу клубової кишки: пересічення ободової кишки – інтраопераційне фото (а) та схема (б), кінцева трансверзостама (в), зведення залишеної ободової кишки по правому боковому синусу з проведенням її попереду термінального відділу клубової кишки з коло-анальним анастомозом (г)

У 42 випадках коло-анальний анастомоз накладали ручним способом, а в 16 – за допомогою зшивального апарату для кругових анастомозів. Інтраопераційних ускладнень не було (рис. 2).

У 39 пацієнтів при субтотальному та у 12 дітей з ректосигмоподібним агангліозом після субтоталь-

ної резекції залишеної довжини ободової кишки (у межах від лівої половини до правого її згину) вистачало для зведення товстої кишки по правому боковому синусу з проведенням її попереду термінального відділу клубової кишки (рис. 3). При цій методиці зберігається достатнє кровопостачання сліпої та висхідної кишок. Також вдавалося зберегти функціонально важливу в подібних випадках Баугінієву заслінку, яка бере активну участь як один із компонентів у регулюванні процесу травлення та нормалізації пасажу кишкового вмісту. Для безпечного інтраректального зведення ободової кишки та наступного формування первинного колоанального анастомозу без натягу залишеного сегмента ободової кишки в обов'язковому порядку необхідно мобілізувати зв'язки сліпої та висхідної кишок. У 44 випадках коло-анальний анастомоз накладали ручним способом, а в 7 дітей – за допомогою зшивального апарату для кругових анастомозів. Інтраопераційних ускладнень не було (рис. 4).

У 56 пацієнтів (при субтотальному (n=7) та при ректосигмоподібному агангліозі (n=2)), яким була необхідна резекція ураженої агангліозом із декомпенсованими змінами вищерозташованих ділянок ободової кишки до рівня висхідного відділу, виконували зведення висхідної чи сліпої кишок по правому боковому фланку з розворотом на 180° (рис. 5).

Для зведення всієї висхідної кишки таким способом достатньо було мобілізувати її та пересікти брижу до правої ободової артерії, а для зведення більш коротких відділів товстої кишки – зберігали клубово-ободову артерію.

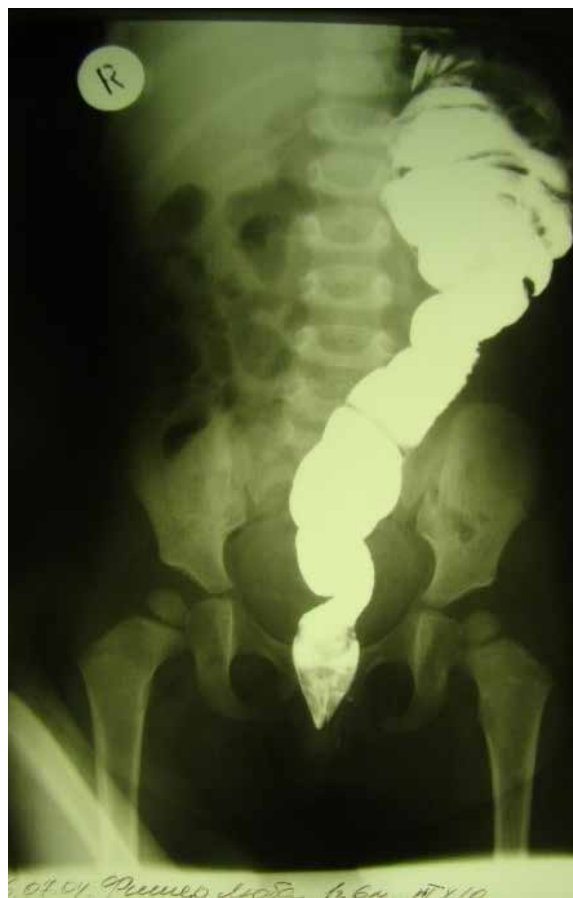Цей спосіб відновлення прохідності ободової кишки передбачав мобілізацією латеральних зв'язок сліпої та висхідної кишок.

Така методика дала змогу відновити прохідність кишкового тракту без натягу його коротких відрізків після накладання коло-анального анастомозу (рис. 6).

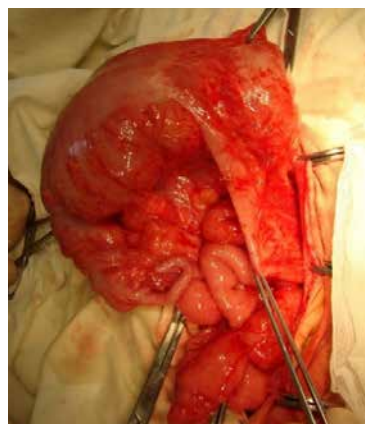
У випадках, коли рівень субтотального агангліозу або виражені декомпенсовані зміни при меншому ураженні межують безпосередньо над сліпою кишкою або над початковими ділянками висхідної кишки, залишається надто короткий (мінімальний) сегмент ободової кишки, який неможливо звести для сформування коло-анального анастомозу.

За такої ситуації в 10 пацієнтів виконували заміщення лівої половини товстої кишки ілеотрансплантатом з інтраректальним його зведенням (коло-ілеопроктопластику). Це були діти і ректосигмоподібною (n=2) та субтотальною (n=8) формами агангліозу.

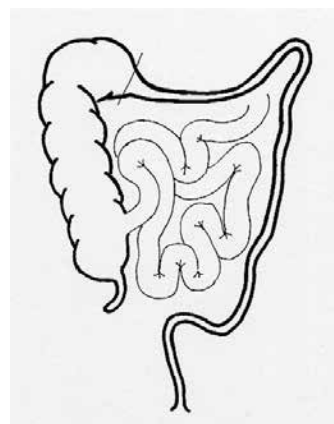
Оригінальні дослідження. Абдомінальна хірургія



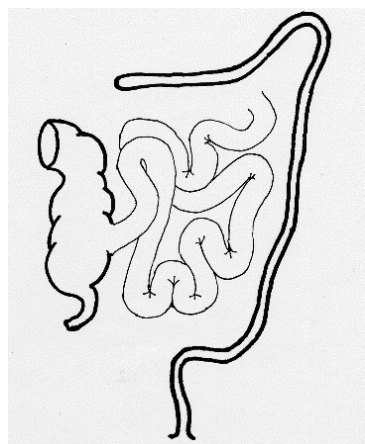
**Рис. 4.** Іригографія пацієнтки В., 1 рік 7 міс. Субтотальна форма агангліозу. Через 6 місяців після операції – субтотальної резекції товстої кишки зі зведенням залишеної ободової кишки по правому брижовому синусі з проведенням її попереду термінального відділу клубової кишки



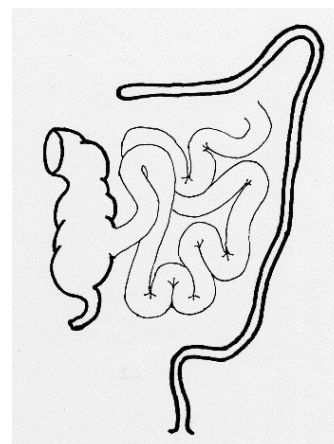
а



б



в



г

**Рис. 5.** Операція – зведення висхідної чи сліпої кишки по правому боковому фланку з розворотом на 180°: пересічення ободової кишки – інтраопераційне фото (а) та схема (б), кінцева асцендостома (в), зведення висхідної чи сліпої кишки по правому боковому фланку з розворотом на 180° з коло-анальним анастомозом (г)

Суть запропонованої методики відновлення прохідності кишок при залишеному надто короткому сегменті ободової кишки – коло-ілеопроктопластики, полягає у формуванні тонкокишкової вставки (ілеотрансплантату) між куксами товстої та прямої кишок, під прикриттям захисної тонкокишкової стоми.

Такі операції виконували у двох варіантах – при сформованій ілеостомі (1-й варіант) та при асцендостомі (2-й варіант).

Перший варіант заміщення лівої половини товстої та прямої кишок ілеотрансплантатом з інтра-ректальним його зведенням полягав у наступному.

Після субтотальної резекції ураженої товстої кишки та демукозації прямої кишки клубову кишку пересікали на відстані до 10 см від ілеоцекального кута та проксимальніше на 10–12 см (рис. 8), зберігаючи при цьому кровопостачання відсіченого сегмента (ілеотрансплантата). Дистальну куксу пересіченої клубової кишки зашивали дворядними швами наглухо.

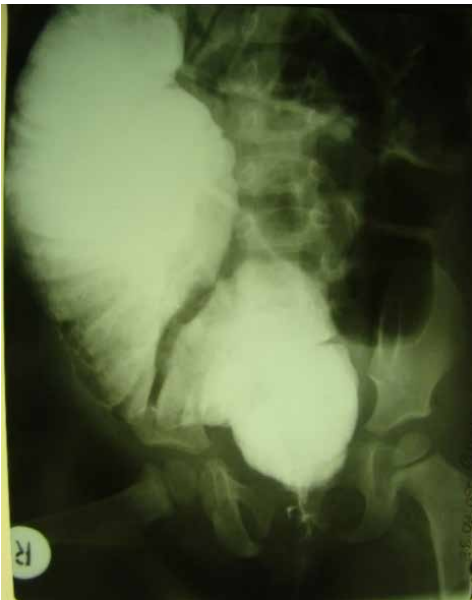Брижу сегмента клубової кишки (ілеотрансплантату) мобілізували до початку верхньої брижової артерії, що забезпечує вільне (без натягу) інтраректальне зведення її до ділянки ануса. Накладали анастомоз між слизовою оболонкою прямої кишки (на рівні вище крипт) та дистальним відрізком ілеотрансплантату. Проксимальний кінець ілеотрансплантату зшивали кінець-у-кінець із залишеною частиною товстої кишки. Проксимальну куксу клубової кишки виводили на передню черевну стінку, формуючи одностовбурову захисну ілеостому.

Через 3–6 місяців закривали ілеостому.

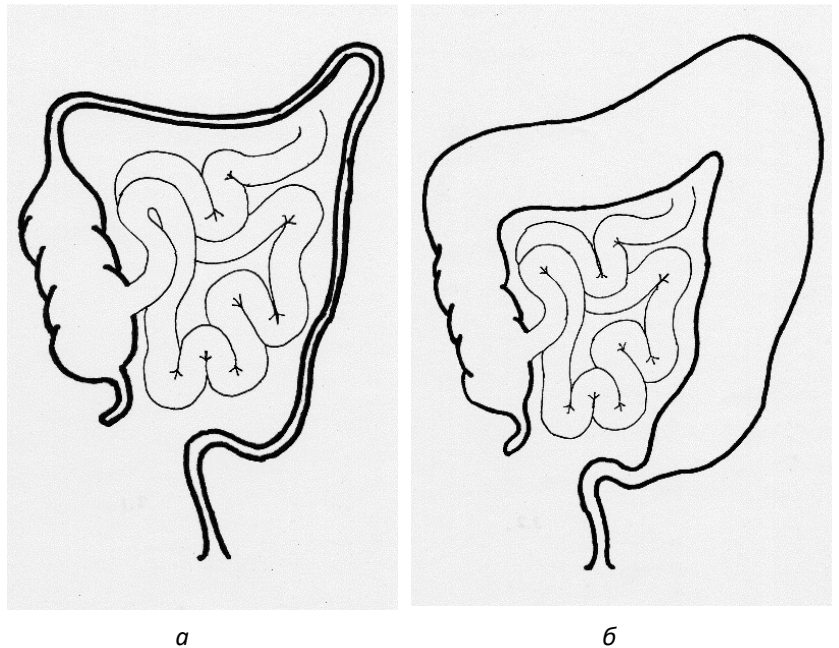
Автори статті виконали такий варіант цієї операції у двох пацієнтів.

Одному з них, у періоді новонародженості, за місцем проживання сформували захисну петлеву ілеостому у зв'язку з непрохідністю кишок при субтотальній формі агангліозу. У 2-річному віці в НДСЛ «ОХМАТДИТ» (м. Київ) виконали коло-ілеопроктопластику за нашою методикою під прикриттям од-





**Рис. 6.** Іригографія пацієнта Т., 2 роки. Субтотальна форма агангліозу. Через 7 місяців після операції – субтотальної резекції товстої кишки зі зведенням висхідної та сліпої кишок по правому боковому фланку з розворотом на 180° з коло-анальним анастомозом



**Рис. 7.** Варіанти агангліозу кишечника, які передбачають субтотальну резекцію ободової кишки із залишенням її мінімальної довжини: субтотальний агангліоз (а), ректо-сигмоподібний агангліоз із вираженими декомпенсованими змінами вищерозташованих відділів товстої кишки (б)

ностовбурової ілеостоми. Через 3 місяці наступним етапом закрили ілеостому.

Інша дитина, віком 8 років, уперше звернулася до обласної лікарні за місцем проживання з кишковою непрохідністю, зумовленою декомпенсованим ректосигмоподібним агангліозом. В обласній лікарні цьому пацієнтові сформували одностовбурову асцендостому, ускладнену евагінацією до 30 см клубової кишки. Через 8 місяців у НДСЛ «ОХМАТДИТ» (м. Київ) дитині виконали коло-ілеопроктопластику за нашою методикою під прикриттям одностовбурової ілеостоми. Через 6 місяців наступним етапом закрили ілеостому.

Проте загальновідомо, що формування захисної ілеостоми в новонароджених дітей є частою причиною дегідратаційного синдрому. Тому в такій категорії дітей при субтотальному агангліозі надалі змінили підхід у принципах формування кишкової стоми та етапності радикального втручання. Першим етапом накладали одностовбурову товстокишкову стому на перехідну зону агангліозу (рис. 9).

Проте, беручи до уваги, що ілеостома в новонароджених дітей є частою причиною дегідратаційного синдрому, то в такій категорії дітей при субтотальній формі агангліозу в НДСЛ «ОХМАТДИТ» (м. Київ) запропонували накладати колостому на перехідну зону – перший етап.

Другим етапом (через 4–6 місяців) видаляли агангліонарну ділянку товстої та прямої кишок, виділя-

ли ілеотрансплантат із сегмента клубової кишки, накладали ілео-ілеоанастомоз кінець-у-кінець і проводили трансректальне зведення ілеотрансплантату з формуванням ілеоанального анастомозу.

Третім етапом (через 2–4 місяці) закривали колостому з формуванням анастомозу між залишеним відрізком товстої кишки та проксимальним кінцем ілеотрансплантату.

Такі операції виконували в решті 8 дітей при субтотальному (n=7) та ректосигмоподібному агангліозі в стадії декомпенсації (n=1) (рис. 10).

Усі пацієнти, яким виконали реконструктивно-пластичні операції з відновлення прохідності при різних рівнях субтотальної резекції ободової кишки при агангліозі кишечника, перебували під динамічним спостереженням, що дало змогу нам проводити моніторинг і контролювати перебіг раннього та віддаленого післяопераційних періодів. Летальних випадків не було.

Відновлення перистальтики в прооперованих пацієнтів спостерігали через 2–3 доби післяопераційного періоду, першу дефекацію – з 2–5-ї доби.

У ранньому післяопераційному періоді у 28 (15,39%) із 182 прооперованих пацієнтів діагностували такі ускладнення, як злукову непрохідність кишечника (n=4 (2,20%)), нагноєння післяопераційної рани в місці виведення кишкової стоми (n=1 (0,55%)), стеноз коло-анального анастомозу (n=4 (2,20%)) та перианальний дерматит (n=19 (10,44%)) (табл. 5). Злукову непрохідність кишечника ліквідували вісцеролізмом,

## Оригінальні дослідження. Абдомінальна хірургія

**Таблиця 5**

Ускладнення в ранньому післяопераційному періоді

Методика операції	Кількість операцій	Характер ускладнень	Кількість ускладнень	Спосіб корекції
Зведення залишеного відрізка ободової кишки по лівому брижовому синусі (боковому каналі)	58 (31,86%)	перианальний дерматит	4 (2,20%)	консервативно
Зведення залишеного відрізка ободової кишки по правому брижовому синусі з проведенням її попереду термінального відділу клубової кишки	51 (28,02%)	злукова непрохідність кишечника	2 (1,10%)	вісцероліз
		перианальний дерматит	3 (1,65%)	консервативно
		нагноєння післяопераційної рани в місці виведення кишкової стоми	1 (0,55%)	консервативно
Зведення висхідної чи сліпої кишок по правому боковому фланку з розворотом на 180°	63 (34,62%)	стеноз коло-анального анастомозу	2 (1,10%)	бужування анастомозу
		перианальний дерматит	7 (3,85%)	консервативно
Заміщення лівої половини товстої кишки ілеотрансплантатом з інтра-ректальним його зведенням (коло-ілеопроктопластика)	10 (5,50%)	злукова непрохідність кишечника	1 (0,55%)	вісцероліз
		перианальний дерматит	5 (2,74%)	консервативно
		стеноз коло-анального анастомозу	2 (1,10%)	бужування анастомозу
		злукова непрохідність кишечника	1 (0,55%)	вісцероліз
Усього	182 (100%)		28 (15,39%)	

**Таблиця 6**

Ускладнення у віддаленому післяопераційному періоді

Методика операції	Кількість операцій	Характер ускладнень	Кількість ускладнень	Спосіб корекції
Зведення залишеного відрізка ободової кишки по лівому брижовому синусі (боковому каналі).	58 (31,86%)	стеноз коло-анального анастомозу	5 (2,74%)	бужування анастомозу
Зведення залишеного відрізка ободової кишки по правому брижовому синусі з проведенням її попереду термінального відділу клубової кишки	51 (28,02%)	залишковий агангіоз	1 (0,55%)	сфінктеромієктомія
		стеноз коло-анального анастомозу	4 (2,20%)	бужування анастомозу
Зведення висхідної чи сліпої кишок по правому боковому фланку з розворотом на 180°	63 (34,62%)	залишковий агангіоз	1 (0,55%)	сфінктеромієктомія
		стеноз коло-анального анастомозу	3 (1,65%)	бужування анастомозу
Заміщення лівої половини товстої кишки ілеотрансплантатом з інтра-ректальним його зведенням (коло-ілеопроктопластика)	10 (5,50%)	злукова непрохідність кишечника	2 (1,10%)	вісцероліз
Усього	182 (100%)		16 (8,79%)	

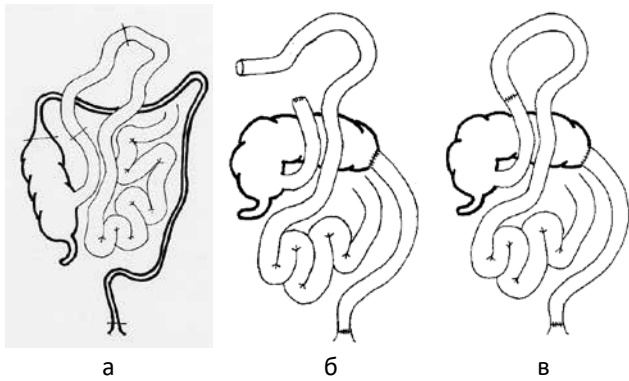
**Таблиця 7**

Динаміка змін резервуарно-накопичувальної функції зведеної кишки в пацієнтів, яким виконано субтотальну резекцію ободової кишки (частота випорожнень – разів за добу, M+m, p<0,05)

Методика операції	Строки спостережень після операції				
	через 1 місяць	через 6 місяців	через 12 місяців	через 18 місяців	через 24 місяці
Зведення залишеного відрізка ободової кишки по лівому брижовому синусі (боковому каналі)	7,5±2,1 (n=49)	5,4±1,6 (n=47)	5,5±1,8 (n=45)	4,2±1,5 (n=41)	3,3±1,1 (n=48)
Зведення залишеного відрізка ободової кишки по правому брижовому синусі з проведенням її попереду термінального відділу клубової кишки	8,7±2,3 (n=47)	6,2±1,7 (n=38)	5,7±1,7 (n=41)	4,6±1,8 (n=39)	4,0±1,4 (n=43)
Зведення висхідної чи сліпої кишок по правому боковому фланку з розворотом на 180°	14,3±3,4 (n=45)	8,2±2,6 (n=51)	6,9±2,8 (n=47)	5,7±1,9 (n=39)	4,7±1,3 (n=37)
Заміщення лівої половини товстої кишки ілеотрансплантатом з інтра-ректальним його зведенням (коло-ілеопроктопластика)	12,8±4,5 (n=9)	9,1±2,7 (n=8)	7,2±2,5 (n=7)	6,3±2,1 (n=9)	5,2±1,8 (n=9)

Примітка: n – кількість спостережених пацієнтів.





**Рис. 8.** Операція – заміщення лівої половини товстої кишки ілеотрансплантатом з інтратректальним його зведенням (коло-ілеопроктопластика) (1-й варіант, схема): вибір ділянки резекції ободової кишки та ілеотрансплантату (а), коло-ілеоректоанастомоз із кінцевою ілеостоєю (б), закриття ілеостоми (в)

а стеноз коло-анального анастомозу – бужуванням. Інші ускладнення пролікували консервативно.

Ускладнення у віддаленому післяопераційному періоді зустрілись у 16 (8,79%) серед 182 прооперованих дітей: злукова непрохідність кишечника ( $n=2$  (1,10%)), стеноз коло-анального анастомозу ( $n=12$  (6,59%)) та залишковий агангліоз ( $n=2$  (1,10%)) (табл. 6). Ці ускладнення успішно ліквідовані: вісцеролізоз – при злуковій непрохідності кишків, бужуванням анастомозу – при його стенозі та сфінктеромієктомією – при залишковому агангліозі.

Функціональні результати оцінювали на основі клінічного обстеження пацієнтів, даних іригографії, анкетного опитування, яке включало оцінку функції сформованої прямої кишки та реабілітації в строки від 3 місяців до 2 і більше років після всіх поетапних хірургічних втручань.

Основним клінічним критерієм успішності лікування розглядали кількість випорожнень протягом доби, як такий, що безпосередньо вказував на ефективність евакуаторно-накопичувальної функції сформованої прямої та залишеного відрізка ободової кишків. Про стан сформованої прямої та дистальних відділів ободової кишки, про їх випорожнювальну здатність дізнавалися після іригографії.

Частота випорожнень у строки спостереження до 6 місяців відрізнялася значною варіабельністю (від 6–12 до 15–21 разів на добу), що, на наш погляд, залежало від довжини залишеного відрізка ободової кишки, від віку пацієнтів або від особливостей індивідуальних адаптаційно-відновних процесів у створеній новій анатомо-функціональній конструкції прямої кишки в дітей різного віку (табл. 7). У процесі подальшого реабілітаційного лікування частота випорожнень зменшувалася, що залежало також від

характеру харчування, дотримання всіх рекомендацій, наявності супутніх вад і захворювань тощо.

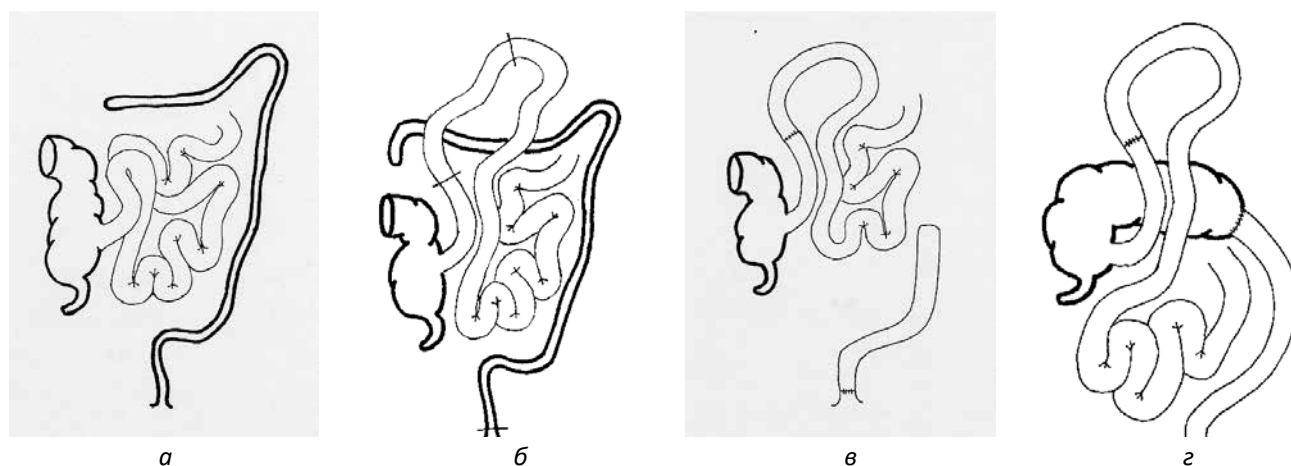
Субтотальна резекція ободової кишки при АК залежить від рівня ураження та вторинних декомпенсаторних змін у стінці кишки. На перший план цієї проблеми виступає рівень агангліонарної зони, бо, для прикладу, субтотальний агангліоз (СА) передбачає широкий діапазон ураження ободової кишки від межі вище сигмоподібної кишки аж до сліпої. Проте при агангліозі з коротшою зоною при вираженій декомпенсації вищерозташованих відділів ободової кишки інколи також необхідна субтотальна резекція ураженої кишки. В обов'язковому порядку слід враховувати стан і протяжність декомпенсованих змін кишечника вище за агангліонарну ділянку. Успішна субтотальна резекція ободової кишки залежить від анатомічних особливостей судин брижі кишечника. До радикального хірургічного втручання, тобто до реконструктивно-пластичної операції з відновлення прохідності кишкового тракту, неможливо гарантовано передбачити точну межу резекції ураженої ділянки кишечника. Під час радикальної операції необхідно максимально зберегти достатню довжину ободової кишки, щоб спершу створити сприятливі умови для успішного зведення та формування коло-анального анастомозу [2,3,9].

Не менш важливими є перспективи достатнього функціонування залишеного відрізка ободової та сформованої прямої кишків, який у подальшому міг би забезпечити стабілізацію загального стану пацієнтів, показників білкового обміну, водно-електролітного і кислотного-лужного балансів та імунного статусу раннього та віддаленого післяопераційного періоду [15]. Це важливо під час хірургічного лікування дітей усіх вікових груп, тому що збереження навіть коротких сегментів ободової кишки є важливим компонентом в адаптивно-відновних процесах дистальних відділів кишечника [2,5,14].

Якщо не враховувати вищевказане, то виконання подібних хірургічних втручань може призвести до проблемного загоєння ран і анастомозів, тяжкого перебігу раннього післяопераційного періоду, до розвитку гнійно-запальних ускладнень, а інколи – до поєднання кількох важких ускладнень і до летальних випадків [6,12,19].

Деякі види реконструктивно-пластичних операцій з відновлення прохідності при субтотальній резекції ободової кишки в дітей з АК описані в літературі та широко використовуються [8,17,18]. При надто коротких сегментах залишеної ободової кишки (сліпа кишка або сліпа і частина висхідної) пряме

Оригінальні дослідження. Абдомінальна хірургія



**Рис. 9.** Операція – заміщення лівої половини товстої кишки ілеотрансплантатом з інтраректальним його зведенням (коло-ілеопроктопластика) (2-й варіант, схема): формування асцендостоми (а), видалення агангліонарної частини ободової кишки, вибір ілеотрансплантату (б), ілео-ілеоанастомоз та ілеоанальний анастомоз із кінцевою асцендостомою (в), зняття колостоми з формуванням анастомозу між залишеним відрізком товстої кишки та проксимальним кінцем ілеотрансплантату (г)

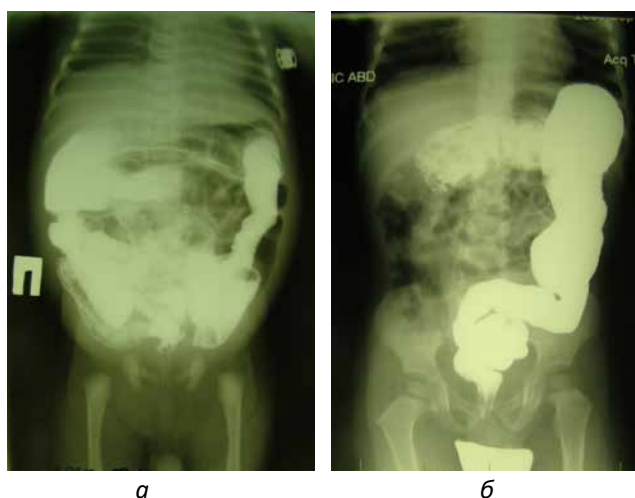
анастомозування залишених сегментів ободової та прямої кишок є неможливим. У такій ситуації доцільним є запропонований нами варіант заміщення лівої половини товстої кишки ілеотрансплантатом з інтраректальним його зведенням.

Як результат, у 21 (11,54%) із 182 дітей у віддаленому (через 2 роки) періоді після всіх етапних хірургічних втручань відмічено порушення випорожнювальної функції кишечника – підвищену кількість дефекацій (понад 8 за добу), знижену ректальну чутливість і анальну інконтиненцію (нетримання калу). Так, в однієї дитини збереглися знижена ректальна чутливість, анальна інконтиненція на тлі частішої дефекації рідким калом. У 8 пацієнтів нетримання калу встановлено при частій дефекації. У 2 інших дітей нетримання калу та знижена ректальна чутливість збереглися при дефекації 2–5 разів на добу оформленим калом. Часті дефекації (понад 12–15 разів) турбували ще 11 пацієнтів, зі збереженою ректальною чутливістю без каломазання. Такі показники функціонування кишечника вважали задовільними.

В інших – 161 (88,46%) – прооперованих нами пацієнтів цієї групи збережена ректальна чутливість, з доброю функцією тримання калу без частих дефекацій (не більше 8 за добу).

Незадовільні функціональні результати у віддаленому періоді після реконструктивно-пластичних операцій з відновлення прохідності при різних рівнях субтотальної резекції ободової кишки в дітей з АК не виявлені.

Отже, розроблений диференційний підхід щодо вибору оптимального способу відновлення прохідності кишкового тракту після різного об'єму субтотальних резекцій ободової кишки в дітей з АК дав



**Рис. 10.** Іригограми пацієнта Д, Субтотальна форма агангліозу. Через 1,5 року (а) та 3,5 року (б) після операції – заміщення лівої половини товстої кишки ілеотрансплантатом з інтраректальним його зведенням (коло-ілеопроктопластика) (2-й варіант)

змогу у 161 (88,46%) випадку досягти добрих, а у 21 (11,54%) пацієнта задовільних функціональних результатів, уникнути летальності, забезпечити зниження післяопераційних ускладнень порівняно з літературними даними та підвищити якість життя у віддаленому післяопераційному періоді, що дозволяє достовірно стверджувати про ефективність такої програми.

**Висновки**

Відновлення прохідності кишкового тракту після субтотальної резекції ободової кишки в дітей з АК має спрямовуватися на забезпечення сприятливих умов для анастомозування між залишеними кусками товстої та прямої кишок з урахуванням необхід-

ної довжини брижі та достатнім кровопостачанням кишки, що зводиться по правому чи лівому брижовому синусі.

За неможливості прямого анастомозування залишених сегментів ободової та прямої кишок доцільним є заміщення лівої половини товстої кишки ілеотрансплантатом з інтраректальним його зведенням (коло-ілеопроктопластика).

Диференційний підхід у виборі реконструктивно-пластичних операцій з відновлення прохідності при різних рівнях субтотальної резекції ободової кишки в дітей з АК дає змогу нормалізувати функціональні зміни в кишечнику та стабілізувати загальний стан пацієнтів.

*Автори заявляють про відсутність конфлікту інтересів.*

#### References/Література

- Amerstorfer EE, Fasching G, Till H, Huber-Zeyringer A, Hollwarth ME. (2015). Long-term results of total colonic aganglionosis patients treated by preservation of the aganglionic right hemicolon and the ileo-cecal valve. *Pediatr Surg Int.* 31 (8): 773–780.
- Bischoff A, Frischer J, Knod JL et al. (2017). Damaged anal canal as a cause of fecal incontinence after surgical repair for Hirschsprung disease – a preventable and under-reported complication. *J Pediatr Surg.* 52 (4): 549–553.
- Chen F, Wei X, Chen X, Xiang L, Feng J. (2021). Laparoscopic vs. Transabdominal Treatment for Overflow Fecal Incontinence Due to Residual Aganglionosis or Transition Zone Pathology in Hirschsprung's Disease Reoperation. *Front. Pediatr.* 27 April 2021. doi: 10.3389/fped.2021.600316.
- Chen X, Xiaojuan W, Zhang H, Jiao C, Yu K, Zhu T et al. (2017). Diagnostic value of the preoperatively detected radiological transition zone in Hirschsprung's disease. *Pediatr Surg Int.* 33: 581–586.
- das Neves Romaneli MT, Ribeiro AF, Bustorff-Silva JM, de Carvalho RB, Lomazi EA. (2016). Hirschsprung's disease – Postsurgical intestinal dysmotility. *Rev Paul Pediatr.* 34 (3): 388–392.
- Ekenze SO, Ngaikedi C, Obasi AA. (2016). Problems and Outcome of Hirschsprung's Disease Presenting after 1 Year of Age in a Developing Country. *World Journal of Surgery.* 35 (1): 22–26.
- Ergashev BB, Khamroev UA. (2021). Features of clinic, diagnosis and tactics of surgical treatment of Hirschsprung's disease in infants. *Paediatric Surgery. Ukraine.* 1 (70): 32–37. [Эргашев ББ, Хамроев УА. (2021). Особенности диагностики и тактики хирургического лечения болезни Гиршпрунга у грудных детей. *Хирургия дитячого віку.* 1 (70): 32–37].
- Fang Y, Bai J, Zhang B, Wu D, Lin Y, Liu M. (2020). Laparoscopic Soave procedure for long-segment Hirschsprung's disease single-center experience. *Wideochir Inne Tech Maloinwazyjne.* 15: 234–238.
- Gupta DK, Khanna K, Sharma S. (2019). Experience with the redo pull-through for Hirschsprung's disease. *Indian Assoc Pediatr Surg.* 24: 45–51.
- Jiang M, Li CL, Cao GQ, Tang ST. (2019). Laparoscopic redo pull-through for Hirschsprung disease due to innervation disorders. *J Laparoendosc Adv Surg Tech A.* 29: 424–429.
- Jiao C, Yu D, Li D, Wang G, Feng J. (2018). A long-term follow-up of a new surgery method: laparoscope-assisted heart-shaped anastomosis for Hirschsprung's disease. *J Laparoendosc Adv Surg Tech A.* 28: 471–475.
- Kapur RP, Smith C, Ambartsumyan L. (2020). Postoperative pullthrough obstruction in Hirschsprung disease: etiologies and diagnosis. *Pediatr Dev Pathol.* 23: 40–59.
- Moore SW. (2015). Total colonic aganglionosis and Hirschsprung's disease: a review. *Pediatr Surg Int.* 31: 1–9.
- Prytula VP, Silchenko MI, Kurtash OO, Hussaini SF. (2020). Reconstruction of intestinal tract after total colectomy in children with aganglionosis. *Paediatric Surgery. Ukraine.* 1 (66): 51–57. [Пригула ВП, Сільченко МІ, Курташ ОО, Хуссейні СФ. (2020). Реконструкція кишкового тракту після тотальної колектомії у дітей з агангліозом. *Хірургія дитячого віку.* 1 (66): 51–57].
- Scholfield DW, Ram AD. (2016). Laparoscopic Duhamel procedure for Hirschsprung's disease: systematic review and meta analysis. *J Laparoendosc Adv Surg Tech A.* 26: 53–61.
- Taguchi T, Matsufuji H, Ieiri S. (2019). Hirschsprung's Disease and the Allied Disorders. *Status Quo and Future Prospects of Treatment.* Springer Nature Singapore. Pte Ltd.: 59–63.
- Taguchi T, Obata S, Ieiri S. (2017). Current status of Hirschsprung's disease: based on a nationwide survey of Japan. *Pediatr Surg Int.* 33 (4): 497–504.
- Tomuschat C, Zimmer J, Puri P. (2016). Laparoscopic-assisted pull-through operation for Hirschsprung's disease: a systematic review and meta-analysis. *Pediatr Surg Int.* 32: 751–757.
- Wong CW, Lau CT, Chung PH, Lam WM, Wong KK, Tam PK. (2015). The value of the 24-h delayed abdominal radiograph of barium enema in the diagnosis of Hirschsprung's disease. *Pediatr Surg Int.* 31: 11–15.

#### Відомості про авторів:

**Пригула Василь Петрович** – д.мед.н., проф., проф. каф. дитячої хірургії НМУ імені О. О. Богомольця. Адреса: м. Київ, вул. В'ячеслава Чорновола, 28/1. <https://orcid.org/0000-0001-9023-5898>.

**Курташ Олег Олегович** – к.мед.н., доц., доц. каф. дитячої хірургії Івано-Франківського НМУ. Адреса: м. Івано-Франківськ, вул. Галицька, 2. <https://orcid.org/0000-0003-0675-6952>.

**Хуссейні Саед Файзула** – к.мед.н., асистент каф. дитячої хірургії НМУ імені О. О. Богомольця. Адреса: м. Київ, вул. В'ячеслава Чорновола, 28/1. <https://orcid.org/0000-0001-6801-3092>.

**Русах Петро Степанович** – д.мед.н., проф. каф. дитячої хірургії НМУОЗ України імені П. Л. Шупика, зав. хірургічного відділення №1 КНП «Житомирська обласна дитяча клінічна лікарня» Житомирської обласної ради. Адреса: Житомирський район, с. Станишівка, Сквирське шосе, 6. <https://orcid.org/0000-0002-1267-0816>.

**Петрик Сергій Михайлович** – к. н.держ.упр., лікар-хірург дитячий відділення торако-абдомінальної хірургії НДСЛ «ОХМАТДИТ». Адреса: м. Київ, вул. В'ячеслава Чорновола, 28/1. <https://orcid.org/0000-0001-9942-1937>.

Стаття надійшла до редакції 29.10.2021 р., прийнята до друку 6.03.2022 р.