

УДК 616.147.22-007.64:616.68]-073.48-089.819

Й. А. Наконечний, Р. А. Наконечний

# Сонографія яєчок у контексті лапароскопічного лікування лівобічного варикоцеле

Львівський національний медичний університет імені Данила Галицького, Україна

Paediatric Surgery (Ukraine).2022.1(74):79-86; doi 10.15574/PS.2022.74.79

**For citation:** Nakonechnyi YA, Nakonechnyy RA. (2022). Ultrasonography of the testicles in the context of laparoscopic treatment of left-sided varicocele. Paediatric Surgery (Ukraine). 4 (73):79-86; doi 10.15574/PS.2022.73.79.

**Мета** – визначити значущі сонографічні патогенетичні маркери формування непліддя при лівобічному варикоцеле II-III ст. та їх динаміку після лапароскопічної варикоцелектомії в контексті відновлення фертильності.

**Матеріали та методи.** Обстежено 214 пацієнтів з лівобічним варикоцеле II-III ст. та 25 практично здорових чоловіків віком від 19 до 33 років. Усім пацієнтам виконано лапароскопічну варикоцелектомію.

Визначено об'єм яєчок, індекс резистентності в інтратестикулярних артеріях та діаметр варикозно розширених вен лівого сім'яного канатика у стані спокою в горизонтальному положенні на спині з піднятим головним кінцем на 15° і під час виконання проби Valsalva у вертикальному положенні, а також під час проби Valsalva – тривалість і швидкість венозного рефлюксу крові в останніх.

**Результати.** Під час ультразвукового дослідження у хворих на лівобічне варикоцеле II-III ст. підтверджено погіршення гемодинаміки в сім'яному канатикі і яечку. За результатами сонографії в пацієнтів із лівобічним варикоцеле II-III ст. виокремлено вагомі прогностичні маркери ураження яєчок:  $RI > 0,66$ ,  $VD > 2,4$  мм,  $VD_{vm} > 3$  мм,  $VR_{Fvm} > 2$  см/с та  $DVR > 1,1$  с. Негативна динаміка цих показників слугує показанням до коригування варикоцеле, а їх нормалізація в післяопераційному періоді свідчить про ефективність проведеного лікування.

**Висновки.** Ультразвукове дослідження яєчок є інформативнішим за пальпацію. У хворих репродуктивного віку з лівобічним варикоцеле II-III ст. сонографія дає змогу діагностувати ушкодження тестикулярної тканини на ранніх етапах захворювання. Її доцільно застосовувати як неінвазивний скринінговий метод комплексного обстеження для визначення уражень яєчок і для моніторингу в контексті прогнозу фертильності після варикоцелектомії.

Дослідження виконано відповідно до принципів Гельсінської декларації. Протокол дослідження ухвалено Локальним етичним комітетом зазначеної в роботі установи. На проведення досліджень отримано інформовану згоду чоловіків.

Автори заявляють про відсутність конфлікту інтересів.

**Ключові слова:** варикоцеле, лапароскопічна варикоцелектомія, ультразвукове дослідження, яєчка.

## Ultrasonography of the testicles in the context of laparoscopic treatment of left-sided varicocele

Y. A. Nakonechnyi, R. A. Nakonechnyy

Danylo Halytsky Lviv National Medical University, Ukraine

**Purpose** – to determine significant sonographic pathogenetic markers of infertility formation in left-sided varicocele of II-III grades and their dynamics after laparoscopic varicocelectomy in the context of fertility restoration.

**Materials and methods.** In the study, 214 patients with left-sided varicocele II-III grades and 25 practically healthy men aged 19 to 33 years were examined. All patients underwent laparoscopic varicocelectomy.

The testes volume, the resistance index in the intratesticular arteries, and the diameter of the varicose veins of the left spermatic cord at rest in a horizontal position on the back with the head raised by 15° and during the Valsalva maneuver in a vertical position. During Valsalva maneuver also determined the duration and rate of venous blood reflux in the testes.

## Оригінальні дослідження. Урологія та гінекологія

**Results.** Ultrasound in patients with left varicocele II–III grades confirmed deterioration of hemodynamics in the spermatic cord and testis. According to the results of sonography in patients with left varicocele II–III grades identified significant prognostic markers of testicular lesions:  $RI > 0,66$ ,  $VD > 2,4$  mm,  $VDvm > 3$  mm,  $VRFvm > 2$  cm/s, and  $DVR > 1,1$  s. The negative dynamics of these indicators are an indication for the correction of varicocele, and their normalization in the postoperative period indicates the effectiveness of treatment.

**Conclusions.** Testicular ultrasound is more informative than palpation. In patients of reproductive age with left-sided varicocele II–III grades sonography diagnoses testicular tissue damage in the early stages of the disease. It should be used as a non-invasive screening method for a comprehensive examination to determine testicular lesions and for monitoring in the context of fertility prognosis after varicocelectomy. The research was carried out in accordance with the principles of the Helsinki declaration. The study protocol was approved by the Local ethics committee of all participating institution. The informed consent of the patient was obtained for conducting the studies.

No conflict of interest was declared by the authors.

**Key words:** varicocele, laparoscopic varicocelectomy, ultrasound examination, testicles.

### Вступ

Стандартним методом діагностики клінічного варикоцеле залишається фізикальний огляд, який однак не дає змоги оцінити якість кровоплину в ячках [19]. На сьогодні ультразвукове сканування з ефектом доплера залишається найпоширенішим методом діагностики варикоцеле з характеристикою інтратестикулярного кровозабезпечення [3,5,6,10,16], параметрів лозоподібного сплетення та кровоплину в тестикулярних венах [7]. Це найбільш надійний та практичний метод визначення субклінічного варикоцеле [10].

Різноманітні класифікації та системи оцінки варикоцеле формуються на основі результатів ультразвукового дослідження (УЗД) [5,9]. Так, варикоцеле діагностують за діаметром вен сім'яного канатика і тривалістю венозного рефлюксу при спектральному аналізі [5,6,7,9,10,16]. Загалом клініцисти погоджуються, що діаметр вен сім'яного канатика слугує діагностичним критерієм лише в пацієнтів із клінічним варикоцеле [9], для якого характерне розширення вен у діаметрі до 2,5–3 мм [17]. Ретроградний тік крові призводить до збільшення гідростатичного тиску, венозного застою, а також до збільшення температури яєчка. Тому венозний рефлюкс опосередковано включає в себе вищевказані патофізіологічні фактори [21]. Він є важливим критерієм встановлення діагнозу варикоцеле і асоціюється з підвищенням ризику непліддя [7,13,21]. Окрім цього, тривалість ретроградного кровоплину у варикозно розширених венах дає змогу визначити показання до хірургічного лікування лівобічного варикоцеле I–II ст. та прогнозувати результат варикоцелектомії [4].

Дослідники констатували, що УЗД з ефектом доплера тестикулярної артерії дає змогу диференціювати причини порушень сперматогенезу. Зокрема, індекс резистентності та пікова систолічна швидкість є надійними у виявленні неплідних пацієнтів, а кінцева діастолічна швидкість

і тестикулярний об'єм – ні. Зокрема, пацієнти з варикоцеле та запальними змінами яєчок і придатків мають найвищі показники індексу резистентності та пікової систолічної швидкості. Індекс резистентності корелює з функцією яєчок [1,11]. Також індекс резистентності та пульсативний індекс на інтратестикулярних і капсулярних артеріях яєчка дають змогу прогнозувати ефективність лапароскопічної та мікрохірургічної субінгвінальної варикоцелектомії [20].

**Мета** дослідження – визначити значущі сонографічні патогенетичні маркери формування непліддя при лівобічному варикоцеле II–III ст. та їх динаміку після лапароскопічної варикоцелектомії в контексті відновлення фертильності.

### Матеріали та методи дослідження

Обстежено 214 пацієнтів із лівобічним варикоцеле II–III ст. віком від 19 до 33 років. Варикоцеле класифіковано згідно з рекомендаціями Європейської асоціації урологів за модифікованим варіантом класифікації L. Dubin, R. D. Amelar [14]. Дослідження і хворих, і чоловіків контрольної групи проведено проспективно. До оперативного лікування (I етап) обстежено 214 пацієнтів, а після нього (II етап) – 193 чоловіки. Обстеження після лапароскопічної резекції лівої внутрішньої сім'яної вени проведено не швидше як через три місяці, що узгоджується з тривалістю повного циклу закінченого сперматогенезу [14]. Контрольну групу становили 25 практично здорових чоловіків віком від 19 до 33 років, які надійшли на планові оперативні втручання з приводу фімозу. В анамнезі вони не мали захворювань, що можуть спричинити непліддя. А 48% з них мали дітей у шлюбі. Проведено розрахунок вірогідності відмінностей між групами за віком та індексом маси тіла. Контрольна і дослідна групи не різнилися між собою ( $p > 0,05$ ).

Обов'язковим критерієм залучення до обстеження слугував діагноз лівобічного варикоцеле II–III ст. із супутньою суб- або інфертильністю, підтвердженою по-

казниками не менше двох спермограм і відсутністю настання вагітності впродовж одного року без застосування засобів контрацепції. Автори статті намагалися максимально виокремити групу пацієнтів із лівобічним варикоцеле II–III ст. без будь-яких інших супутніх факторів, які могли б вплинути на порушення фертильності. Пацієнтів із такими проблемами, а також чоловіків з азооспермією і з двобічним чи асоційованим із судинною недостатністю варикоцеле до дослідження не залучали.

Усім пацієнтам виконано лапароскопічну варикоцелектомію. Гілки лівої внутрішньої сім'яної вени, зазвичай дві-три, мобілізували, перев'язували або кліпували полімерними кліпсами біля внутрішнього кільця пахвинного каналу та пересікали. Хворих, яким проведено будь-які інші відкриті оперативні втручання для максимальної однорідності групи, а відтак статистичної вірогідності показників, до дослідження не залучали.

Індекс маси тіла пацієнтів із лівобічним варикоцеле II–III ст. за медіаною відповідав нормі – 22,75 (18,9; 26,5) кг/м<sup>2</sup>. Відчуття дискомфорту чи больовий синдром у лівій половині калитки констатовано в 69 (32,24%) хворих. Гіпоплазію лівого яєчка діагностовано у 35 (16,36%) чоловіків. Непліддя в шлюбі зафіксовано у 71 (33,18%) хворого. Вагітність серед пар, залучених до дослідження, не наступала впродовж 19 (15; 22) місяців. Дружини цих пацієнтів мали задовільний фертильний статус, підтверджений відповідними медичними висновками.

Середній термін перебування хворого в стаціонарі становив 1,23 доби, який був значно нижчим, ніж при традиційному хірургічному лікуванні. Після лапароскопічної варикоцелектомії лівобічне гідроцеле діагностовано у 16 (8,29%) хворих, а рецидив варикоцеле – в 11 (5,7%) пацієнтів. Окрім цього, отримано інформацію про настання вагітності лише від 17 (23,94%) чоловіків з підгрупи, в якій зареєстровано непліддя. Такий низький відсоток узгоджується з даними світової літератури [2]. На нашу думку, він обумовлений психологічними та соціальними факторами.

Комплексне обстеження хворих проведено безпосередньо перед хірургічним лікуванням. Починали зі збору скарг та анамнезу. Обов'язковий елемент обстеження – це пальпація органів калитки та сім'яного канатика. Увагу звернуто на розміри та консистенцію яєчок, стан додатків, пахвинних лімфатичних вузлів тощо. Пальпацію варикозно розширених вен сім'яного канатика проведено в горизонтальному та вертикальному положеннях тіла з виконанням проби Valsalva [6,8,14,18]. Загальні клінічні обстеження включали комплекс лаборатор-

но-інструментальних досліджень, необхідних для ендотрахеального наркозу та лапароскопічного втручання.

Для УЗД з ефектом доплера застосовано ультразвукові сканери «SAMSUNG Medison H60» та «SonoAce R7» із використанням лінійних датчиків із частотою 12 МГц.

У дослідженні визначено найінформативніші щодо варикоцеле сонологічні показники. Так, визначено об'єм яєчок (VT, мл), індекс резистентності (RI) в інтра-тестикулярних артеріях і діаметр варикозно розширених вен лівого сім'яного канатика (гроноподібного сплетення) у стані спокою в горизонтальному положенні на спині з піднятим головним кінцем на 15° (VD, мм) і під час виконання проби Valsalva у вертикальному положенні (VDvm, мм), а також під час проби Valsalva – тривалість (DVR, с) і швидкість (VRFvm, см/с) венозного рефлюксу (ретроградного кровоплину) крові в останніх.

Статистичні обрахунки проведено із застосуванням інтернет-порталу «Медична статистика» («Free statistical calculators» MedCalc, MedCalc Software) [15]. Під час аналізу показників перевірено гіпотезу про випадковість розподілу ознак у групах. Застосовано 5% рівень значущості. Оскільки низка параметрів не підпорядковувалася нормальному розподілу, то для статистичних обрахунків застосовано непараметричні методики порівняння двох груп. Перевірку щодо симетричності розподілу задекларованих параметрів виконано за Shapiro-Wilk test. У зв'язку з негауссівським розподілом даних застосовано непараметричні методи порівняння груп [12].

Рівень статистичної значущості відмінностей показників у хворих до та після операції щодо практично здорових чоловіків визначено за Mann-Whitney U-test – відповідно  $p_{I, N}$  і  $p_{II, N}$ . Для названого тесту наведено U-критерій з об'ємами вибірок –  $U_{[n_1; n_2]}$ . Визначено медіану (Me), нижній (LQ) і верхній квантилі (UQ). Цифрові результати, які розраховували, подано у форматі Me (LQ; UQ). Рівень статистичної значущості відмінностей між показниками до та після операції ( $p_{I, II}$ ) визначено за Wilcoxon test (paired samples), для якого наведено Z-критерій. Для оцінки випадковості використано перевірку гіпотез не тільки за значенням  $p$ , але і за довірчим інтервалом (ДІ). ДІ обчислено для низки показників з імовірністю 95%. Показник подано у форматі [L-U], де L – lower (нижня) та U – upper (верхня) межа ДІ [12].

Для оцінки діагностичної значущості отриманої моделі і вибору оптимального порогу, або точки відсікання (OC – optimal cut-off value), використа-

Оригінальні дослідження. Урологія та гінекологія

**Таблиця**

Сонологічні показники в контексті лапароскопічного лікування лівобічного варикоцеле та у здорових чоловіків

Показник	I етап (n=214)	II етап (n=193)	Норма (n=25)	U		Z	Відмінності
	Me (LQ; UQ)			[214;25]	[193;25]		
VT, мл	15,55 (14,77; 16,25)	15,86 (15,17; 16,47)	16,11 (15,43; 16,42)	1846	2085,5	-2,57	$p_{I,N} < 0,015$ $p_{II,N} < 0,01$
RI	0,76 (0,71; 0,79)	0,63 (0,61; 0,64)	0,61 (0,6; 0,63)	55,5	1620,5	11,9	$p_{I,N} < 0,001$ $p_{II,N} < 0,01$ $p_{I,II} < 0,001$
VD, мм	4,2 (3,5; 5,3)	2 (1,5; 2,3)	1,7 (1,3; 2)	0,0	1695	12,05	$p_{I,N} < 0,001$ $p_{II,N} < 0,015$ $p_{I,II} < 0,001$
VDvm, мм	5,4 (4,4; 6,6)	2,4 (2; 2,7)	2 (1,6; 2,5)	3	1713,5	12,02	$p_{I,N} < 0,001$ $p_{II,N} < 0,02$ $p_{I,II} < 0,001$
VRFmc, м/с	5,2 (3,8; 7,1)	1 (0; 1,5)	0,8 (0,6; 1,2)	1	2403,5	12,05	$p_{I,N} < 0,001$ $p_{II,N} < 0,001$
DVR, с	4,5 (3,2; 6,1)	1 (0; 1)	0,1 (0,1; 0,3)	0,0	1822,5	12,03	$p_{I,N} < 0,001$ $p_{II,N} = 0,046$ $p_{I,II} < 0,001$

но ROC-аналіз (receiver operator characteristic curve) отриманої логістичної моделі. Якість моделі оцінено за показником площі під кривою – AUC (Area Under Curve): 0,9–1,0 – відмінна, 0,8–0,9 – дуже добра, 0,7–0,8 – добра, 0,6–0,7 – середня, 0,5–0,6 – незадовільна. Рівень статистичної значущості щодо AUC=0,5 становив ( $p <$ ): ' – 0,05, " – 0,025, "' – 0,003, \* – 0,001. Для показників AUC обчислено ДІ з імовірністю 95%, порівняння яких дає змогу строго встановити статистичну значущість відмінностей ROC-кривих. Під час пошуку оптимальної точки відсікання обрано таке значення, при якому визначено максимальний баланс (рівність) між показниками чутливості (Se) і специфічності (Sp) із подальшим аналізом таких показників, як позитивна (+PV – predictive value) і негативна прогностичні цінності (-PV), відношення правдоподібності позитивного (+LR) і негативного результатів тестів (-LR). У медичній діагностиці оптимальним методом дослідження є високоспецифічний і високочутливий тест. Тобто ОС – це та величина параметра, що визначається діагностичним тестом, після досягнення якої приймається рішення про наявність патологічного стану. При відношенні правдоподібності позитивного тесту більше 10 для позитивного результату чи менше 0,1 для негативного результату можна приймати майже остаточне рішення стосовно наявності захворювання, яке очікують [12].

Дослідження виконано з дотриманням принципів Гельсінської декларації, конвенції Ради Європи про права людини і біомедицину, ICH GCP та відповідних законів України, що схвалено комісією з питань етики наукових досліджень, експериментальних розробок і наукових творів Львівського національного медичного університету імені Дани-

ла Галицького. Від пацієнтів отримано інформовану згоду на участь у дослідженні.

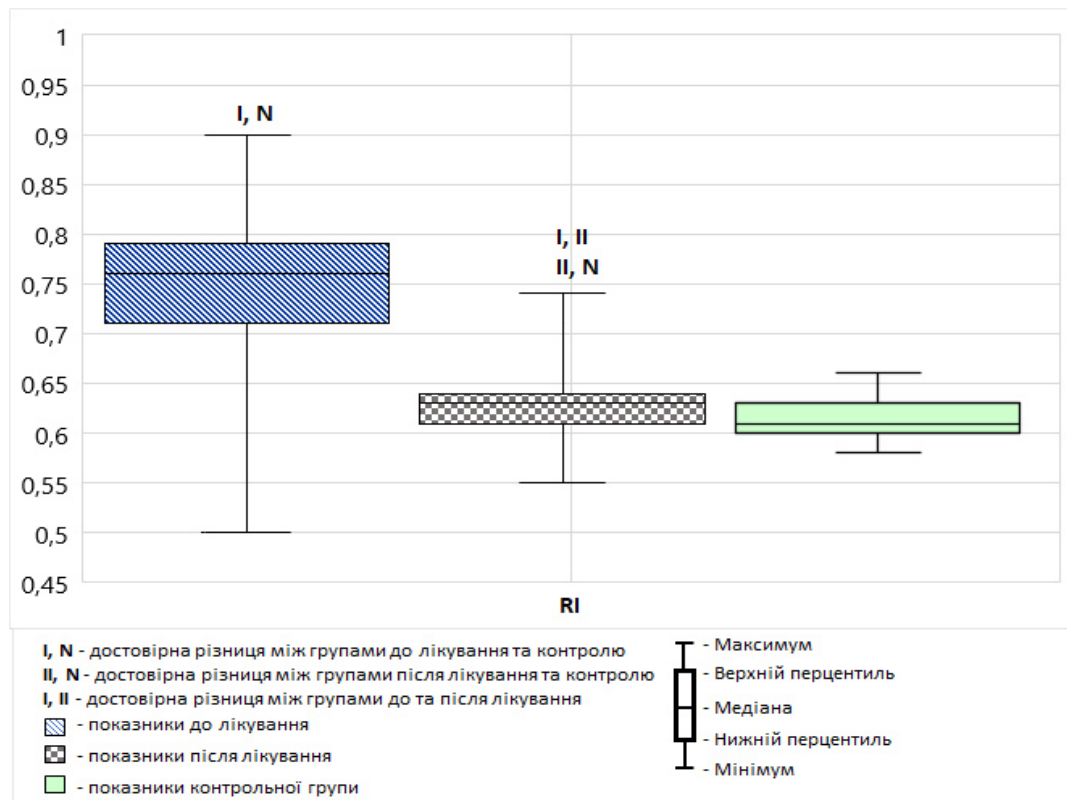
**Результати дослідження та їх обговорення**

У хворих на лівобічне варикоцеле II-III ст. діагностовано статистично вірогідне зменшення об'єму лівого яєчка щодо його розміру у практично здорових чоловіків – відповідно 15,55 мл (14,77; 16,25) і 16,11 мл (15,43; 16,42),  $U_{[214;25]} = 1846$ ,  $p_{I,N} < 0,015$ . Через 3 місяці після лапароскопічної варикоцелектомії ліве яєчко вірогідно збільшилося в об'ємі, однак не досягло показників практично здорових чоловіків – 15,86 (15,17; 16,47),  $Z = -2,57$ ,  $p_{I,II} < 0,01$  (табл.).

Індекс резистентності в інтратестикулярних артеріях у чоловіків із варикоцеле статистично високозначуще переважав показник норми – 0,76 (0,71; 0,79) щодо 0,61 (0,6; 0,63),  $U_{[214;25]} = 55,5$ ,  $p_{I,N} < 0,001$ . Лапароскопічна варикоцелектомія суттєво поліпшувала кровоплин в яєчках, що відобразалося у статистично високозначущому зниженні RI – 0,63 (0,61; 0,64),  $Z = 11,9$ ,  $p_{I,II} < 0,001$ . Однак RI вірогідно не досягав рівня у практично здорових чоловіків –  $U_{[193;25]} = 1620,5$ ,  $p_{II,N} < 0,01$  (табл., рис. 1).

У чоловіків із варикоцеле діаметр варикозно розширених вен лівого сім'яного канатика у стані спокою в горизонтальному положенні статистично високозначуще перевищував показник у здорових чоловіків – 4,2 мм (3,5; 5,3) та 1,7 мм (1,3; 2),  $U_{[214;25]} = 0$ ,  $p_{I,N} < 0,001$ . Через 3 місяці після оперативного втручання VD статистично високозначуще зменшувався – 2 мм (1,5; 2,3),  $Z = 12,05$ ,  $p_{I,II} < 0,001$ , однак залишався вірогідно вищим за норму –  $U_{[193;25]} = 1695$ ,  $p_{II,N} < 0,015$  (табл.).

Під час проби Valsalva діаметр варикозно розширених вен лівого сім'яного канатика суттєво зростав і зрозуміло статистично високозначуще перевищу-



**Рис. 1.** Індекс резистентності в контексті лапароскопічного лікування лівобічного варикоцеле

вав норму – 5,4 мм (4,4; 6,6),  $U_{[214;25]} = 3$ ,  $p_{I,N} < 0,001$  (рис. 2).

Після лапароскопічної варикоцелектомії при пробі Valsalva діаметр вен за аналогією до стану спокою вірогідно зменшувався – 2,4 мм (2; 2,7),  $Z = 12,02$ ,  $p_{I,II} < 0,001$ , але норми не досягав –  $U_{[193;25]} = 1713,5$ ,  $p_{II,N} < 0,02$  (табл., рис. 3).

У хворих на лівобічне варикоцеле II–III ст. швидкість венозного рефлюксу крові у варикозно розширених венах лівого сім'яного канатика під час проби Valsalva у вертикальному положенні пацієнта статистично високозначуще перевищувала показник у практично здорових чоловіків – відповідно 5,2 см/с (3,8; 7,1) та 0,8 см/с (0,6; 1,2),  $U_{[214;25]} = 1$ ,  $p_{I,N} < 0,001$ . Через 3 місяці після хірургічного лікування VRFvm статистично високозначуще знизилася до 1 см/с (0; 1,5),  $Z = 12,05$ ,  $p_{I,II} < 0,001$  і фактично наблизилася до норми –  $U_{[193;25]} = 2403,5$  (табл.).

Майже такі ж тенденції були притаманні для тривалості венозного рефлюксу у хворих. Так, до втручання вона статистично високозначуще перевищувала показник у практично здорових чоловіків – зокрема 4,5 с (3,2; 6,1) та 0,1 с (0,1; 0,3),  $U_{[214;25]} = 0$ ,  $p_{I,N} < 0,001$ . На II етапі обстеження DVR статистично високозначуще зменшилася – 1 с (0; 1),  $Z = 12,03$ ,  $p_{I,II} < 0,001$ , і практично наблизилася до норми, хоча все одно залишилася вищою з від-

мінностями на межі вірогідності –  $U_{[193;25]} = 1822,5$ ,  $p_{II,N} = 0,046$  (табл., рис. 4).

Під час ROC-аналізу сонологічних параметрів у хворих на лівобічне варикоцеле II–III ст. за об'ємом лівого яєчка отримано середню якість моделі. Так, площа під кривою ROC-аналізу була на рівні 0,65 [0,59–0,72] зі статистично високозначущими відмінностями –  $p < 0,001$ . Поріг відсікання для об'єму лівого яєчка зафіксовано на рівні  $\leq 15,24$  мл із середньою специфічністю діагностичного тесту – 88 [68,8–97,5] та абсурдною чутливістю – 42,52 [35,8–49,4] при посередньому відношенні правдоподібності позитивного результату тесту – 3,54 [1,2–10,4] та незадовільного негативного – 0,65 [0,5–0,8]. Прогностична цінність позитивного результату тесту щодо об'єму лівого яєчка виявилася достатньо високою – 96,8 [91,0–99,3], однак негативного, навпаки, низькою – 15,2 [9,7–22,1].

ROC-аналіз RI внутрішньояєчкових артерій в обстежених пацієнтів дав відмінну якість моделі. Площа під кривою становила 0,99 [0,97–0,998],  $p < 0,001$ . Поріг відсікання RI становив  $> 0,66$ . При цьому високими були  $Se = 96,73$  [93,4–98,7] та  $Sp = 100$  [86,3–100] при максимальній  $+PV = 100$  [98,2–100] і достатньо вираженій  $-PV = 78,1$  [59,7–90,9] із задовільним  $-LR = 0,033$  [0,02–0,07] (рис. 5).

Оригінальні дослідження. Урологія та гінекологія

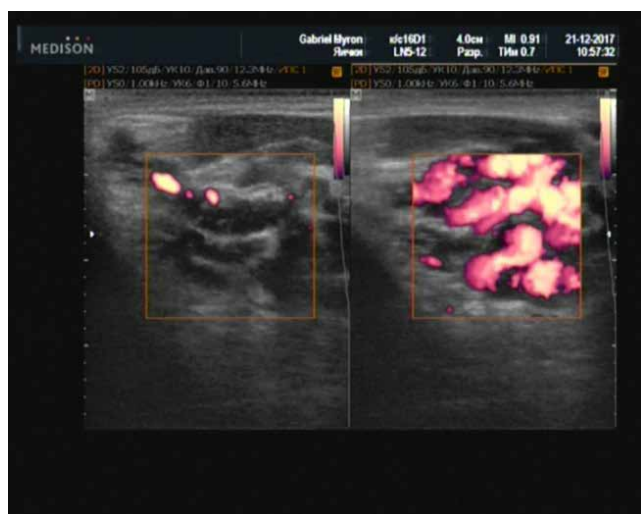


Рис. 2. Венозне сплетення сім'яного канатика в спокої при лівобічному варикоцеле III ст.

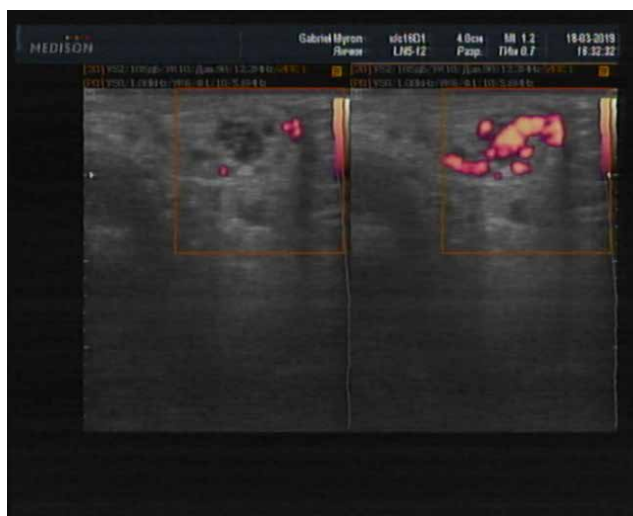

Рис. 3. Венозне сплетення сім'яного канатика під час проби Valsalva після варикоцелектомії

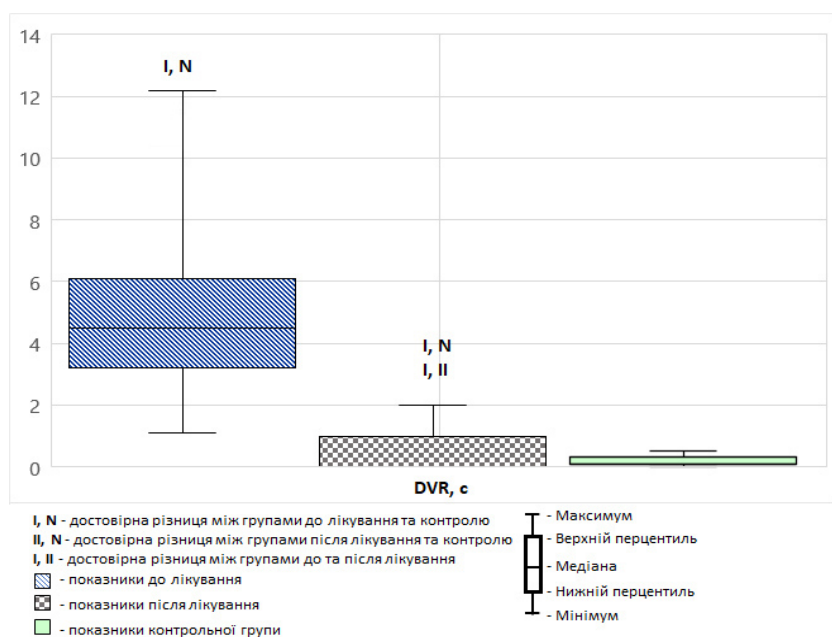


Рис. 4. Тривалість венозного рефлюксу в контексті лапароскопічного лікування лівобічного варикоцеле

За аналізом якості моделей ультразвукових параметрів варикозно розширених вен сім'яного канатика у хворих отримано показові результати. Так, для порогу відсікання за VD, який становив понад 2,4 мм, якість моделі виявилася відмінною – 1 [0,98–1],  $p < 0,001$ . При цьому реєструвалися максимальні чутливість – 100 [98,3–100] та специфічність – 100 [86,3–100] і практично ідеальне  $LR < 0,001$ . Також найвищим показником характеризувалися  $+PV = 100$  [98,3–100] та  $-PV = 100$  [86,3–100] (рис. 6).

ROC-аналіз діаметра варикозно розширених вен лівого сім'яного канатика під час проби Valsalva у пацієнтів знову-таки показав відмінну

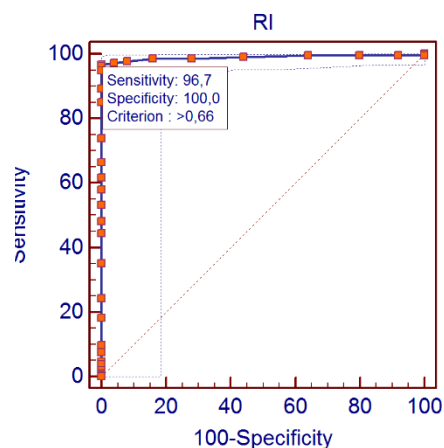
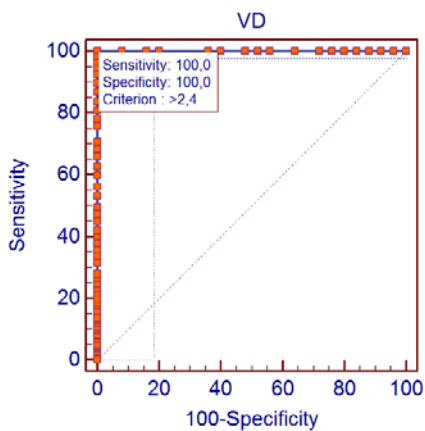


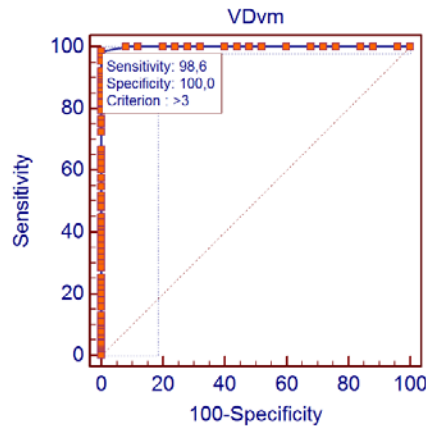
Рис. 5. ROC-аналіз імовірності ураження лівого яєчка при варикоцеле за індексом резистентності

якість моделі – 0,999 [0,98–1],  $p < 0,001$ . Поріг відсікання становив понад 3 мм при високих значеннях  $-LR = 0,014$  [0,005–0,04],  $Se = 98,6$  [96–99,7] і особливо  $Sp = 100$  [86,3–100]. Найвищою виявилася  $+LR = 100$  [98,3–100], а негативного – на рівні 89,3 [71,3–97,8] (рис. 7).

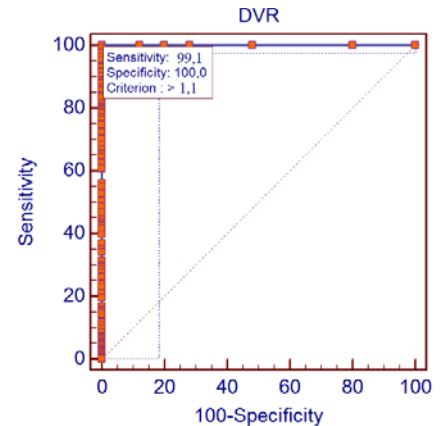
Проведений ROC-аналіз за швидкістю венозного рефлюксу крові у варикозно розширених венах лівого сім'яного канатика під час проби Valsalva у хворих на варикоцеле дав відмінну якість моделі – 0,999 [0,99–1],  $p < 0,001$ . Оптимальний поріг становив  $> 2$  см/с. Він характеризувався максимальною  $Sp = 100$  [86,3–100] і практично такою ж  $Se = 99,07$  [96,7–99,9] при дуже високому



**Рис. 6.** ROC-аналіз імовірності ураження лівого яєчка при варикоцеле за діаметром варикозно розширених вен сім'яного канатика в стані спокою



**Рис. 7.** ROC-аналіз імовірності ураження лівого яєчка при варикоцеле за діаметром варикозно розширених вен сім'яного канатика під час проби Valsalva



**Рис. 8.** ROC-аналіз імовірності ураження лівого яєчка при варикоцеле за тривалістю венозного рефлюксу

+LR=0,009 [0,002–0,04]. Вираженою була також +PV=100 [98,3–100] і негативного результату тесту – 92,6 [75,7–99,1].

Для тривалості венозного рефлюксу у варикозно розширених венах сім'яного канатика під час проби Valsalva площа під AUC-кривою виявилася максимальною – 1 [0,98–1],  $p < 0,001$ . Цей показник характеризувався точкою відсікання  $> 1,1$  з із максимальними  $Sr = 100$  [86,3–100] і +PV=100 [98,3–100], а також майже такою ж  $Se = 99,1$  [96,7–99,9] і -PV=92,6 [75,7–99,1]. Дуже високим було – LR=0,009 [0,002–0,04] (рис. 8).

## Висновки

Ультразвукове дослідження яєчок є інформативнішим за пальпацію. У хворих репродуктивного віку з лівобічним варикоцеле II–III ст. сонографія дає змогу діагностувати ушкодження тестикулярної тканини на ранніх етапах захворювання. Її доцільно застосовувати як неінвазивний скринінговий метод комплексного обстеження для визначення уражень яєчок і для моніторингу в контексті прогнозу фертильності після варикоцектомії.

У пацієнтів із лівобічним варикоцеле II–III ст. вагомими прогностичними маркерами ураження яєчок за результатами сонографії є:  $RI > 0,66$ ,  $VD > 2,4$  мм,  $VDvm > 3$  мм,  $VRFvm > 2$  см/с та  $DVR > 1,1$  с. Негативна динаміка цих показників слугує показанням до коригування варикоцеле, а їх нормалізація в післяопераційному періоді свідчить про ефективність проведеного лікування.

Автори заявляють про відсутність конфлікту інтересів.

## References/Література

- Biagiotti G, Cavallini G, Modenini F, Vitali G, Gianaroli L. (2002). Spermatogenesis and spectral echo-colour Doppler traces from the main testicular artery. *BJU international*. 90 (9): 903–908.
- Chiba K, Fujisawa M. (2016). Clinical outcomes of varicocele repair in infertile men: a review. *The world journal of men's health*. 34 (2): 101–109.
- Dohle GR, Colpi GM, Hargreave TB, Papp GK, Jungwirth A, Weidner W, EAU Working Group on Male Infertility. (2005). EAU guidelines on male infertility. *European urology*. 48 (5): 703–711.
- Goren MR, Erbay G, Ozer C, Kayra MV, Hasirci E. (2016). Can we predict the outcome of varicoectomy based on the duration of venous reflux? *Urology*. 88: 81–86.
- Iosa G, Lazzarini D. (2013). Hemodynamic classification of varicoceles in men: our experience. *Journal of ultrasound*. 16 (2): 57–63.
- Kim YS, Kim SK, Cho IC, Min SK. (2015). Efficacy of scrotal Doppler ultrasonography with the Valsalva maneuver, standing position, and resting-Valsalva ratio for varicocele diagnosis. *Korean journal of urology*. 56 (2): 144–149.
- Kocakoc E, Kiris A, Orhan I, Bozgeyik Z, Kanbay M, Ogur E. (2002). Incidence and importance of reflux in testicular veins of healthy men evaluated with color duplex sonography. *Journal of clinical ultrasound*. 30 (5): 282–287.
- Lorenz T, Krupniewski L, Palczewski P, Gołębowski M. (2016). The value of ultrasonography in the diagnosis of varicocele. *Journal of ultrasonography*. 16 (67): 359–370.
- Pauroso S, Di Leo N, Fulle I, Di Segni M, Alessi S, Maggini E. (2011). Varicocele: Ultrasonographic assessment in daily clinical practice. *Journal of ultrasound*. 14 (4): 199–204.
- Pilatz A, Altinkilic B, Köhler E, Marconi M, Weidner W. (2011). Color Doppler ultrasound imaging in varicoceles: is the venous diameter sufficient for predicting clinical and subclinical varicocele? *World Journal of Urology*. 29 (5): 645–650.
- Pinggera GM, Mitterberger M, Bartsch G et al. (2008). Assessment of the intratesticular resistive index by colour Doppler ultrasonography measurements as a predictor of spermatogenesis. *BJU international*. 101 (6): 722–726.
- Rebrova O. (2002). Statistical analysis of medical data. Moscow: Media-Sphere: 312.
- Rehman KU, Zaneb H, Qureshi AB et al. (2019). Correlation between testicular hemodynamic and semen quality indices in clinical varicocele patients in Pakistan. *BioMed research international*. doi: 10.1155/2019/7934328.
- Rowe PJ, Comhaire FH, Hargreave TB, Mahmoud AM. (2000). WHO manual for the standardized investigation and diagnosis of the infertile male. Cambridge university press: 102.
- Schoonjans F, Zalata A, Depuydt CE, Comhaire FH. (1995). MedCalc: a new computer program for medical statistics. *Computer methods and programs in biomedicine*. 48 (3): 257–262.

## Оригінальні дослідження. Урологія та гінекологія

---

16. Semiz I, Tokgöz Ö, Tokgoz H, Voyvoda N, Serifoglu I, Erdem Z. (2014). The investigation of correlation between semen analysis parameters and intraparenchymal testicular spectral Doppler indices in patients with clinical varicocele. *Ultrasound quarterly*. 30 (1): 33–40.
17. Stahl P, Schlegel PN. (2011). Standardization and documentation of varicocele evaluation. *Current opinion in urology*. 21 (6): 500–505.
18. Ur Rehman K, Qureshi AB, Numan A et al. (2018). Pressure flow pattern of varicocele veins and its correlation with testicular blood flow and semen parameters. *Andrologia*. 50: 2. doi: 10.1111/and.12856.
19. Will MA, Swain J, Fode M, Sonksen J, Christman GM, Ohl D. (2011). The great debate: varicocele treatment and impact on fertility. *Fertility and sterility*. 95 (3): 841–852.
20. Zhang M, Du L, Liu Z, Qi H, Chu Q. (2014). The effects of varicocelectomy on testicular arterial blood flow: laparoscopic surgery versus microsurgery. *Urology journal*. 11 (5): 1900–1906.
21. Zumrutbas AE, Resorlu B, Yesil M, Yaman O. (2008). Is the presence of venous reflux really significant in the diagnosis of varicocele? *International urology and nephrology*. 40 (4): 983–987.

---

### Відомості про авторів:

**Наконечний Йосиф Андрійович** – д.філос. з медицини, асистент каф. урології ФПДО Львівського НМУ імені Д. Галицького. Адреса: м. Львів, вул. Пекарська, 69. <https://orcid.org/0000-0002-6872-1889>.

**Наконечний Ростислав Андрійович** – к.мед.н., асистент каф. дитячої хірургії Львівського НМУ імені Д. Галицького. Адреса: м. Львів, вул. П. Орлика, 4; тел.: 291–70–50. <https://orcid.org/0000-0003-0645-3361>.

Стаття надійшла до редакції 16.08.2021 р., прийнята до друку 6.01.2022 р.