

УДК 616.438-006.6-053.2

Д. Ю. Кривченя<sup>1</sup>, Є. О. Руденко<sup>1</sup>, О. В. Метленко<sup>1</sup>,  
Є. Л. Маркін<sup>2</sup>, Г. Б. Гончаренко<sup>2</sup>

## Клінічний випадок гігантської тимоліпоми в дитини віком 3 роки

<sup>1</sup>Національний медичний університет імені О. О. Богомольця, м. Київ, Україна

<sup>2</sup>Національна дитяча спеціалізована лікарня «ОХМАТДИТ», м. Київ, Україна

Paediatric Surgery (Ukraine).2022.1(74):87-92; doi 10.15574/PS.2022.74.87

**For citation:** Krivchenya DU, Rudenko EO, Metlenko OV, Markin YL, Honcharenko HB. (2022). Clinical case report of gigantic thymolipoma in 3-year-old child. Paediatric Surgery (Ukraine). 1(74):87-92; doi 10.15574/PS.2022.74.87.

Тимоліпома є рідкісною, інкапсульованою, доброякісною пухлиною переднього середостіння. Загалом новоутворення тимуса займають 4% усіх пухлин середостіння в дітей. Лише 2–9% цих новоутворень описані як тимоліпоми. У світовій літературі опубліковано менше 200 таких випадків, частота виникнення серед чоловіків і жінок однакова, може розвиватись у будь-якому віці. Наймолодший випадок описано в дитини віком 6 місяців.

Тимоліпома може поєднуватися з хронічним лімфолейкозом, міастенією, апластичною анемією, гіпертиреозом і хворобою Ходжкіна.

Клінічний перебіг у половини пацієнтів безсимптомний, новоутворення випадково діагностується рентгенологічно. Інша ж половина переважно репрезентує задишку, кашель, біль у грудях та інфекції дихальних шляхів.

Наведено **клінічний випадок** гігантської тимоліпоми в дитини віком 3 роки. У дитини спостерігалися респіраторні симптоми: епізоди задухи, сухого кашлю, стогнучого дихання під час фізичного навантаження та неспокою, деформація грудної клітки у вигляді збільшення правої половини та ознаки дихальної недостатності II ст. Рентгенологічно – субтотальне затемнення правого гемітораку із зміщенням середостіння в контрлатеральний бік із компресією лівої легені; лабораторно – гіперлейкоцитоз ( $39 \times 10^9/\text{л}$ ). На комп'ютерній томографії – гіповаскулярне новоутворення великих розмірів із негомogenous структурою та ділянками ліпоматозу. З найбільшою ймовірністю має місце вроджений характер тимоліпоми, що набула своєї маніфестації у 3-річному віці. Встановити правильний патоморфологічний діагноз вдалося завдяки виконанню саме відкритої біопсії, оскільки при виконанні пункційного методу можлива похибка верифікації внаслідок недостатньої кількості гістологічного матеріалу, зважаючи на негомogenous маси утворення, а також з урахуванням підозри на лімфопроліферативний процес. З огляду на синдром медіастинальної та інтраторакальної компресії, а також на доброякісний характер даних пухлини, що характеризуються відсутністю інфільтративного росту, єдиною правильною тактикою лікування є радикальне хірургічне втручання.

Дослідження виконано відповідно до принципів Гельсінської декларації. На проведення досліджень отримано інформовану згоду батьків дитини.

Автори заявляють про відсутність конфлікту інтересів.

**Ключові слова:** новоутворення переднього середостіння, тимоліпома, діти.

### Clinical case report of gigantic thymolipoma in 3-year-old child

D. U. Krivchenya<sup>1</sup>, E. O. Rudenko<sup>1</sup>, O. V. Metlenko<sup>1</sup>, Y. L. Markin<sup>2</sup>, H. B. Honcharenko<sup>2</sup>

<sup>1</sup>Bogomolets National Medical University, Kyiv, Ukraine

<sup>2</sup>National children specialised hospital «OKHMATDYT», Kyiv, Ukraine

Thymolipoma is a rare benign encapsulated tumor of anterior mediastinum. Overall, thymic neoplasms comprise only 4% of all mediastinal tumors. Only 2–9% of these are reported to be thymolipomas. Less than 200 cases have been published in the world literature and its incidence

## Клінічний випадок

in both genders is equal and usually develops at any age. The youngest case in the literature was described in 6-month-old child. Thymolipoma can be associated with chronic lymphocytic leukemia, myasthenia gravis, aplastic anemia, hyperthyroidism and Hodgkin's disease. Half of the patients are asymptomatic, the neoplasm incidentally is discovered radiologically. The other half mostly represents shortness of breath, cough, chest pain and upper respiratory tract infection.

A **clinical case** of giant thymolipoma in a 3-year-old child is presented. The child had several respiratory symptoms: episodes of choking, dry cough, groaning breathing during physical exertion and anxiety, chest deformity (enlarging the right half) and signs of type II respiratory failure. Radiographically – subtotal darkening of the right hemithorax with mediastinal shift to the contralateral side with compression of the left lung; laboratory results – hyperleukocytosis ( $39 \times 10^9/l$ ). Computed tomography showed a large hypovascular mass formation with inhomogeneous structure and areas of lipomatosis. Most likely, this is the case of congenital nature of thymolipoma, which manifested itself at the age of 3. Correct pathomorphological diagnosis was made with the help of open biopsy, since when performing the puncture method, there is a possibility of verification error due to insufficient amount of histological material given the inhomogeneity of the mass of the formation, as well as taking into account the suspicion of a lymphoproliferative process. Considering the mediastinal and intrathoracic compression syndrome, as well as the benign nature of these tumor, which is characterized by the absence of infiltrative growth, the only correct treatment tactic is radical surgery.

The research was carried out in accordance with the principles of the Helsinki declaration. The informed consent of the patient was obtained for conducting the studies.

No conflict of interest was declared by the authors.

**Key words:** neoplasms of anterior mediastinum, thymolipoma, children.

## Вступ

Тимоліпома – це різновид дуже рідкісної доброякісної пухлини тимуса, уперше зареєстрованої Ланге у 1916 р. та потім описаної Халлом у 1948 р. Складається зі зрілих жирових клітин і тканини тимуса. Тимоліпоми налічують приблизно 2–9% усіх новоутворень тимуса. У світовій літературі опубліковано менше 200 таких випадків, частота виникнення серед чоловіків і жінок однакова, патологія може розвиватись у будь-якому віці [1]. У деяких випадках тимоліпома може поєднуватись з хронічним лімфолейкозом, міастенією, апластичною анемією, гіпертиреозом і хворобою Ходжкіна [5]. Клінічний перебіг у половини пацієнтів безсимптомний, новоутворення випадково діагностується рентгенологічно. Інша ж половина переважно репрезентує задишку, кашель, біль у грудях та інфекції дихальних шляхів [7].

Наведено клінічний випадок гігантської тимоліпоми в дитини віком 3 роки, що проявлялася респіраторними симптомами та явищами дихальної недостатності, але не асоціювалася з жодною з вищезгаданих хвороб.

### Клінічний випадок

*Дитина М.*, 3 роки, госпіталізована до відділення торако-абдомінальної хірургії Національної дитячої спеціалізованої лікарні «ОХМАТДИТ» зі скаргами на епізоди задухи, сухого кашлю, стогнуче дихання, втягнення яремної вирізки та міжреберних проміжків під час фізичного навантаження та неспокою, а також на деформацію грудної клітки у вигляді збільшення правої половини.

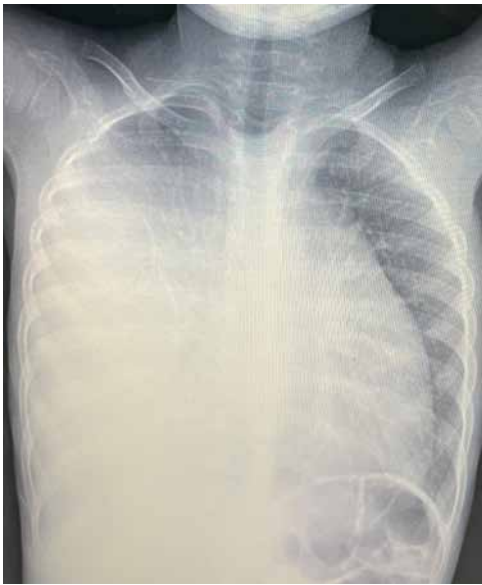Дитина народжена від III вагітності, що перебігала фізіологічно. Антенатально патології не вияв-

лено. Росла та розвивалася відповідно до віку. З періоду новонародженості страждала на часті респіраторні захворювання, епізоди сухого кашлю, що переростали в напади ядухи. Алергологічний анамнез не обтяжений. З двох років життя дитини батьки почали помічати збільшення правої половини грудної клітки.

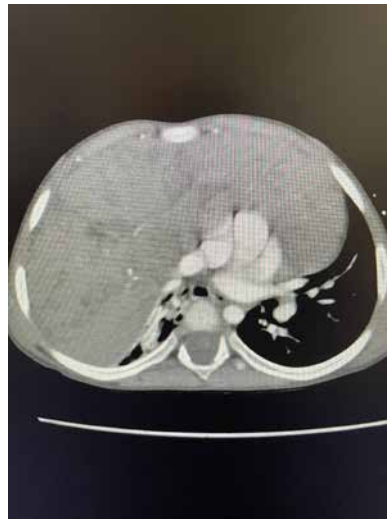У комплексі підготовки до дошкільного навчального закладу, під час профілактичного обстеження, у загальному аналізі крові дитини виявлено гіперлейкоцитоз ( $39 \times 10^9/l$ ) без зміщення лейкоцитарної формули. Біохімічний профіль – у нормі.

Аускультативно праворуч дихання не вислуховується, перкуторний тон притуплений. Грудна клітка асиметрична за рахунок збільшення передньої стінки правого гемітораку. Ознак лімфаденопатії не виявлено. На оглядовій рентгенограмі органів грудної клітки наявні субтотальне затемнення правої легені, зміщення середостіння в протилежний бік із компресією лівої легені (рис. 1). Враховуючи підозру на лімфопроліферативне захворювання, вивчено мієлограму, імунофенотипування та проведено цитохімічне дослідження кісткового мозку, які показали відсутність морфологічних ознак гострої лейкемії. Кількість клітинних елементів нормальна, гранулоцитарний та еритроїдний паростки кровотворення звужені, мегакаріоцитарний паросток збережений, відносна кількість бластних клітин – 4,2%.

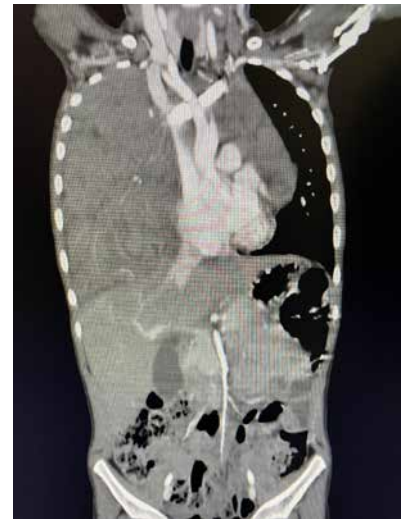При ехоскануванні в правій плевральній порожнині по лопатковій, аксиллярній лінії визначається новоутворення неоднорідної структури розмірами 54x40 мм, у режимі кольорового доплерівського картування реєструється кровотік, візуалізується рідина в синусі до 6 мм.



**Рис. 1.** Рентгенограма грудної клітки. Права легень субтотально затемнена. Тінь середостіння зміщена вліворуч із компресією лівої легень



а



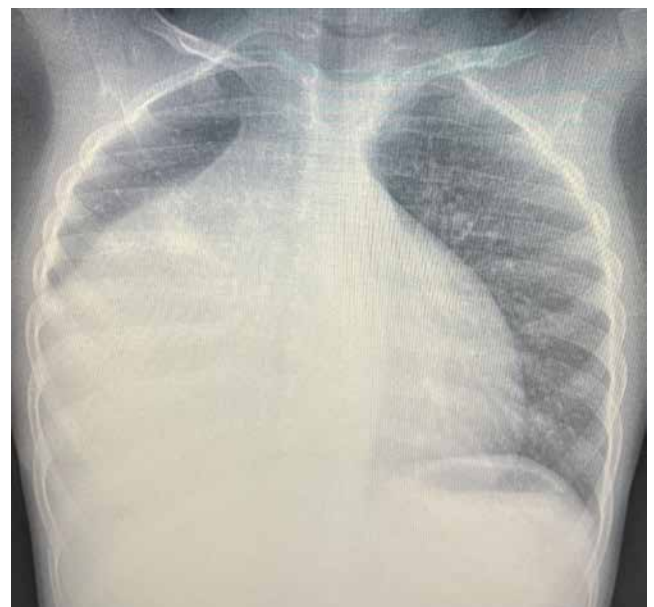б

**Рис. 2.** КТ грудної клітки з внутрішньовенним контрастуванням: а – аксіальна проекція: утворення неомогенної структури, м'якотканинне; б – фронтальна реконструкція: правий гемиторакс заповнений гіповаскулярною масою з поширенням її на все середостіння та протилежний гемиторакс, права легень комприментована

За даними комп'ютерної томографії (КТ), у передньому межистінні наявна пухлинна гіповаскулярна маса, з достатньо чітким і рівним зовнішнім контуром, яка поширюється у правий гемиторакс, розмірами на рівні тимусу – 42x85x97 мм, на рівні правого гемитораксу – 150x114x3 мм. Пухлина компресує і відтісняє паренхіму правої легень, циркулярно охоплює брахіцефальні вени, напівциркулярно прилягає до дуги аорти, відтісняє купол діафрагми донизу, а середостіння – вліворуч (рис. 2). У структурі новоутворення наявні неоваскуляризації, у тому числі від *a. thoracica interna dextra*. Структура новоутворення неомогенна, містить дрібні ділянки ліпоматозу: до –20 Нц; солідний компонент накопичує контраст: натив – 40–45 Нц, артеріальна фаза (АФ) – 53 Нц, паренхіматозна фаза (ПФ) – 73 Нц, відстрочена фаза – 44 Нц.

Враховуючи високий ризик розвитку компресійного синдрому, при введенні в наркоз дитині проведено трахеобронхоскопію тонким гнучким відео- бронхоскопом під медикаментозною седатцією та місцевою анестезією. Виявлено щілоподібне звуження просвіту проміжного, середньодольового та нижньодольового бронхів за рахунок зовнішньої компресії пухлиною.

Виконано відкриту біопсію шляхом мініторакотомії по 5-му міжребер'ю. До рани прилягає новоутворення покрите капсулою. Видима частина пухлини представлена однорідною тканиною сіро-жовтого кольору, вкритою капсулою, м'яко-еластичної консистенції.



**Рис. 3.** Рентгенограма грудної клітки після 5 діб гормонотерапії

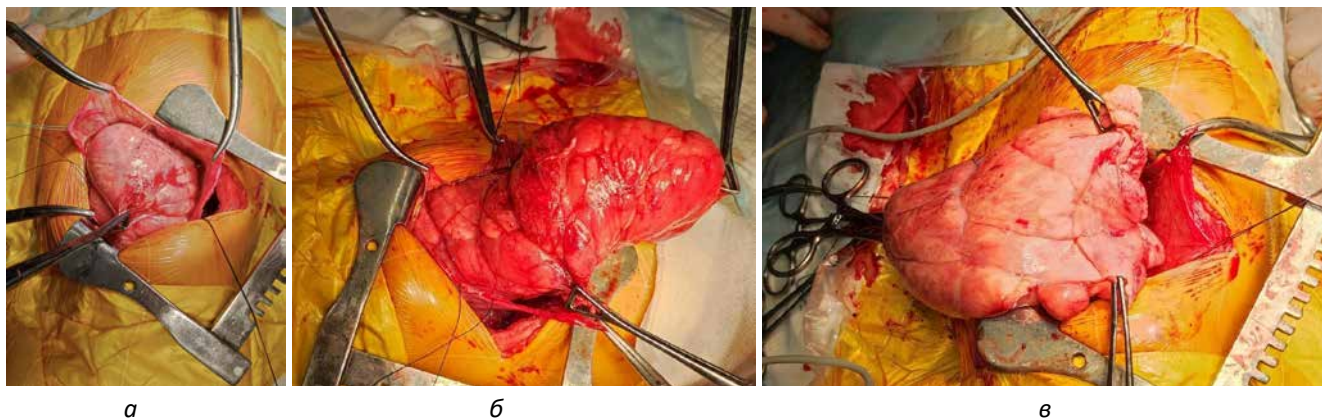
За даними патогістологічного та імуногістохімічного дослідження, гістологічна картина відповідає тимоліпомі з гіперплазією тимуса.

З метою редукції об'єму утвору в якості передопераційної підготовки призначено гормонотерапію (преднізолон 2 мг/кг) протягом 5 діб. Відмічено позитивну динаміку у вигляді зменшення епізодів кашлю та задишки, помірного поліпшення пневматизації верхньої частки правої легень, зменшення компресії лівої (рис. 3).

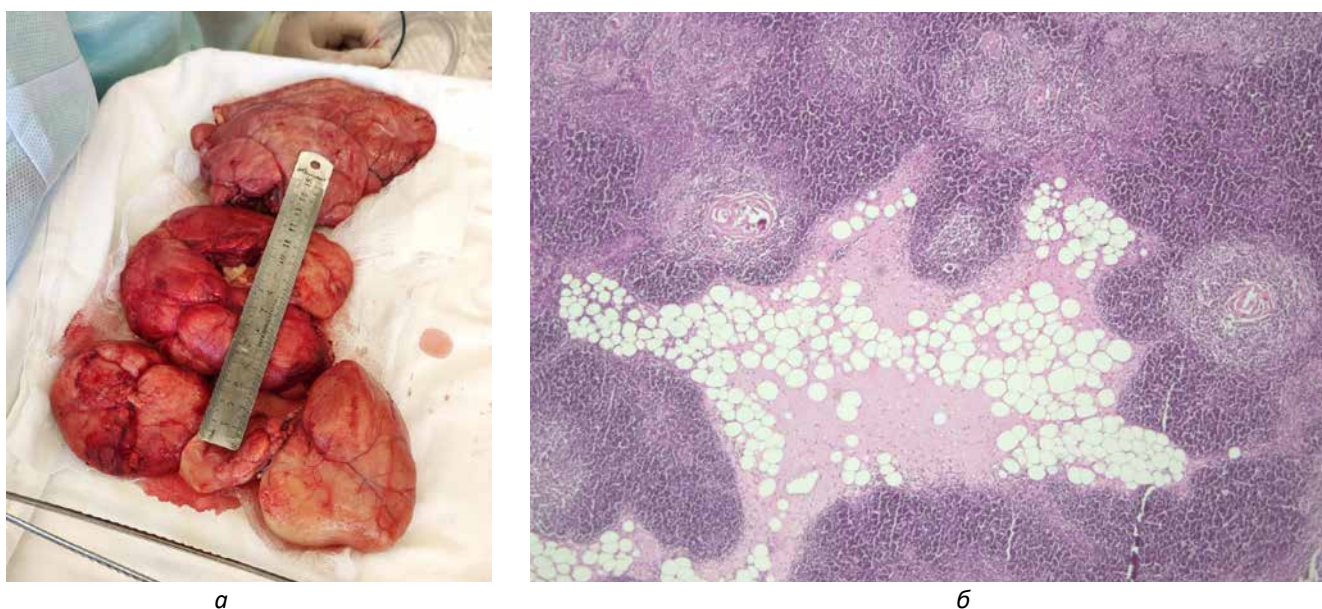Враховуючи великі розміри та гістологічну структуру пухлини, наявність компресійного синдрому



## Клінічний випадок



**Рис. 4.** Етапи операції: а – розкрита медіастинальна плевра та фіброзна капсула пухлини; б, в – поетапне фрагментарне видалення пухлини



**Рис. 5.** а – макропрепарат; б – мікропрепарат (збільшення x50; фарбування гематоксином та еозином; фрагмент тканини тимуса з нечітким поділом на дольки, відзначається поділ на кортикальний та медулярний шари з наявністю тілець Гассалья, у тому числі кістозно розширених, серед тканин тимуса зі змінами, що можуть відповідати гіперплазії, відзначаються острівки жирової тканини

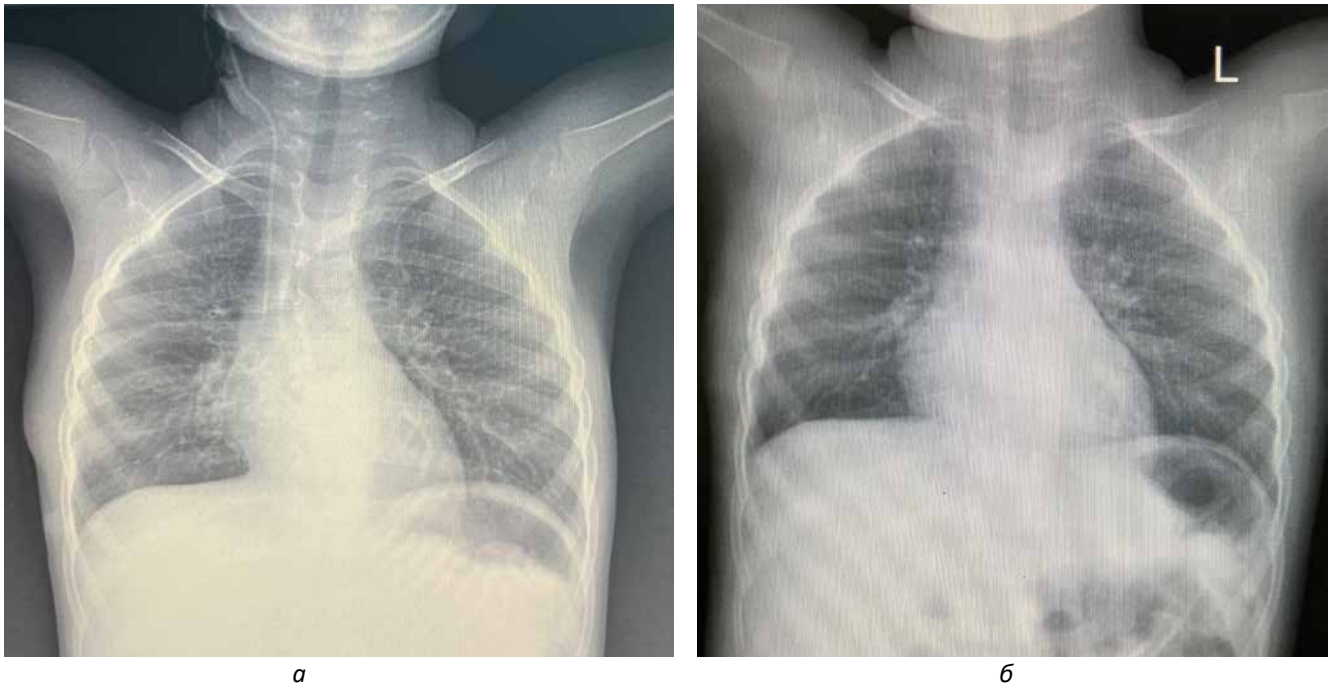
(стиснення легень, бронхів, зміщення середостіння), визначено хірургічну тактику радикального видалення новоутворення.

### Опис операції

Права бічна торакотомія по 5-му міжребер'ю. Після розкриття плевральної порожнини правий геміторак практично весь вповнений новоутворенням (розмірами 25x30 см), щільно-еластичної консистенції, помірно рухливим, вкритим медіастинальною плеврою та фіброзною капсулою, сіро-жовтого кольору, дольчастої структури. Права легеня відтиснута пухлиною назад; верхня доля повітряна, рожева – вентилюється, середня та нижня долі бліді в субателектазі з ділянками ателектазів. Розкрита медіастинальна плевра над середньою пухлиною та її тонка фіброзна капсула. У серед-

остінні виявлено виражений злуковий процес, більше в зоні попередньої біопсії та перикарда. *N. phrenicus dexter* разом з верхньою порожнистою веною відтиснутий пухлиною дорзально. У зв'язку з гігантськими розмірами пухлини її видалення проведено методом фрагментації з урахуванням її дольчастої структури. У разі виділення новоутворення виявлено, що воно поширюється в лівий геміторак через переднє середостіння (фрагмент 12x5 см). Пухлина видалена радикально. Висічено надлишкову медіастинальну плевру та капсулу новоутворення. Дефект середостіння ушито одиничними швами. Дренування плевральної порожнини. Пошаровий шов рани (рис. 4).

Гістологічно верифіковано діагноз тимоліптоми з гіперплазією тимуса (у мікропрепараті: фрагменти тканини тимуса з крупними та дрібними дольками, множинні



**Рис. 6.** Рентгенограма грудної клітки: а – 9-та доба після операції; б – 1 місяць після операції

крупні та кістозні тільця Гассалья, вогнища накопичення лімфоїдних клітин за типом фолікулоподібних структур; у сполучнотканинних перегородках інфільтрація плазматичними клітинами та еозинофільними гранулоцитами; відмічаються одиничні кістозні структури та обширні ділянки зрілої жирової тканини (рис. 5)).

Післяопераційний період перебігав без ускладнень. Дитину екстубовано за 6 годин після операції, а на 5-ту постопераційну добу видалено плевральний дренаж.

У задовільному стані на 10-ту добу після операції дитину виписано додому на амбулаторне спостереження.

Рентгенологічне дослідження при виписці та за 1 місяць після операції показало нормальну пневматизацію обох легень, нормальне положення середостіння та куполів діафрагми (рис. 6).

Дослідження виконано відповідно до принципів Гельсінської декларації. Протокол дослідження ухвалено Локальним етичним комітетом лікарні. На проведення досліджень отримано інформовану згоду батьків дитини.

## Дискусія

Тимоліпома є рідкісною, інкапсульованою, доброякісною пухлиною переднього середостіння, про яку вперше повідомив Ланге у 1916 р. [6]. Він описав її як ліпому тимуса. Термін «тимоліпома» вперше використаний Халлом у 1948 р. [3]. Загалом новоутворення тимуса займають 4% усіх пухлин середостіння в дітей [11]. Лише 2–9% цих новоутворень описані як тимоліпоми [10,12]. Наймолодший випадок описано в дитині віком 6 місяців [9].

Патогенез тимоліпом досить суперечливий. Заміщення дифузної гіперплазованої тканини тимуса жировою є найбільш поширеним і прийнятним поясненням [2]. Також висловлено припущення, що тканини тимуса і жирова разом є неопластичними та однаково спричиняють розвиток тимоліпоми [3]. Останні повідомлення свідчать про те, що тимоліпома – це новоутворення жирової тканини тимуса з транслокацією гена *HMGA5* на хромосомі 12q15 [4].

Тимоліпоми можуть асоціюватися з іншими захворюваннями, такими як хронічний мієлолейкоз, міастенія, хвороба Ходжкіна, гіпертиреоз, апластична анемія та кістозна лімфангіома [5,9], однак у цьому клінічному випадку жодна з цих патологій не виявлена.

Клінічний перебіг у половини пацієнтів безсимптомний, новоутворення випадково виявляють рентгенологічно. У нашому випадку в дитини спостерігалися респіраторні симптоми: епізоди задухи, сухого кашлю, стогнучого дихання під час фізичного навантаження та неспокою, деформація грудної клітки у вигляді збільшення правої половини та ознаки дихальної недостатності II ст. Рентгенологічно субтотальне затемнення правого гемітораку зі зміщенням середостіння в контрлатеральний бік із компресією лівої легені. Лабораторно – гіперлейкоцитоз ( $39 \times 10^9/\text{л}$ ).

Діагноз тимоліпоми слід запідозрити в разі виявлення на сканах КТ у передньому середостінні чіткої маси жирової тканини, що включає м'якотканинні структури, які, ймовірно, є острівцями нормальних компонентів тимуса. Подібні зміни виявлені на КТ у випадку, описаному в цій статті, – гіповаску-



## Клінічний випадок

лярний утвір великих розмірів із неомогенною структурою та ділянками ліпоматозу.

Також для діагностики застосовується магнітно-резонансна томографія, де жирова тканина пухлини на T1-зважених сканах є ізоінтенсивною, тоді як на T2-зважених – гіпоінтенсивною, серед залишків тканин тимуса [8].

Однак остаточний діагноз можна встановити лише після патогістологічного та імуногістохімічного дослідження. У нашому випадку доцільно виконати біопсію, зважаючи на онкологічне застереження.

Важливою особливістю пухлин середостіння є компресія дихальних шляхів та легень, яка може значно посилитися під час введення дитини в наркоз і стати критичною з розвитком асфіксії. Тому ретельна оцінка взаємовідносин медіастинальних органів і пухлини на КТ та стану трахеї і бронхів на обережній відеобронхоскопії, а також контрольована інтубація трахеї за зону компресії є запорукою попередження цього грізного ускладнення.

У наведеному клінічному випадку з найбільшою ймовірністю має місце вроджений характер тимоліпоми, що набула своєї маніфестації у 3-річному віці. Встановити правильний патоморфологічний діагноз вдалося завдяки виконанню саме відкритої біопсії, оскільки при виконанні пункційного методу можлива похибка верифікації внаслідок недостатньої кількості гістологічного матеріалу, зважаючи на неомогенність маси утворення, а також з урахуванням підозри на лімфопроліферативний процес. З огляду на синдром медіастинальної та інтраторакальної компресії, а також на доброякісний характер даних пухлини, що характеризуються відсутністю інфільтративного росту, єдиною правильною тактикою лікування є радикальне хірургічне втручання.

## Висновки

Тимоліпоми є досить рідкісною та складною патологією, що, незважаючи на доброякісний характер

і повільний ріст, можуть досягати гігантських розмірів і загрожують виникненням складних ускладнень із розвитком медіастинальної та інтраторакальної компресії. Клінічний перебіг залежить від об'єму пухлини і часто є малосимптомним, потребує обстеження за допомогою променевих методів, а також обов'язкової подальшої гістологічної верифікації.

Доброякісні пухлини середостіння великих або гігантських розмірів трактуються як злоякісні та потребують радикального хірургічного лікування.

*Автори заявляють про відсутність конфлікту інтересів.*

## References/Література

1. Bayramoglu Z, Ömeroglu E, Ünlü Y. (2019). Thymolipoma with massive pleural effusion: a case report. *J Surg Med.* 3: 1. doi: 10.28982/josam.507306.
2. Dunn BH, Frkovic G. (1956). Lipomas of the thymus gland. *Am J Pathol.* 32: 41–51.
3. Hall GFM. (1948). A case of thymolipoma with observations on a possible relationship to intrathoracic lipomata. *Br J Surg.* 36: 321–324.
4. Hudacko R, Aviv H, Langenfeld J, Fyfe B. (2009). Thymolipoma: clues to pathogenesis revealed by cytogenetics. *Ann Diagn Pathol.* 13: 185–188.
5. Kaplan T, Han S, Han U, Atac GK, Yanik S. (2014). Thymoma type B1 arising in a giant supradiaphragmatic thymolipoma. *Asian Cardiovasc Thorac Ann.* 22: 1109–1111. doi: 10.1177/0218492313504576.
6. Lange L. (1916). Ueber ein Lipom des Thymus. A lipoma of the thymus. *Zentralbl Allg Pathol.* 27: 97–101.
7. Montazeri V, Sokouti M, Fakhru A. (2007). Giant thymolipoma mimicking cardiomegaly. *Iranian J Med Sci.* 32: 127–128.
8. Obeso Carillo GA, García Fontán EM, Cañizares Carretero MÁ. (2014). Giant thymolipoma: case report of an unusual mediastinal tumor. *Arch Bronconeumol.* 50: 557–559. doi: 10.1016/j.arbr.2014.10.004.
9. Parakh A, Singh V, Subramaniam R, Narula MK, Agarwala SK, Shukla S. (2013). Giant thymolipoma in an infant. *Paediatrics and International Child Health.* 34 (3): 230–232. doi:10.1179/2046905513y.0000000108.
10. Roque C, Rodriguez P, Quintero C, Santana N, Hussein M, Freixinet J. (2005). Giant thymolipoma. *Arch Bronconeumol.* 41: 402–403.
11. Takeda S, Miyoshi S, Akashi A, Ohta M, Minami M, Okumura M et al. (2003). Clinical spectrum of primary mediastinal tumors: a comparison of adult and pediatric populations at a single Japanese institution. *J Surg Oncol.* 83: 24–30.
12. Teplick JG, Nedwick A, Haskin ME. (1973). Roentgenographic features of thymolipoma. *Am J Roentgenol Radium Ther Nucl Med.* 117: 873–877.

## Відомості про авторів:

**Кривченя Данило Юліанович** – д.мед.н., проф. каф. дитячої хірургії НМУ імені О. О. Богомольця. Адреса: м. Київ, вул. Чорновола, 28/1. <https://orcid.org/0000-0001-6008-9658>.

**Руденко Євген Олегович** – д.мед.н., проф. каф. дитячої хірургії НМУ імені О. О. Богомольця. Адреса: м. Київ, вул. Чорновола, 28/1. <https://orcid.org/0000-0002-7532-1517>.

**Метленко Олександр Володимирович** – к.мед.н., асистент каф. дитячої хірургії НМУ імені О. О. Богомольця. Адреса: м. Київ, Чорновола, 28/1. <https://orcid.org/0000-0001-6362-8362>.

**Маркін Є. Л.** – лікар-хірург дитячий відділення торако-абдомінальної хірургії НДСЛ «ОХМАТДИТ». Адреса: м. Київ, Чорновола, 28/1. <https://orcid.org/0000-0001-6884-6932>.

**Гончаренко Г. Б.**, лікар-анестезіолог дитячий відділення анестезіології НДСЛ «ОХМАТДИТ». Адреса: м. Київ, Чорновола, 28/1. <https://orcid.org/0000-0001-7811-8322>.

Стаття надійшла до редакції 11.08.2021 р., прийнята до друку 8.01.2022 р.