

О. К. Слепов<sup>1,2</sup>, О. П. Пономаренко<sup>1,2</sup>, К. Л. Знак<sup>1,2</sup>, О. П. Гладішко<sup>1</sup>, Г. В. Голопапа<sup>1,2</sup>

## Перший в Україні досвід закриття тотального дефекту діафрагми (при її аплазії) м'язовим аутоотрансплантатом у новонародженої дитини

<sup>1</sup>ДУ «Інститут педіатрії, акушерства і гінекології імені академіка О. М. Лук'янової НАМН України», м. Київ

<sup>2</sup>Центр неонатальної хірургії вад розвитку та їх реабілітації, м. Київ, Україна

Paediatric Surgery(Ukraine).2022.2(75):20-25; DOI 10.15574/PS.2022.75.20

**For citation:** Slieпов OK, Ponomarenko OP, Znak KL, Gladysenko OP, Golopapa GV. (2022). The first experience in Ukraine of total replacement of a diaphragm defect (with its aplasia) by a muscle autograft in a newborn child. Paediatric Surgery(Ukraine). 2(75):20-25; DOI 10.15574/PS.2022.75.20.

Природжені діафрагмальні грижі в новонароджених дітей з великими дефектами діафрагми належать до екстремальної групи ризику і характеризуються надзвичайно високим рівнем летальності.

Наведено власний досвід успішного хірургічного лікування новонародженої дитини з аплазією лівого купола діафрагми. Дитина народжена в умовах ДУ «Інститут педіатрії, акушерства і гінекології ім. академіка О. М. Лук'янової НАМН України» з пренатально встановленим діагнозом. Після доопераційної стабілізації уперше в Україні проведено тотальне заміщення купола діафрагми розщепленим м'язовим клаптом із передньої черевної стінки. Дитина вижила після операції, її фізичний розвиток відповідає віку. Протягом трирічного терміну катамнестичного спостереження ознак рецидиву не виявлено.

Дослідження виконано відповідно до принципів Гельсінської декларації. На проведення досліджень отримано інформовану згоду батьків дитини.

Автори заявляють про відсутність конфлікту інтересів.

**Ключові слова:** природжена діафрагмальна грижа, аплазія діафрагми, хірургічна корекція, клапот із м'язів передньої черевної стінки, новонароджена дитина.

### The first experience in Ukraine of total replacement of a diaphragm defect (with its aplasia) by a muscle autograft in a newborn child

**O. K. Slieпов<sup>1,2</sup>, O. P. Ponomarenko<sup>1,2</sup>, K. L. Znak<sup>1,2</sup>, O. P. Gladysenko<sup>1</sup>, G. V. Golopapa<sup>1,2</sup>**

<sup>1</sup>SI «Institute of Pediatrics, Obstetrics and Gynecology named after academician O. M. Lukyanova of the NAMS of Ukraine», Kyiv

<sup>2</sup>Center for Neonatal Surgery for Congenital Malformations and Rehabilitation, Kyiv, Ukraine

Congenital diaphragmatic hernias, in newborns, with large defect of the diaphragm, are an extreme risk group and characterized by high mortality.

We present our own experience of successful surgical treatment of a newborn with aplasia of the left half of the diaphragm. The child was born in the State Institution «Institute of Pediatrics, Obstetrics and Gynecology named after academician O. M. Lukyanova National Academy of Medical Sciences of Ukraine» with a prenatal diagnosis. After preoperative stabilization, for the first time in Ukraine, the left half of the diaphragm was completely replaced with a split muscle flap from the anterior abdominal wall. The child survived after the operation, his physical development corresponds to age. During the 3-year follow-up, there are no signs of recurrence.

The research was carried out in accordance with the principles of the Helsinki declaration. The informed consent of the patient was obtained for conducting the studies.

No conflict of interests was declared by the authors.

**Keywords:** congenital diaphragmatic hernia, diaphragmatic aplasia, surgical correction, flap of the muscles of the anterior abdominal wall, newborn baby.

## Вступ

Лікування природженої діафрагмальної грижі (ПДГ) у новонароджених – це виклик для дитячих хірургів і реаніматологів усього світу. Проте ще більшим мультидисциплінарним завданням є корекція великих дефектів діафрагми або її повної відсутності. Протягом останніх десятиліть у світовій дитячій хірургії склалася стійка тенденція до застосування синтетичних заплат або алотрансплантатів для закриття великих дефектів діафрагми [16]. Проте використання останніх супроводжувалося великим відсотком рецидивів, що створювало потребу в пошуку інших методів корекції цієї вади. Альтернативним методом хірургічної корекції є використання м'язів передньої черевної стінки для закриття великих дефектів діафрагми. Цей спосіб набирає популярності передусім через значно меншу частоту рецидивів [1]. У Центрі неонатальної хірургії вад розвитку та їх реабілітації надають перевагу використанню клаптя на ніжці з м'язів передньої черевної стінки для усунення великих і тотальних дефектів при ПДГ в новонароджених дітей. Нижче наведено досвід успішного лікування аплазії лівого купола діафрагми в новонародженій дитини.

Дослідження виконано відповідно до принципів Гельсінської декларації. На проведення досліджень отримано інформовану згоду батьків дитини.

### Клінічний випадок

Природжену ваду розвитку діафрагми – лівобічну діафрагмальну грижу вперше запідозрено за місцем проживання в терміні гестації 19–20 тижнів. Вагітну скеровано до ДУ «Інститут педіатрії, акушерства і гінекології імені академіка О. М. Лук'янової НАМН України» для дообстеження. В Інституті проведено пренатальне сонографічне дослідження плода, діагноз підтверджено, а також виявлено ознаки виразної гіпоплазії правої легені, аплазії лівої та герніації лівої частини печінки. Легенево-краніальний індекс становив 0,79, легенево-торакальний – 0,07. Враховуючи низькі індекси та шанси на виживання дитини, а також термін гестації (менше 22 тижнів), родині запропоновано переривання вагітності, від якого сім'я відмовилася. Проведено магнітно-резонансну томографію (МРТ) плода. Виявлено герніацію печінки в ліву плевральну порожнину на 21% від загального об'єму печінки, гіпоплазію обох легень. Очікуваний об'єм обох легень становив 19%. Проведено диспансерне спостереження плода. На 34-му тижні гестації проведено повторне сонографічне дослідження. Виявлено, що легенево-торакальний індекс становив 0,1. Легенево-краніальний індекс достовірно визначити було неможливо через те, що виявлено

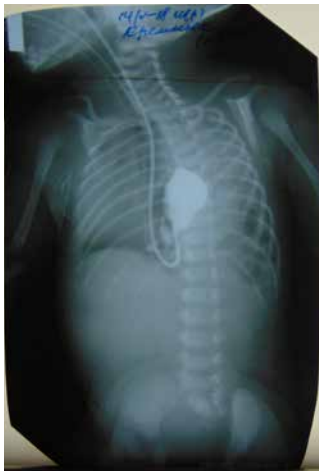зменшення розмірів голови відповідно до 31 тижня гестації.

Дитина народжена шляхом планового кесаревого розтину від матері із загрозою переривання вагітності, плацентарною дисфункцією в умовах ДУ «Інститут педіатрії, акушерства і гінекології імені академіка О. М. Лук'янової НАМН України». Вагітність – I, пологи – I, термін гестації – 39 тижнів, маса тіла при народженні – 2700 г, довжина тіла – 51 см. Оцінка за шкалою Апгар – 2 бали на 1-й хвилині, 3 бали – на 5-й хвилині. Після народження дитина не закричала, мала тотальний ціаноз, слабкість серцевих тонів, арефлексію та гіпотонію. Вислуховувалися слабкі дихальні шуми, латерально, над правою легенею, центрально та над лівою – відсутні. Серце різко було зміщене праворуч, грудна клітка асиметрична, бочкоподібна, живіт запалий. Невідкладно проведено інтубацію трахеї та розпочато штучну вентиляцію легень (ШВЛ) мішком Амбу. Встановлено назогастральний зонд і периферичний венозний катетер. Дитину в умовах транспортного кювезу терміново доставлено до відділення дитячої реанімації та інтенсивної терапії. Предуктальна сатурація становила 96%, постдуктальна – 82%, на апаратній вентиляції легень, з  $\text{FiO}_2$  – 70%, Peak – 19, PEEP – 5. Дитині розпочато інфузію глюкозо-сольових розчинів в об'ємі 120 мл/кг/год адреноміметиків (дофамін – 3 мкг/кг/хв, добутамін – 5 мкг/кг/хв) для корекції артеріальної гіпотонії, а також нітрогліцерину в дозі 0,5 мкг/кг/хв для корекції легеневої гіпертензії, антибіотикотерапію: ампісульбін – 75 мг/кг/добу, амікацин – 18 мг/кг/добу. Для адаптації до апарату ШВЛ проведено інфузію фентанілу – 3 мкг/кг/год.

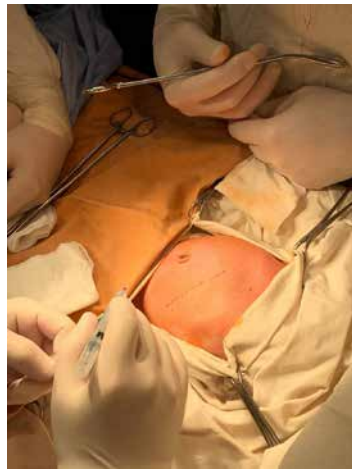Проведено нейросонографію та ультразвукову діагностику органів черевної порожнини (ОЧП), консультацію дитячого невролога, оглядову рентгенографію органів грудної клітки (ОГК) і ОЧП з контрастуванням шлунка водорозчинним контрастом (тріомбраст 30% – 6 мл), (рис. 1).

Встановлено центральний венозний катетер шляхом веносекції правої великої підшкірної вени. Протягом першої доби інтенсивної терапії відмічено стабілізацію артеріального тиску та темпу діурезу, зникнення ознак легеневої гіпертензії (пре- та постдуктальні показники сатурації крові – у межах 96–98%). Проведено відповідну корекцію інфузійної терапії: відмінено нітрогліцерин і дофамін, зменшено концентрацію кисню в дихальній суміші до 40%. На третю добу життя дитина відповідала розробленим нами критеріям готовності до хірургічного втручання [15] і була прооперована (хірург – проф.

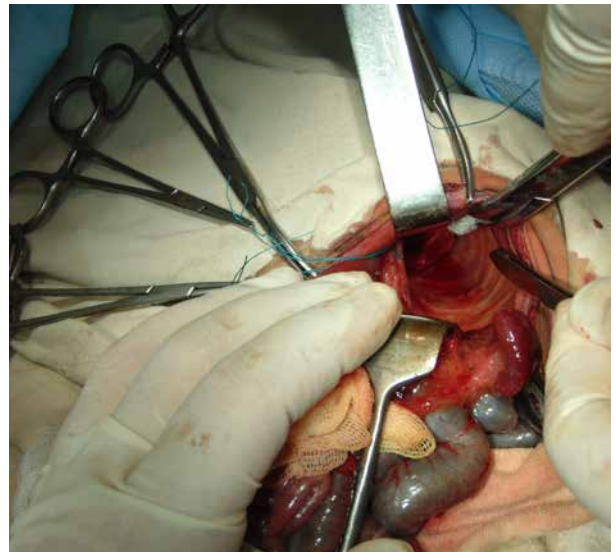Оригінальні дослідження. Торакальна хірургія



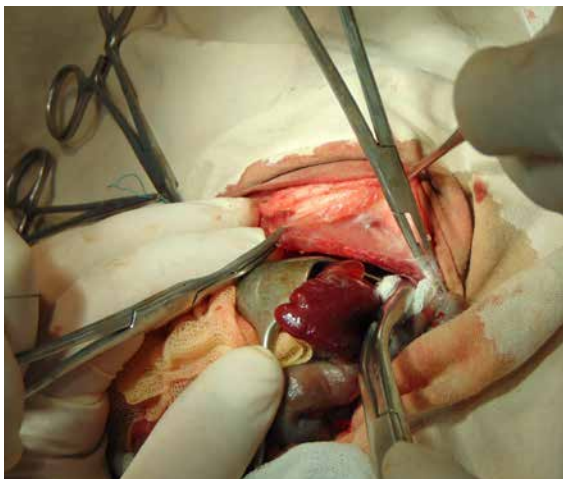
**Рис. 1.** Оглядова рентгенографія органів грудної клітки і черевної порожнини з контрастуванням шлунка



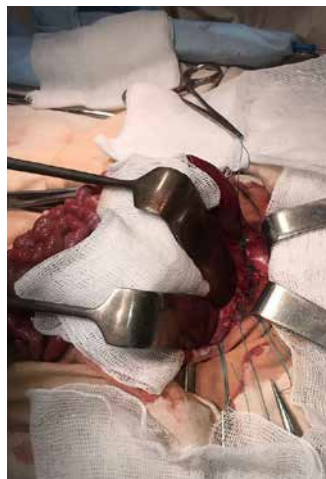**Рис. 2.** Розмітка лівобічної субкостальної лапаротомії зі збільшеним відступом від реберної дуги



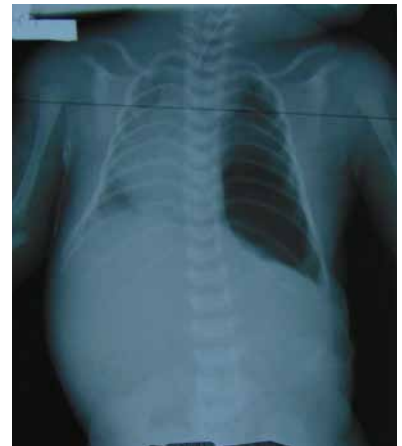**Рис. 3.** Аплазія лівого купола діафрагми



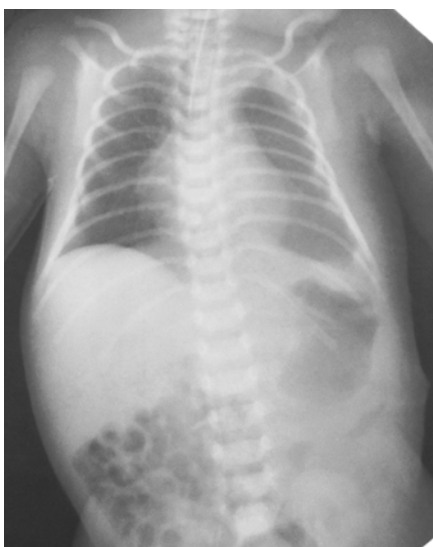**Рис. 4.** Етап відділення м'язового клаптя передньої черевної стінки



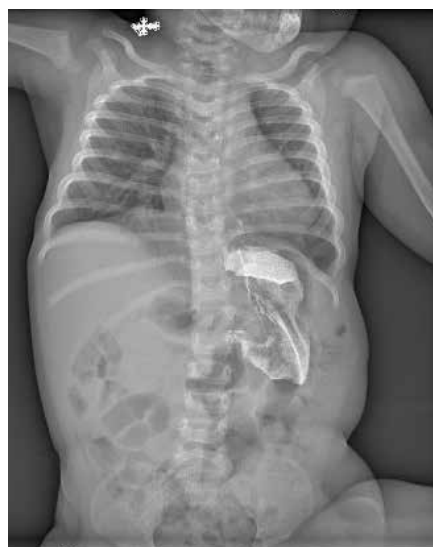**Рис. 5.** Вигляд завершеної пластики діафрагми



**Рис. 6.** Оглядова рентгенографія органів грудної клітки і черевної порожнини на другу добу після операції

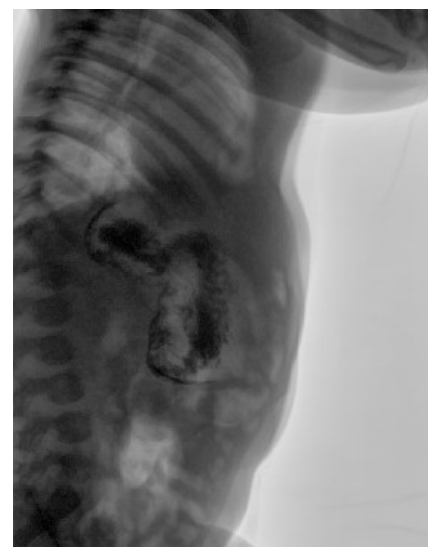


**Рис. 7.** Рентгенографія органів грудної клітки і черевної порожнини на сьому добу після операції



*а*

**Рис. 8.** Контрольна рентгенографія органів грудної клітки і черевної порожнини в прямій (а) та боковій (б) проєкціях із контрастуванням шлунка дитини віком 1 рік



*б*

Слепов О. К.). Враховуючи низькі показники пренатальних індексів, дані постнатальної сонографії та клінічного статусу, була висока ймовірність великого дефекту діафрагми. Тому замість стандартного лівобічного субкостального доступу виконано лівобічний субкостальний з відступом від реберної дуги до 5 см. Це зроблено для можливого заміщення великого дефекту лівого купола діафрагми клаптом із м'язів передньої черевної стінки (рис. 2).

Після розкриття черевної порожнини виявлено випіт мінімальний, серозний. У рану передлежить ліва частина печінки та ободова кишка. Не характерно легко, без накладання штучного лівобічного пневмотораксу, з плевральної порожнини низведено грижовий вміст: тонку та товсту кишки до низхідної ободової, шлунок, селезінку та ліву частину печінки розмірами 4×6 см. Гернійовані органи вказані в порядку їх низведення. У корінь загальної брижі введено 5,0 мл 0,25% розчину новокаїну. Візуалізовано практично тотальний наскрізний дефект лівого купола діафрагми, її аплазію з розмірами 7×4 см (рис. 3). У верхній частині лівого гемітораку через дефект діафрагми візуалізовано різко зменшену ліву легень розмірами 2×3 см у вигляді рожевого «клубка» з майже відсутньою вентиляцією.

Виявлено тонку смужку діафрагми, до 2 см шириною, по передній поверхні дефекту. Медіально валик зливається з центральною частиною діафрагми біля стравоходу та незначно переходить на задньо-медіальну частину. У латеральних відділах валик діафрагми відсутній повністю. Стало зрозуміло, що виконати пластику власними тканинами діафрагми неможливо. Вирішено сформувати лівий купол діафрагми м'язовим клаптом, на ніжці, з передньої черевної стінки, за власною методикою. Для цього відділено внутрішній косий та поперечний м'язи від зовнішнього косоного по усій довжині рани шириною 5 см (рис. 4).

Для достатнього переміщення м'язового клаптя до задньої частини дефекту проведено пересічення і сегментарну резекцію до 2 см реберної дуги. Медіальну частину діафрагми сформовано шляхом зшивання її залишкових переднього і заднього м'язових валиків зі створенням повноцінного стравохідного отвору діафрагми. Залишковий дефект діафрагми 5×4 см закрито шляхом переміщення м'язового клаптя на ніжці до задньої грудної стінки та підшивання його від латерального до медіального країв за Х-ребро вузловими швами (polyester 2/0 №7). У медіальній частині дефекту м'язовий клапоть зафіксовано вузловими швами до попередньо зшитих

заднього і переднього валиків зачатків діафрагми (polyester 2/0 №7) до досягнення повної герметичності (рис. 5).

Евентеровані органи занурено в черевну порожнину і розміщено у фізіологічному положенні. Рану поширово зашито без постановки дренажу.

На наступний день проведено контрольну рентгенографію ОГК і ОЧП (рис. 6) – сформована діафрагма спроможна, відмічається поступове переміщення органів межистіння ліворуч.

На третю добу післяопераційного періоду відмінено адреноміметики, а з п'ятої – розпочато ентральне харчування. На восьму добу післяопераційного періоду під час ультразвукової діагностики виявлено вільну рідину в лівій плевральній порожнині. Проведено пункцію та аспірацію 60 мл серозної рідини та введено цефтріаксон 150 мг. Проведено рентгенконтроль цілісності діафрагми, росту легень і зміщення органів межистіння (рис. 7). Об'єм харчування вдалося довести до фізіологічного, протягом 14 діб післяопераційного періоду, проте дитина потребувала допоміжної вентиляції через виражену гіпоплазію легень (рис. 7).

На 42-гу добу життя дитину переведено для подальшого лікування за місцем проживання.

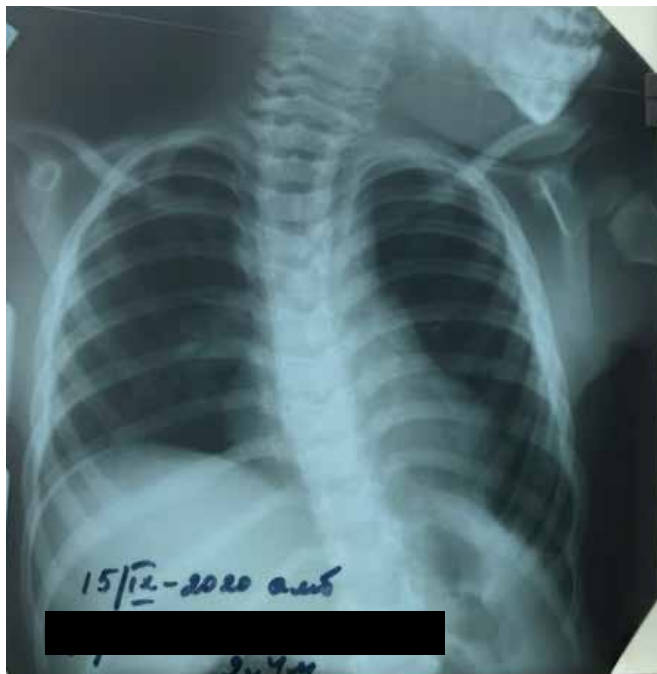Дитину кожні 3 місяці спостерігали в ДУ «Інститут педіатрії, акушерства і гінекології імені О. М. Лук'янової НАМН України, проводили рентгенконтроль за станом розвитку легень і функцією діафрагми (рис. 8).

Розвиток дитини відповідає її віку, ознак дихальної недостатності немає (рис. 9).

## Дискусія

Смертність при ПДГ, незважаючи на застосування сучасних технологій хірургічного лікування, дотепер залишається досить високою. Так, у розвинених країнах світу загальне виживання становить 70% [5]. Проте розвиток пренатальної діагностики дав змогу виявляти цю ваду на ранніх етапах вагітності [6] і виділяти плоди з несприятливими для виживання показниками. Такі вагітності в більшості випадків перериваються. Цей фактор, а також внутрішньоутробна смертність плодів формують велику групу прихованої смертності при ПДГ, яка може сягати 30% і більше усіх випадків ПДГ [2]. На цю групу вперше звернув увагу Harison у 1978 р. [7]. Отримані дані мали чіткі ознаки діалектики до результатів Dr. Gross, який звітував про 90% виживання при ПДГ в новонароджених дітей. Такий високий показник, вочевидь, обґрунтований проходженням новонароджених «відсіву» в критичний для життя

Оригінальні дослідження. Торакальна хірургія



а



б

Рис. 9. Оглядова рентгенограма органів грудної клітки в прямій проекції (а). Фото пацієнта К. віком 2,5 року (б)

ранній неонатальний період [4]. І до третинного центру дитячої хірургії надходили лише ті діти, які не мали вираженої гіпоплазії легень і виживали після хірургічного втручання.

Останні дослідження свідчать про зростання частки прихованої смертності в загальній смертності від ПДГ [9]. Проведено порівняльну оцінку загальної смертності при ПДГ з урахуванням внутрішньо-утробної загибелі плодів та переривання вагітності у разі прогностично несприятливих ПДГ. Виявлено, що цей показник у період 1987–1999 рр. становив 45,5%, а в період 2000–2013 рр. – 45,1%. При цьому прихована смертність у цих групах була 17,6% і 30,1% відповідно, водночас летальність розрахована для живонароджених за класичним підходом – 43,8% і 27,3% відповідно [2]. Це засвідчує в цілому незмінне число нежиттєздатних випадків ПДГ у загальній когорті плодів та новонароджених дітей.

Виживання в групі новонароджених дітей з критичною ПДГ коливалося в межах 12–38% [1,3]. При цьому в 92% випадків застосовувалася ЕСМО, в 91% випадків – заплата для пластики дефекту, а в 58% – інгаляція оксиду азоту [2]. Пренатальними критеріями залучення до групи критичної ПДГ були: LHR <1,0; o/e LHR <25%; o/e TFLV <25%, герніація печінки [3], а постнатальними – розмір дефекту С або D і потреба в ЕКМО. Отже, ці критерії притаманні критичній ПДГ з екстремально низьким рівнем виживання. До такої групи можна віднести і наведений нами клінічний випадок.

Дотепер оптимального матеріалу для закриття великих дефектів діафрагми не знайдено. Широка практика застосування синтетичних, а потім і біологічних заплат, пов'язана з великою кількістю рецидивів та ускладнень [16]. Поодинокі дослідження щодо застосування м'язових клаптів як альтернативного методу пластики великих дефектів діафрагми демонструють їх спроможність та ефективність у віддаленому періоді [1]. Так, у більшості клінічних досліджень не виявлено різниці між застосуванням синтетичної заплати та м'язового клаптя для закриття великих дефектів при ПДГ у ранньому та пізньому післяопераційних періодах [17]. Також є дані про меншу кількість рецидивів при застосуванні м'язового клаптя порівняно з синтетичною заплатаю для корекції ПДГ у новонароджених дітей [1,16,17].

Техніка закриття великих дефектів діафрагми в новонароджених дітей відома вже понад 40 років [10,12]. Незважаючи на давню історію методу, його застосування носило спорадичний характер, а в час появи синтетичних матеріалів він був практично забутий. Відродження методу почалося у 2003 р., коли з'явилося дослідження 5 новонароджених, які вижили після пластики діафрагми м'язовим клаптем [14]. Через 3 роки проведено інше дослідження – 9 випадків успішного використання м'язового клаптя для корекції ПДГ з великим дефектом, причому 6 дітей були новонароджені [13]. The Hospital for Sick Children звітував про 2 рецидиви з 19 операцій,

що становило 10% усіх пластик діафрагми м'язовим клаптем. При цьому кількість рецидивів із використанням заплати склала 8 (25%) випадків з 32 прооперованих [8]. На жаль, даних про віддалені результати в дослідженні не наведено. Також у дослідженнях не було жодного випадку пластики діафрагми м'язовим клаптем у недоношених дітей. Представлена серія досліджень включала 153 пацієнти, з яких 88% вижили після пластики діафрагми місцевими тканинами (м'язовим клаптем і власне діафрагмою). Це свідчить про високу ефективність запропонованих методик.

## Висновки

Застосування м'язового клаптя при ПДГ у новонароджених можна проводити навіть для усунення тотального дефекту діафрагми. Такий метод хірургічного лікування має низку переваг порівняно з використанням різних типів заплат і передусім менший рівень рецидивів. Для глибокого дослідження віддалених результатів потрібні подальші спостереження та їх вивчення.

*Автори заявляють про відсутність конфлікту інтересів.*

## References/Література

- Barnhart DC, Jacques E, Scaife ER. (2012). Split abdominal wall muscle flap repair vs patch repair of large congenital diaphragmatic hernias Journal of Pediatric Surgery. 47: 81–86.
- Burgos CM, Frenckner B. (2017). Addressing the hidden mortality in CDH: A population-based study. Journal of Pediatric Surgery. 52: 522–525.
- Coughlin MA, Werner NL, Gajarski R et al. (2016). Prenatally diagnosed severe CDH: mortality and morbidity remain high. J Pediatr Surg. 51 (7): 1091–1095.
- Coughlin MA, Werner NL, Gajarski R. (2016). Prenatally diagnosed severe CDH: mortality and morbidity remain high Journal of Pediatric Surgery. 51: 1091–1095.
- Coughlin MA, Werner NL, Gajarski R. (2016). Prenatally diagnosed severe CDH: mortality and morbidity remain high. Journal of Pediatric Surgery. 51: 1091–1095.
- Garne E, Haeusler M, Barisic I et al. (2002). Congenital diaphragmatic hernia: evaluation of prenatal diagnosis in 20 European regions. Ultrasound Obstet Gynecol. 19: 329–333.
- Harrison MR, Bjordal RI, Langmark F et al. (1978). Congenital diaphragmatic hernia: the hidden mortality. J Pediatr Surg. 13: 227–230.
- Joshi SB, Sen S, Chacko J et al. (2005). Abdominal muscle flap repair for large defects of the diaphragm. Pediatr Surg Int. 21: 677–680.
- McGovern MR, Best KE, Rankin J et al. (2015). Epidemiology of congenital diaphragmatic hernia in Europe: a register-based study. Arch Dis Child Fetal Neonatal Ed. 100: 137–144.
- Meeker Jr IA. (1962). Surgical management of diaphragmatic defects in the newborn infant. Am J Surg. 104: 196–203.
- Nasr A, Struijs MC, Ein SH et al. (2010). Outcomes after muscle flap vs prosthetic patch repair for large congenital diaphragmatic hernias. J Pediatr Surg. 45: 151–154.
- Nasr A, Struijs MC, Ein SH, Langer JC, Chiu PPL. (2010). Outcomes after muscle flap vs prosthetic patch repair for large congenital diaphragmatic hernias. J Pediatr Surg. 45 (1): 151–154.
- Scaife ER, Johnson DG, Meyers RL et al. (2003). The split abdominal wall muscle flap—a simple, mesh-free approach to repair large diaphragmatic hernia. J Pediatr Surg. 38: 1748–1751.
- Simpson JS, Gossage JD. (1971). Use of abdominal wall muscle flap in repair of large congenital diaphragmatic hernia. J Pediatr Surg. 6: 42–44.
- Slepov OK, Ponomarenko OP, Slepova LF. (2013). Clinical-instrumental and laboratory criteria of readiness for radical correction of congenital diaphragmatic hernia in newborns. International Journal of Pediatrics, Obstetrics and Gynecology. IV (1): 72–73. [Слепов ОК, Пономаренко ОП, Слепова ЛФ. (2013). Клініко-інструментальні та лабораторні критерії готовності до радикальної корекції природженої діафрагмальної грижі у новонароджених дітей. Міжнародний журнал педіатрії, акушерства і гінекології. IV (1): 72–73].
- Slepov OK, Ponomarenko OP, Shypot OG, Talko MO. (2016). Recurrent congenital diaphragmatic hernias: causes and possible risk factors, methods of re-surgical correction (literature review and own observations). Perinatologiya i pediatriya. 65 (1): 112–117. [Слепов ОК, Пономаренко ОП, Шипот ОГ, Талько МО. (2016). Рецидивні природжені діафрагмальні грижі: причини та можливі фактори ризику, методи повторної хірургічної корекції (огляд літератури та власні спостереження). Перинатологія та педіатрія. 65 (1): 112–117]. doi 10.15574/PP.2016.65.112
- Zamora IJ, Olutoye OO, Cass DL et al. (2014). Prenatal MRI fetal lung volumes and percent liver herniation predict pulmonary morbidity in congenital diaphragmatic hernia (CDH). J Pediatr Surg. 49: 688–693.

## Відомості про авторів:

**Слепов Олексій Костянтинович** – член-кореспондент НАМН України, лауреат Національної премії України імені Бориса Патона, засл. лікар України, професор, керівник Центру неонатальної хірургії вад розвитку та їх реабілітації ДУ «ІПАГ імені акад. О. М. Лук'янової НАМН України». Адреса: м. Київ, вул. П. Майбороди, 8; тел. (044) 483–22–80. <https://orcid.org/0000-0002-6976-1209>.

**Пономаренко Олексій Петрович** – к.мед.н., зав. відділення дитячої хірургії з ліжками урогінекології Центру неонатальної хірургії вад розвитку та їх реабілітації ДУ «ІПАГ імені акад. О. М. Лук'янової НАМН України». Адреса: м. Київ, вул. П. Майбороди, 8.

**Знак Костянтин Леонідович** – мол.н.с. Центру неонатальної хірургії вад розвитку та їх реабілітації ДУ «ІПАГ імені акад. О. М. Лук'янової НАМН України». Адреса: м. Київ, вул. П. Майбороди, 8.

**Гладишко Оксана Петрівна** – зав. відділення реанімації та інтенсивної терапії ДУ «ІПАГ імені акад. О. М. Лук'янової НАМН України». Адреса: м. Київ, вул. П. Майбороди, 8.

**Голопана Григорій Віталійович** – лікар анестезіолог-реаніматолог Центру неонатальної хірургії вад розвитку та їх реабілітації ДУ «ІПАГ імені акад. О. М. Лук'янової НАМН України». Адреса: м. Київ, вул. П. Майбороди, 8.

Стаття надійшла до редакції 08.01.2022 р., прийнята до друку 19.04.2022 р.