

Р. А. Наконечний, А. Ц. Боржієвський, Й. А. Наконечний, А. Й. Наконечний

Симультанні мініінвазивні втручання в дітей з конкрементами у сечовидільних шляхах

Львівський національний медичний університет імені Данила Галицького, Україна

Paediatric Surgery(Ukraine).2022.2(75):60-65; DOI 10.15574/PS.2022.75.60

For citation: Nakonechnyy RA, Borzhievskiy AT, Nakonechniy YA, Nakonechniy AY. (2022). Simultaneous minimally invasive interventions in children with stones in the urinary tract. Paediatric Surgery(Ukraine). 2(75):60-65; DOI 10.15574/PS.2022.75.60.

Мета – обґрунтувати доцільність симультанних мініінвазивних втручань у дітей із сечокам'яною хворобою.

Матеріали та методи. Клінічний матеріал охоплює 7 дітей віком від 5 до 14 років із конкрементами у будь-якій частині чашково-мискової системи та в нижньому цистоді іпсилатерального сечоводу без природжених аномалій сечових шляхів, які спричиняють порушення уродинаміки. У цій групі пацієнтів сумарний розмір конкрементів порожнистої системи нирки у найдовшій проекції становив понад 8 мм та в нижній третині сечоводу – 5–7 мм, а щільність конкрементів – від 750 HU (Hounsfield Units) і вище.

Результати. У хворих на сечокам'яну хворобу необхідно максимально швидко відновлювати уродинаміку, видаляючи усі конкременти із сечових шляхів незалежно від їх кількості та розташування. Особливо це важливо в дітей, оскільки в цій віковій категорії нирка може розвиватися та функціонувати тільки в сприятливих анатомо-фізіологічних умовах. Проблема загострюється при поєднаному розташуванні конкрементів у різних топічних ділянках сечових шляхів, зокрема, у сечоводі та чашково-мисковій системі нирки. Для її вирішення найбільш оптимально підходять симультанні мініінвазивні втручання із застосуванням контактної літотрипсії – черезшкірної нефролітотрипсії та уретероскопії.

Висновки. Мініінвазивні технології в лікуванні сечокам'яної хвороби в дітей достатньо безпечні і дають змогу виконувати симультанні оперативні втручання з одномоментним видаленням усіх конкрементів із різних органів сечовидільної системи.

Превентивне дренажування чашково-мискової системи JJ-стентом мінімізує клініку ниркової кольки і створює позитивні передумови до виконання уретероскопії.

Дослідження виконано відповідно до принципів Гельсінської декларації. Протокол дослідження ухвалено Локальним етичним комітетом зазначеної в роботі установи. На проведення досліджень отримано інформовану згоду дітей батьків.

Автори заявляють про відсутність конфлікту інтересів.

Ключові слова: сечокам'яна хвороба, уретероскопія, черезшкірна нефролітотрипсія, контактна літотрипсія, конкремент, діти.

Simultaneous minimally invasive interventions in children with stones in the urinary tract

R. A. Nakonechnyy, A. T. Borzhievskiy, Y. A. Nakonechniy, A. Y. Nakonechniy

Danylo Halytsky Lviv National Medical University, Ukraine

Purpose – to substantiate the expediency of simultaneous minimally invasive interventions in children with urolithiasis.

Materials and methods. The clinical material covers 7 children aged 5 to 14 years with stones in any part of the pelvicalyceal system and in the lower cystoid of the ipsilateral ureter without congenital anomalies of the urinary tract, which cause urodynamic disorders. In this patients group, the total stones size of the hollow renal system in the longest projection was more than 8 mm and in the lower third of the ureter 5–7 mm, and the stones density – from 750 HU (Hounsfield Units) and above.

Results. In patients with urolithiasis, it is necessary to restore urodynamics as quickly as possible, removing all stones from the urinary tract, regardless of their number and location. This is especially important in children, because in this age group the kidney can develop and function only in favorable anatomical and physiological conditions. The problem is exacerbated by the combined stones location in different

topical urinary tract areas, in particular, in the ureter and the pelvicalyceal system of the kidney. Simultaneous minimally invasive interventions with the use of contact lithotripsy – percutaneous nephrolithotripsy and ureteroscopy are the most optimal for its solution.

Conclusions. Minimally invasive technologies in the treatment of urolithiasis in children are quite safe and allow to perform simultaneous surgery with the contemporaneous removal of all stones from various organs of the urinary system. Preventive drainage of the pelvicalyceal system with a JJ-stent minimizes the clinic of renal colic and creates positive conditions for ureteroscopy.

The research was carried out in accordance with the principles of the Helsinki declaration. The study protocol was approved by the Local Ethics Committee of the listed institution. Informed consent of children and their parents was obtained for the research.

No conflict of interests was declared by the authors.

Keywords: urolithiasis, ureteroscopy, percutaneous nephrolithotripsy, contact lithotripsy, calculus, children.

Вступ

Уролітіаз, або сечокам'яна хвороба (СКХ) – це стан, при якому в сечовивідних шляхах утворюються кристалічні мінеральні відкладення. Виділяють метаболічні, анатомічні, ятрогенні та ідіопатичні фактори, що призводять до утворення каменів. У дітей однією з патогенетичних причин СКХ можуть бути також інфекції сечовивідних шляхів [1]. Захворюваність на нефролітіаз серед дітей та підлітків упродовж останніх 25 років швидко зростає. Відповідно збільшується і нова популяція педіатричних пацієнтів із ризиком рецидиву каменів у нирках [14].

Нефролітіаз є поширеним клінічним станом, який зустрічається як у розвинених, так і в країнах, що розвиваються. Склад каменів, їх розташування в сечовивідних шляхах і поширеність захворювання різняться залежно від географічного регіону [12]. Натомість у дітей СКХ є нечастим захворюванням, яке охоплює близько 1% пацієнтів із конкрементами від усієї популяції пацієнтів з уролітіазом. Однак у країнах із розвинутою економікою частота захворювання постійно зростає. Зокрема, поширеність СКХ у Німеччині сягає 5%, а у США – до 10% [2,5,9,10]. За статистичними даними, поширеність уролітіазу в США за останні чотири десятиліття зростає більше ніж удвічі [10,12].

На сьогодні існують різні погляди та підходи до лікування СКХ. Особливо це стосується дитячої популяції. Так, екстракорпоральну ударнохвильову літотрипсію (ЕУХЛ) вважають методом першої лінії інструментального лікування каменів у дітей. Проте в пацієнтів із природженими вадами розвитку сечовивідних шляхів часто виникає потреба в повторних шпиталізаціях із проведенням літотрипсії під загальним знеболюванням. Е. Н. Landau та співавтори (2009) зазначили, що через 3 місяці після ЕУХЛ stone free rate (SFR) становив 80%, тоді як 20% пацієнтів потребували повторних сеансів літотрипсії [7,17].

Хірургічне лікування каменів у нирках серед дітей за останні роки досягло значного прогресу за рахунок мініатюризації хірургічних інструментів, а відтак – доступності інтракорпоральних лі-

тотрипторів [3]. Ендоскопічну літотрипсію спочатку застосовували при конкрементах дистального відділу сечоводу. Її ефективність за SFR досягала 97% [13]. З розвитком технологій та набуттям досвіду її почали використовувати для лікування каменів, розташованих в інших відділах сечоводу, з ефективністю SFR 88–100% і мінімальними ускладненнями [4,16].

За останні кілька десятиліть відбулася зміна парадигми в лікуванні каменів нирки. Так, черезшкірна нефролітотомія (ЧШНЛ) стала «золотим» стандартом лікування великих ниркових конкрементів [15]. Переваги міні-ЧШНЛ у дітей – це мінімальна хірургічна травма та зазвичай крововтрата; добра візуалізація предмету втручання; достатня безпечність операції і короткий шпитальний період. Міні-ЧШНЛ також рекомендована дітям із супутніми вадами сечових шляхів [8].

Відповідно «відкрите» або лапароскопічне хірургічне втручання в пацієнтів із конкрементами в сечовидільних шляхах на цей час доречно виконувати лише в ексклюзивних випадках [11].

Окрему проблему становить лікування пацієнтів із конкрементами в різних топічних ділянках сечовидільної системи. Іпсилатеральний безсимптомний конкремент чашково-мискової системи (ЧМС) разом із симптоматичним каменем сечоводу не є рідкісною ситуацією. Однак немає чітких рекомендацій щодо ведення цієї групи пацієнтів [6], а тим більше в дитячому віці.

Мета дослідження – обґрунтувати доцільність симультанних мініінвазивних втручань у дітей із сечокам'яною хворобою.

Матеріали та методи дослідження

Клінічний матеріал охоплював 7 дітей віком від 5 до 14 років із конкрементами у будь-якій частині ЧМС та в нижньому цистоїді іпсилатерального сечоводу без природжених аномалій сечових шляхів, які спричинюють порушення уродинаміки. У цій групі пацієнтів сумарний розмір конкрементів порожнистої системи нирки в найдовшій проекції становив

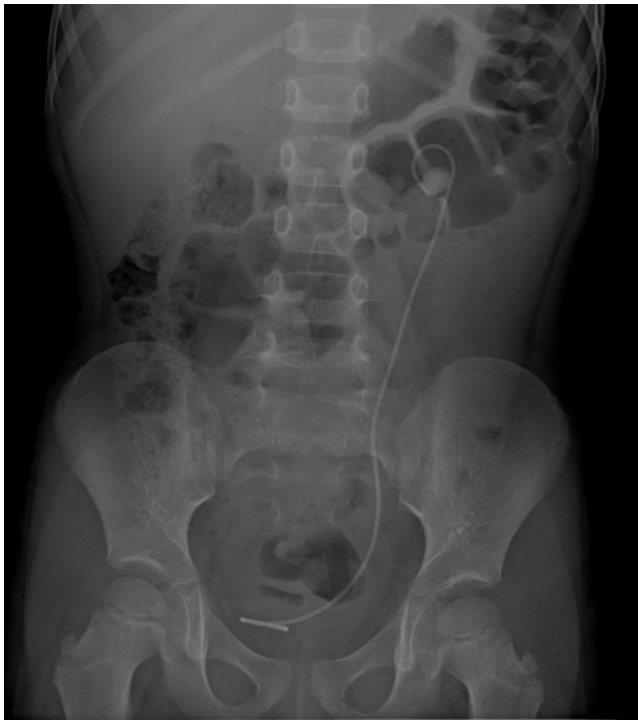

Рис. 1. JJ-стент у сечових шляхах хворого з конкрементами в нижньому цистоді сечоводу та порожнистій системі нирки зліва

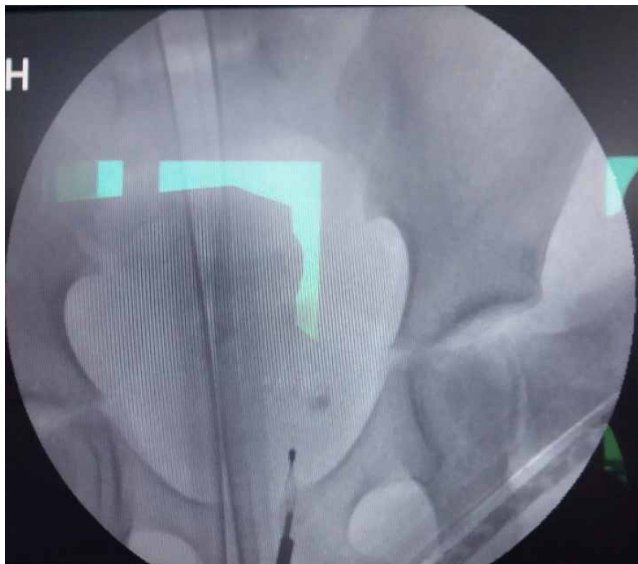

Рис. 2. Екстракція конкременту із сечоводу корзиною Dormia

понад 8 мм та в нижній третині сечоводу – 5–7 мм, а щільність конкрементів – від 750 HU (Hounsfield Units) і вище.

Хворим визначали локалізацію, розмір і щільність конкрементів, а також проводили клініко-лабораторні обстеження, необхідні для оперативного втручання під загальним знеболюванням. Акцент робили на бактеріологічні культуральні методи діагностики інфекції, ультразвукове дослідження,

оглядову та екскреторну урографію, мікційну цистоуретрографію, комп'ютерну томографію органів сечовидільної системи з денситометрією сечових конкрементів за шкалою G. N. Hounsfield та рентгеноструктурний аналіз видалених конкрементів. У пацієнтів діагностували до трьох конкрементів із різноманітною комбінацією розташування в ЧМС у поєднанні з каменем у нижній третині сечоводу.

Роботу виконували з дотриманням принципів Гельсінської декларації, Конвенції Ради Європи про права людини і біомедицину, ICH GCP та відповідних законів України, що схвалено комісією з питань етики наукових досліджень, експериментальних розробок і наукових творів Львівського національного медичного університету імені Данила Галицького. Від пацієнтів та їхніх батьків отримали інформовану згоду на участь у дослідженні.

Результати дослідження та їх обговорення

На цьому етапі розвитку медицини немає стандартизованої тактики лікування СКХ у дітей з поєднаним розташуванням каменів у ЧМС та іпсилатеральному сечоводі в сенсі ефективного та безпечного видалення конкрементів. Зазвичай застосовують методики відповідно до технічного оснащення клініки і навиків медичного персоналу, не враховуючи таких важливих критеріїв, як величина, структура і щільність каменя, тривалість захворювання, порушення уродинаміки тощо.

Аналізуючи перебіг захворювання в наведеній когорті пацієнтів, виокремили схожі клінічні симптоми. А це виражена ниркова колька на тлі «повного здоров'я». Усі діти мали гострий значний біль у животі, який супроводжувався нудотою і блюванням. Пацієнти пубертатного віку локалізували біль у поперековій ділянці і за ходом сечоводу, а також пов'язували його із сечовипусканням. Характерною була тріада змін в аналізі сечі – еритроцит-, лейкоцит- і протеїнурія. Порушення уродинаміки швидко призводило до приєднання симптомів гострого калькульозного пієлонефриту з підвищенням температури тіла до фебрильних і піретичних показників.

Сечокам'яна хвороба в дітей часто ставить уролога перед вибором способу видалення конкрементів із сечовидільних шляхів. Особливо ця проблема загострюється в разі поєднання розташування конкрементів у різних топічних місцях сечовидільної системи, зокрема, у ЧМС нирки та сечоводі, оскільки пацієнти з конкрементами в сечоводі потребують невідкладної допомоги щодо максимально швидко-го відновлення уродинаміки.

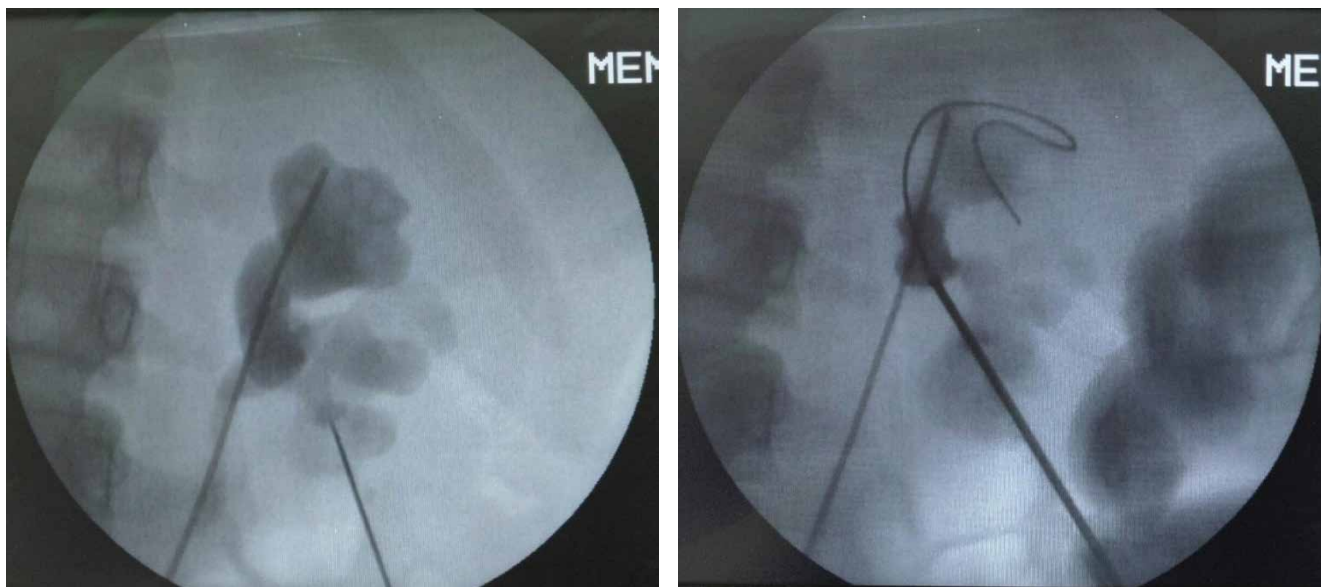


Рис. 3. Рентгеноскопія – пункційна голка, провідник і сечовідний катетер у законтрастованій чашково-мисковій системі з конкрементом

Усім дітям проводили традиційне консервативне медикаментозне лікування ниркової кольки та калькульозного пієлонефриту. Після купірування симптомів гострої стадії хвороби виконували ендовезикальне дренажування JJ-стентом сечоводу та ЧМС (рис. 1).

Це однозначно дало змогу повністю відновити пасаж сечі і остаточно зняти симптоми ниркової кольки. Слід наголосити, що вчасне відновлення уродинаміки зберігає функцію нирки, а відтак поліпшує результати лікування СКХ. Поряд із цим ефективно, орієнтовно протягом 3–4 тижнів, дренажування JJ-стентом сечовідних шляхів розслаблює мускулатуру сечоводу, розширює діаметр вічка і створює позитивні передумови до виконання уретероскопії та літоекстракції. Так, через місяць після накладання JJ-стента усім пацієнтам під ендотрахеальним наркозом проводили уретероскопію жорстким уретероскопом Ch 9,5. Під оптичним і поліпозиційним рентгеноскопічним контролем за допомогою корзини Dormia їм видаляли конкременти із сечоводу (рис. 2).

Другий етап хірургічного втручання полягав у міні-ЧШНЛ. Це потребувало зміни положення хворих на операційному столі – їх перекладали в пронпозицію («на живіт»). Схематично методика міні-ЧШНЛ передбачала ретроградну катетеризацію сечовідним катетером 3–5 Fr ЧМС для помірного розширення збиральної системи нирки 10% розчином із контрастною речовиною, пункцію під поліпозиційним рентгеноскопічним контролем необхідної чашечки для найбільш адекватного доступу до конкременту в порожнистій системі нирки. Завжди намагалися пунктувати ЧМС через задню

чашечку, тобто найтоншу ділянку паренхіми нирки з найменшою кількістю судин. Цей доступ мінімізував можливість ушкодження органів черевної порожнини (рис. 3).

Пункційний канал по провіднику з гідрофільним покриттям поступово розширювали однокроковими дилаторами та вводили у ЧМС амплац. Він забезпечував робочу зону для мінінефроскопа фірми «Karl Storz™» із тубусом 9,5 Fr, довжиною 22 см, робочим каналом для інструментів 5 Fr і кутовим окуляром 12°. Під візуальним контролем контактено фрагментували конкременти за допомогою сонотрода та ультразвукового літотриптера «Calcuson» (рис. 4).

Фрагменти конкременту з ЧМС видаляли екстракторами під оптичним (рис. 5) або поліпозиційним рентгеноскопічним контролем (рис. 6).

Дрібніші фрагменти конкрементів із порожнистої системи нирки відмивали через амплац за допомогою багатофункціонального насоса для іригації та аспірації Uromat E.A.S.I. струменем іригаційної рідини – дистильованої води або фізіологічного розчину (рис. 7).

Оперативне втручання завершували накладанням нефростоми. Її видаляли на 2–3-й день після очищення сечі. У двох випадках використовували другий доступ до групи чашечок із конкрементами, які технічно було неможливо візуалізувати з первинного пункційного каналу.

Міні-ЧШНЛ дала змогу видалити усі фрагменти конкрементів. У всіх пацієнтів отримали «stone free rate» статус за 3–6 місяців після лікування. Ускладнень унаслідок симультанних оперативних втручань у цій групі пацієнтів не було.

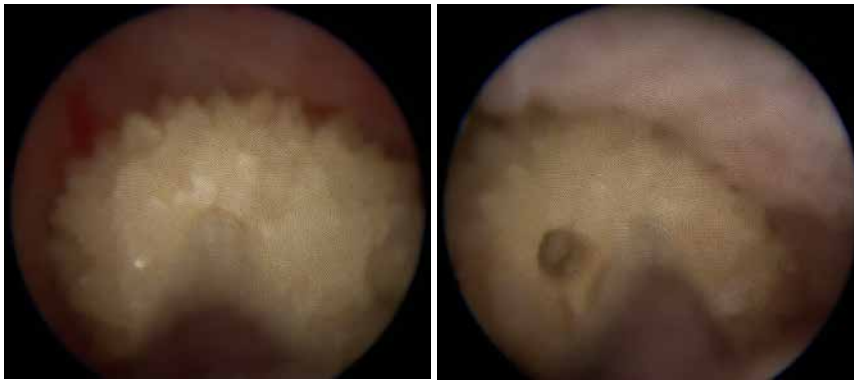


Рис. 4. Контактна мінічерезшкірна нефролітотрипсія

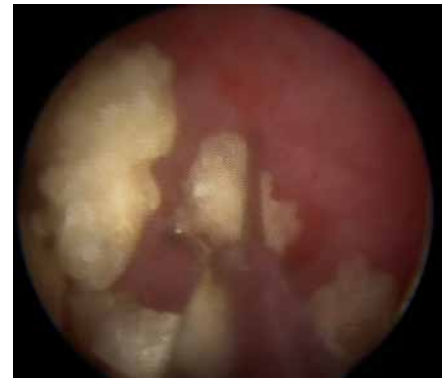

Рис. 5. Видалення фрагментів конкременту з порожньої системи нирки під оптичним контролем

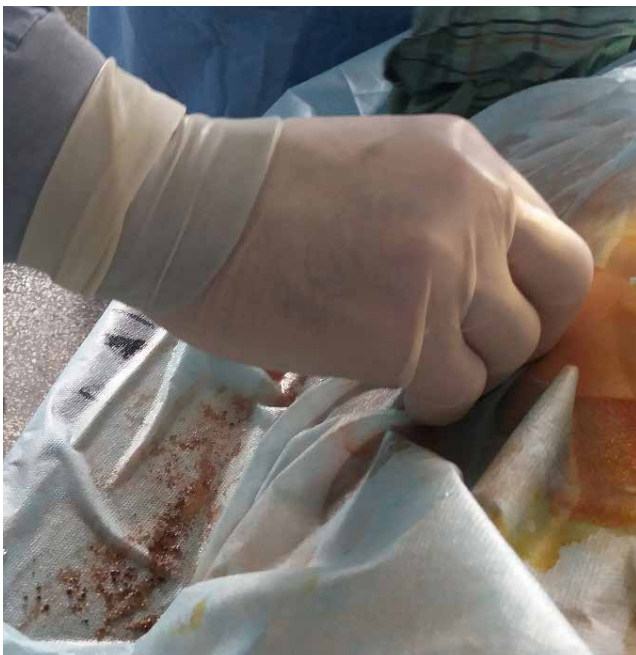

Рис. 7. Відмивання дрібних фрагментів конкременту через амплац під час мінічерезшкірної нефролітотрипсії

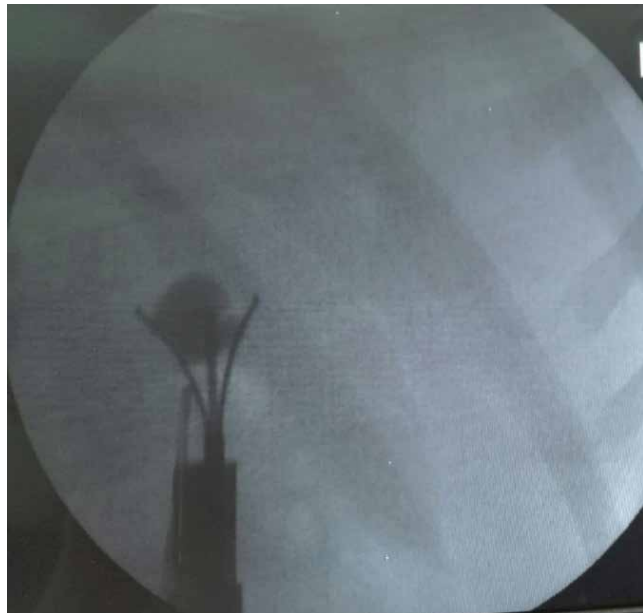

Рис. 6. Видалення фрагментів конкременту з порожньої системи нирки під поліпозиційним рентгеноскопічним контролем

За результатами рентгенструктурного аналізу конкрементів діагностували оксалати – кальцієві солі щавлевої кислоти, для яких характерна значна щільність і шорстка поверхня з гострими гранями. Відповідно до хімічного складу конкрементів пацієнтам надали рекомендації стосовно питтєвого режиму, харчування та медикаментозної метафілактики сечокам'яної хвороби.

У хворих на СКХ слід максимально швидко відновлювати уродинаміку, видаляючи усі конкременти із сечових шляхів незалежно від їх кількості та розташування. Особливо це важливо в дітей, оскільки в цій віковій категорії нирка може розвиватися та функціонувати тільки в сприятливих анатомо-фізіологічних умовах. Проблема загострюється при поєднаному розташуванні конкрементів у різних топічних ділянках сечових шляхів, зокрема, у сечоводі та ЧМС нирки. Для її вирішення най-

більш оптимально підходять симультанні мініінвазивні втручання із застосуванням контактної літотрипсії – ЧШНЛ та уретероскопії.

Висновки

Мініінвазивні технології в лікуванні СКХ у дітей достатньо безпечні і дають змогу виконувати симультанні оперативні втручання з одномоментним видаленням усіх конкрементів із різних органів сечовидільної системи.

Превентивне дренажування ЧМС JJ-стентом мінімізує клініку ниркової кольки і створює позитивні передумови до виконання уретероскопії.

Автори заявляють про відсутність конфлікту інтересів.

References/Література

1. Barreto L, Jung JH, Abdelrahim A, Ahmed M, Dawkins GPC, Kazmierski M. (2019). Medical and surgical interventions for the

- treatment of urinary stones in children. *Cochrane Database Syst Rev.* 10 (10): CD010784. doi: 10.1002/14651858.CD010784.pub3.
2. Blasl-Kling F, Dold SK, Klein JT, Wakileh GA, Humke U, Ebert AK. (2020). Guideline-adherence in the treatment of symptomatic urolithiasis in children and adolescents in southwestern Germany. *BMC Urol.* 20 (1): 76. doi: 10.1186/s12894-020-00643-0.
 3. Ekici M, Ozgur BC, Senturk AB, Aydin C, Akdagli Ekici A, Yaktogil M, Baykam MM. (2018). Efficacy and Reliability of Retrograde Intrarenal Surgery in Treatment of Pediatric Kidney Stones. *Cureus.* 10 (12): e3719. doi: 10.7759/cureus.3719.
 4. Gecit I, Pirincci N, Günes M, Bilici S, Taken K, Göktaş U, Tanik S, Ceylan K. (2013). Should ureteroscopy be considered as the first choice for proximal ureter stones of children? *Eur Rev Med Pharmacol Sci.* 17 (13): 1839–1844.
 5. Hesse A, Brändle E, Wilbert D, Köhrmann KU, Alken P. (2003). Study on the prevalence and incidence of urolithiasis in Germany comparing the years 1979 vs. 2000. *Eur Urol.* 44 (6): 709–713. doi: 10.1016/s0302-2838 (03) 00415-9.
 6. Lai D, Chen M, He Y, Li X. (2015). Simultaneous retrograde intrarenal surgery for ipsilateral asymptomatic renal stones in patients with ureteroscopic symptomatic ureteral stone removal. *BMC Urol.* 15: 22. doi: 10.1186/s12894-015-0016-7.
 7. Landau EH, Shenfeld OZ, Pode D, Shapiro A, Meretyk S, Katz G, Katz R, Duvdevani M, Hardak B, Cipele H, Hidas G, Yutkin V, Gofrit ON. (2009). Extracorporeal shock wave lithotripsy in prepubertal children: 22-year experience at a single institution with a single lithotripter. *J Urol.* 182 (4): 1835–1839. doi: 10.1016/j.juro.2009.04.084.
 8. Nakonechnyi AY, Borzhievskiy AT, Sheremeta AZ, Nakonechnyy RA, Nakonechniy YA, Vivcharivskiy TP, Kuzyk AS. (2017). Minipercutaneous nephrolithotripsy in children. *Pediatric Surgery.* 3: 94–99. [Накoneчний АЙ, Боржієвський АЦ, Шеремета РЗ, Накoneчний РА, Накoneчний ЯА, Вівчарівський ТП, Кузик АС. (2017). Мінічерезшкірна нефролітотрипсія у дітей. *Хірургія дитячого віку.* 3: 94–99].
 9. Novak TE, Lakshmanan Y, Trock BJ, Gearhart JP, Matlaga BR. (2009). Sex prevalence of pediatric kidney stone disease in the United States: an epidemiologic investigation. *Urology.* 74 (1): 104–107. doi: 10.1016/j.urology.2008.12.079.
 10. Scales CD Jr, Smith AC, Hanley JM, Saigal CS. (2012). Urologic Diseases in America Project. Prevalence of kidney stones in the United States. *Eur Urol.* 62 (1): 160–165. doi: 10.1016/j.eururo.2012.03.052.
 11. Schlomer BJ. (2020). Urologic treatment of nephrolithiasis. *Curr Opin Pediatr.* 32 (2): 288–294. doi: 10.1097/MOP.0000000000000849.
 12. Song L, Maalouf NM. (2020). Nephrolithiasis. In: Feingold KR, Anawalt B, Boyce A, Chrousos G, de Herder WW, Dhatariya K, Dungan K, Hershman JM, Hofland J, Kalra S, Kaltsas G, Koch C, Kopp P, Korbonits M, Kovacs CS, Kuohung W, Laferrère B, Levy M, McGee EA, McLachlan R, Morley JE, New M, Purnell J, Sahay R, Singer F, Sperling MA, Stratakis CA, Trencze DL, Wilson DP, editors. *Endotext.* South Dartmouth (MA): MDText.com.
 13. Strohmaier WL, Schubert G, Rosenkranz T, Weigl A. (1999). Comparison of extracorporeal shock wave lithotripsy and ureteroscopy in the treatment of ureteral calculi: a prospective study. *Eur Urol.* 36 (5): 376–379. doi: 10.1159/000020017.
 14. Tasian GE, Kabarriti AE, Kalmus A, Furth SL. (2017). Kidney Stone Recurrence among Children and Adolescents. *J Urol.* 197 (1): 246–252. doi: 10.1016/j.juro.2016.07.090.
 15. Türk C, Petřík A, Sarica K, Seitz C, Skolarikos A, Straub M, Knoll T. (2016). EAU Guidelines on Interventional Treatment for Urolithiasis. *Eur Urol.* 69 (3): 475–482. doi: 10.1016/j.eururo.2015.07.041.
 16. Van Savage JG, Palanca LG, Andersen RD, Rao GS, Slaughenhaupt BL. (2020). Treatment of distal ureteral stones in children: similarities to the american urological association guidelines in adults. *J Urol.* 164 (3, 2): 1089–1093. doi: 10.1097/00005392-200009020-00043. PMID: 10958749.
 17. Życzkowski M, Bogacki R, Nowakowski K, Muskała B, Rajwa P, Bryniarski P, Paradysz A. (2017). Application of Pneumatic Lithotripter and Holmium Laser in the Treatment of Ureteral Stones and Kidney Stones in Children. *Biomed Res Int.* 2017: 2505034. doi: 10.1155/2017/2505034.

Відомості про авторів:

Накoneчний Ростислав Андрійович – к.мед.н., асистент каф. дитячої хірургії Львівського НМУ імені Д. Галицького. Адреса: м. Львів, вул. П. Орлика, 4; тел.: (032) 291–70–50. <https://orcid.org/0000-0003-0645-3361>.

Боржієвський Андрій Цезарович – д.мед.н., проф., зав. каф. урології ФПДО Львівського НМУ імені Д. Галицького. Адреса: м. Львів, вул. Пекарська, 69; тел.: (032) 236–82–77. <https://orcid.org/0000-0003-4782-0359>.

Накoneчний Йосиф Андрійович – д-р філософії з медицини, асистент каф. урології ФПДО НМУ імені Д. Галицького. Адреса: м. Львів, вул. Пекарська, 69; тел.: (032) 236–82–77. <https://orcid.org/0000-0002-6872-1889>.

Накoneчний Андрій Йосифович – д.мед.н., проф. каф. дитячої хірургії, проректор з наукової роботи Львівського НМУ імені Д. Галицького. Адреса: м. Львів, вул. Пекарська, 69; тел.: (032) 275–59–47. <https://orcid.org/0000-0003-1402-6642>.

Стаття надійшла до редакції 25.01.2022 р., прийнята до друку 19.04.2022 р.