

Р. І. Єгоров, В. П. Єфименко

Рентгенологічна діагностика переломів виросткового відростка нижньої щелепи в дітей

Національний медичний університет імені О. О. Богомольця, м. Київ, Україна

Paediatric Surgery(Ukraine).2022.3(76):36-40; doi 10.15574/PS.2022.76.36

For citation: Yehorov RI, Efimenko VP. (2022). X-ray diagnosis of fractures of the condylar process of the lower jaw in children. Paediatric Surgery (Ukraine). 3 (76): 36-40. doi: 10.15574/PS.2022.76.36.

Переломи нижньої щелепи є одними з найбільш частих і складних видів травматичних пошкоджень щелепно-лицьової ділянки в дітей і становлять 18–66% від загальної кількості переломів кісток обличчя, серед яких переломи в ділянці виросткових відростків нижньої щелепи (ВВНЩ) зустрічаються в 25–40% випадків.

Мета – виявити рентгенологічні особливості переломів ВВНЩ у дітей та визначити найінформативніші методи діагностики.

Матеріали та методи. Проведено ретроспективний аналіз 25 історій хвороб дітей з травматичними переломами ВВНЩ. Аналіз історій хвороб проведено відповідно до розробленої карти обстеження. Під нашим спостереженням перебувало 25 дітей з травматичними переломами ВВНЩ. Вік дітей коливався в межах від 4 до 18 років, середній вік становив $10,04 \pm 4,09$ року. Усіх дітей поділено на групи, серед яких найбільшу групу становили діти віком 7–12 років – 52% ($n=13$) дітей.

Результати. Однобічні переломи зафіксовано у 84% ($n=21$), а двобічні – у 16% ($n=4$) дітей, серед яких зі зміщенням були у 92% ($n=23$). Переломи ВВНЩ у ділянці голівки діагностовано у 36% ($n=9$), основи – 32% ($n=8$), шийки – 28% ($n=7$), а також поєднання основи та шийки – у 4% ($n=1$).

Висновки. Єдиним методом, який дає змогу одержати максимальну інформацію про різні ушкодження в кісткових структурах суглоба, є комп'ютерна томографія (КТ) і спіральна 3D-КТ. Остання, своєю чергою, дає можливість деталізувати будь-які зміни в кісткових елементах скронево-нижньощелепного суглоба для встановлення діагнозу, вибору та планування індивідуальної лікувальної тактики, що скорочує час операції та перебування дитини під наркозом.

Дослідження виконано відповідно до принципів Гельсінської декларації. Протокол дослідження ухвалено Локальним етичним комітетом зазначеної в роботі установи. На проведення досліджень отримано інформовану згоду батьків, дітей.

Автори заявляють про відсутність конфлікту інтересів.

Ключові слова: перелом, виростковий відросток, нижня щелепа, діти.

X-ray diagnosis of fractures of the condylar process of the lower jaw in children

R. I. Yehorov, V. P. Efimenko

National Medical University named after A. A. Bogomolets, Kyiv, Ukraine

Mandibular fractures are one of the most common and complex types of traumatic injuries of the maxillofacial region in children and account for 18–66% of the total number of facial fractures. Among which, fractures in the area of the condylar processes of the mandible (CP) occur in 25–40% of cases.

The purpose – to reveal the radiological features of CP fractures in children and to determine the most informative diagnostic methods.

Materials and methods. A retrospective analysis of 25 case histories of children with traumatic fractures of the VGNP aged 4 to 18 years was carried out. The analysis of case histories was carried out according to the developed survey map. Under our supervision there were 25 children with traumatic fractures of CP. The age of children ranged from 4 to 17 years, the average age was 10.04 years (± 4.09). All children were divided into groups, among which the largest group consisted of children aged 7–12 years – 52% ($n=13$) of children.

Results. Unilateral fractures were detected in 84% ($n=21$) and bilateral in 16% ($n=4$) of children, among them with displacement in 92% ($n=23$). CP fractures in the region of the head were diagnosed in 36% ($n=9$), the base in 32% ($n=8$), the neck in 28% ($n=7$) and the combination of the base and neck in 4% ($n=1$).

Conclusions. The only method that allows obtaining maximum information about various injuries in the bone structures of the joint is CT and spiral 3D-CT. The latter, in turn, allows you to detail any changes in the bone elements of the temporo-mandibular joint for diagnosis, selection and planning of individual treatment tactics, which reduces the time of surgery and the child's stay under anesthesia. The research was carried out in accordance with the principles of the Helsinki Declaration. The study protocol was approved by the Local Ethics Committee of the participating institution. The informed consent of the patient was obtained for conducting the studies. *No conflict of interests was declared by the authors.*

Keywords: fracture, condylar process, lower jaw, children.

Вступ

Переломи нижньої щелепи (НЩ) є одними з найбільш частих і складних видів травматичних пошкоджень щелепно-лицьової ділянки в дітей і становлять 18–66% від загальної кількості переломів кісток обличчя [2,7]. Серед яких переломи НЩ у ділянці виросткових відростків зустрічаються в 25–40% випадків [1,9].

Такий високий відсоток зумовлений тим, що ці переломи частіше виникають під час падіння дитини з місцем прикладання сили на підборіддя (так звані – відбиті). І хоча кісткова тканина в дитини досить еластична, покрита товстим окістям, достатньо розвинута підшкірно-жирова клітковина, але сила удару під час падіння надто велика (маса тіла дитини та кінетична енергія), що знаходить вихід у слабкому місці – у шийці виросткових відростків нижньої щелепи (ВВНЩ) [4].

У дітей переломи ВВНЩ можуть призводити до таких порушень, як відкривання рота, жування, росту та розвитку НЩ, дисфункції та анкілозу скронево-нижньощелепного суглоба, формування патологічного прикусу [5]. Самі ж посттравматичні зубно-щелепні деформації призводять до різного роду захворювань шлунково-кишкового тракту, які в період формування і росту дитячого організму можуть спричинити розвиток гіпотрофії, а в більш дорослому віці негативно впливають на психічний розвиток і становлення молодшої людини як особистості, формуючи в підсвідомості домінанту обтяженої соціалізації в суспільстві [6,8].

В основі успішності лікування переломів ВВНЩ та профілактики ускладнень лежить правильна діагностика та деталізація діагнозу.

Правильне виконання та чітка інтерпретація рентгенологічних досліджень залишаються актуальними на сьогодні, від яких залежить вибір оптимального методу лікування. Однак залишається досить великий відсоток діагностичних помилок у встановленні діагнозу переломів ВВНЩ, при первинному зверненні, що становить 46,7% випадків у дітей віком до 6 років, а віком 7–12 років – 26,7% [3].

Незважаючи на значну кількість робіт щодо цих переломів, вони залишаються найбільш складними в діагностичному та лікувальному аспектах.

Мета дослідження – виявити рентгенологічні особливості переломів ВВНЩ у дітей та визначити найбільш інформативні методи діагностики.

Матеріали та методи дослідження

Проведено ретроспективний аналіз 25 історій хвороб дітей з травматичними переломами ВВНЩ віком від 4 до 18 років, які проходили лікування на клінічній базі кафедри хірургічної стоматології та щелепно-лицьової хірургії дитячого віку Національного медичного університету імені О. О. Богомольця.

Критерії залучення до дослідження: наявність у пацієнта з травматичним ушкодженням щелепно-лицьової ділянки хоча б одного перелому НЩ у ділянці ВВНЩ.

Критерії вилучення – вік від 18 років, відмова батьків пацієнта від участі в дослідженні, відсутність повного клінічного та рентгенологічного документування, переломи з локалізацією – тіло НЩ.

Аналіз історій хвороб виконано відповідно до розробленої карти обстеження, яка передбачала дані про вік, рентгенологічні методи дослідження, вид і локалізацію переломів.

Дослідження виконано відповідно до принципів Гельсінської декларації. Протокол дослідження ухвалено Локальним етичним комітетом зазначеної в роботі установи. На проведення досліджень отримано інформовану згоду батьків, дітей.

Статистичну обробку даних виконано за допомогою програми «IBM SPSS Statistic 23».

Результати дослідження та їх обговорення

Під нашим спостереженням перебувало 25 дітей з травматичними переломами ВВНЩ. Вік дітей коливався від 4 до 18 років, середній вік становив $10,04 \pm 4,09$ року. Всіх дітей поділено на групи, серед яких найбільшу групу становили діти віком 7–12 років – 52% (n=13) дітей. У віковій групі 13–17 років переломи виявлено в 20% (n=5) дітей, а до 6 років включно – 28% (n=7), (рис. 1).

Оригінальні дослідження. Щелепо-лицьова хірургія

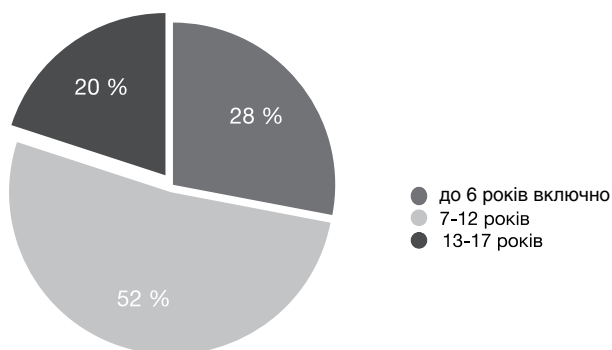


Рис. 1. Розподіл дітей з переломами виросткових відростків нижньої щелепи за віком

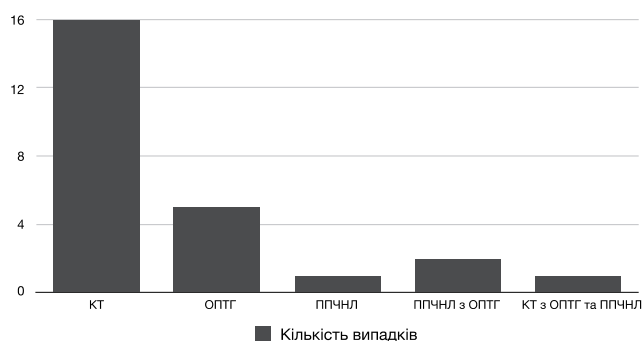


Рис. 2. Додаткові методи дослідження

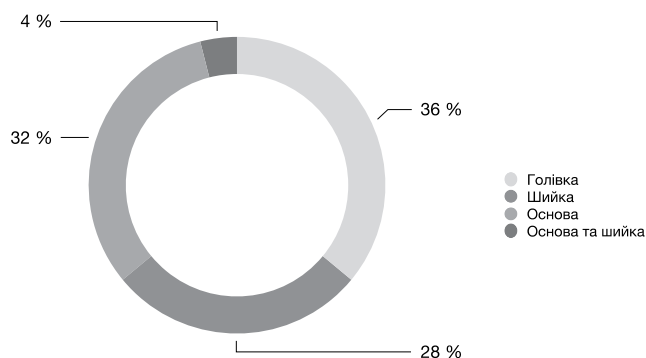


Рис. 3. Розподіл переломів виросткових відростків нижньої щелепи за локалізацією

Діагностика включала обов'язкове рентгенологічне дослідження. Лише комп'ютерну томографію (КТ) проведено 16 (64%) хворим, ортопантомографію (ОПТГ) – 5 (20%) дітям, оглядову рентгенографію черепа в прямій проекції носо-лобової укладки (ППЧНЛ) – 1 (4%), ОПТГ з ППЧНЛ – 2 (8%), ОПТГ з ППЧНЛ та КТ – 1 (4%) дитині. Рентгенологічні знімки черепа виконано тільки за місцем первинного звернення – на догоспітальному етапі (рис. 2). У 3 (12%) дітей при первинних зверненнях не діагностовано переломів ВВНЩ за результатами ППЧНЛ та в 1 (4%) дитини при ОПТГ.

Однобічні переломи зафіксовано у 84% (n=21) випадках, а двобічні – у 16% (n=4) дітей, серед яких зі зміщенням були у 92% (n=23) випадках.

Переломи ВВНЩ у ділянці голівки діагностовано у 36% (n=9), основи – у 32% (n=8), шийки – у 28% (n=7), а поєднання основи та шийки – у 4% (n=1) випадках (рис. 3).

Установлено, що частіше переломи ВВНЩ спостерігалися у віковій групі дітей від 7 до 12 років та становило більше половини випадків. Це можна пояснити розвитком черепно-щелепо-лицьової ділянки дитини, підвищенням фізичної активності, зміненим прикусом, наявністю зон росту і контрфорси, що формуються. Водночас у віковій групі до 6 років включно кількість переломів ВВНЩ становила 28%, що співпадає з іншими авторами [5]. Цей факт пояснюється еластичністю кісткової тканини та віковими особливостями будови окістя, а також тим фактом, що діти цього віку перебувають під більш пильним наглядом батьків. Вікова група від 13–17 років становила 20%.

Діагностичний протокол травматичних пошкоджень нижньої щелепи в дітей передбачає обов'язкове рентгенологічне дослідження. З огляду на особливості анатомічної будови лицевого черепа та складності клінічного обстеження дітей, для розпізнання травматичного ушкодження кісток використовують рентгенографію в різних проекціях. Зокрема, при переломах ВВНЩ застосовують дослідження ППЧНЛ і НЩ у бічній проекції з обох боків, ОПТГ, КТ та магнітно-резонансну томографію.

Усім пацієнтам, які були під нашим спостереженням, проведено рентгенологічне обстеження: КТ, ОПТГ, ППЧНЛ.

ППЧНЛ виконано 1 (4%) пацієнтові – при переломі ВВНЩ у проекції його основи. Знімки в цій проекції дають змогу оцінити безперервність контурів НЩ, а також існування значного зміщення фрагмента при переломах у ділянці відростків. Але накладення шийного відділу хребта на підборіддя, вилучної дуги в ділянці вирізки та ВВНЩ не дає змоги проаналізувати ступінь зміщення фрагментів, а інколи й неможливо виявити порушення цілісності кісткової тканини. У разі використання цієї укладки можна відповісти на одне питання: чи є перелом? При переломах ВВНЩ без зміщення таке дослідження було неінформативним, що потребувало проведення додаткових методів обстеження (ОПТГ, КТ).

ОПТГ виконано 5 (20%) дітям, серед яких 3 (12%) дитини були віком до 6 років включно з різними переломами ВВНЩ і, за протоколами, не потребували оперативного втручання. Двоє (8%) дітей були віком 16 і 17 років із переломами ВВНЩ у ділянці основи

без зміщення. Цього виду рентгенологічного дослідження було достатньо для встановлення діагнозу та проведення іммобілізації НЩ.

Однак на ОПТГ формується площинне сумаційне зображення, що обмежує діагностування кісткової тканини, ділянка виросткових відростків формується в невідповідній для аналізу проекції, а саме, косій, а не боковій. Це дає змогу виявити порушення їхньої цілісності тільки при втраті висоти і значному зміщенні фрагментів, провести порівняльний аналіз з обох боків гілки нижньої. До недоліків методу слід віднести неоднаковий ступінь збільшення зображення в центральних і бічних відділах щелеп, а також дає рентгенологічне викривлення анатомічних структур. Серед складнощів виконання цієї рентгенографії є неможливість контролювати положення аплікатора рентгенологічної трубки в порожнині рота. Також є вікові обмеження для проведення такого дослідження, зокрема, дітям до 6 років включно не рекомендовано проводити ОПТГ.

Найбільш інформативним на сьогодні є КТ, яке виконано 16 (64%) пацієнтам при переломах ВВНЩ з різною локалізацією. Воно в повному обсязі дає уявлення про структуру кісток, наявність порушення її цілісності, ступінь зміщення фрагментів кісткової тканини в різних площинах, а також дозволяє діагностувати такий складний вид перелому, як інтракапсулярний. Під час обстеження пацієнтів з інтракапсулярними та переломами ВВНЩ без зміщення (28%) визначено, що звичайна КТ дає змогу встановити діагноз лише в тому разі, якщо крок сканування близький до мінімального (1 мм). У тих випадках, коли сканування на КТ проведено з великим кроком 2–3 мм, було дуже складно діагностувати вказані вище переломи, навіть за наявності клінічних ознак. Це пояснюється тим, що розміри досліджуваних ділянок щелепи, та й самої щелепи в дітей, значно менші, ніж у дорослого, і датчик сканера, при великому «кроці», просто пропускав зміни в кістці, які спостерігаються при інтракапсулярних і субперіостальних переломах за типом «зеленої гілки».

Спіральна 3D-КТ дає змогу не тільки виявити наявність самого перелому, ступінь просторового зміщення малого фрагмента, його співвідношення із суглобовою ямкою і гілкою, але й діагностувати інтракапсулярні переломи.

Застосування спіральної КТ при травмі НЩ дозволяє дослідити ділянку ВВНЩ у 3 площинах та виконати мультипланарну реконструкцію комп'ютерного зображення. Ці можливості допомагають хірургові визначити тактику лікувальних заходів,

спланувати індивідуальний хірургічний протокол, забезпечити контроль найближчих і віддалених результатів лікування.

Однак у дітей молодшої вікової групи до 5 років таке дослідження можна проводити в більшості випадків при анестезіологічному супроводі, що обмежує свободу використання КТ.

ОПТГ з ППЧНЛ виконано у 2 (8%) випадках. У 2 дітей віком 4 та 12 років, яким проведено рентгенологічні дослідження черепа в прямій проекції, не діагностовано порушення цілісності кісткових структур за рахунок накладання кісткових структур і зміщення фрагментів у медіадистальному напрямку, тому проведено ОПТГ, на якому візуалізовано лінію порушення цілісності кісткової тканини в ділянці основи та шийки ВВНЩ.

ОПТГ з ППЧНЛ та КТ проведено 1 (4%) дитині віком 6 років. Це пов'язано з психоемоційним станом дитини під час огляду, і отримати «класичні» рентгенологічні знімки гарної якості не було можливості, тому під анестезіологічним супроводом проведено КТ, на якому діагностовано перелом ВВНЩ у ділянці шийки.

Висновки

Стандартні рентгенологічні методи дослідження НЩ дають обмежену інформацію про зміщення уламків, але залишається невизначеним їх просторове розташування. ОПТГ дає змогу порівняти кісткові елементи суглоба з двох боків, але водночас не вирішує питання про взаєморозташування та ступінь зміщення фрагментів при переломі ВВНЩ. Єдиним методом, який дає можливість одержати максимальну інформацію про різні ушкодження в кісткових структурах суглоба, є КТ і спіральна 3D-КТ. Остання, своєю чергою, допомагає деталізувати будь-які зміни в кісткових елементах ВВНЩ для встановлення діагнозу, вибору та планування індивідуальної лікувальної тактики, що скорочує тривалість операції та перебування дитини під наркозом. Цей метод дає змогу інформативно забезпечувати контроль результатів лікування дітей з переломами ВВНЩ.

Автори інформують про відсутність конфлікту інтересів.

References/Література

1. Cazzolla A, Montaruli G, Testa N, Favia G, Lacaita M, Lo Muzio L, Ciavarella D. (2018). Non-surgical Treatment of Condylar Fracture in an 11-Year-Old Patient: a Case Report. J Oral Maxillofac Res. 29; 9 (2): e5.
2. Elarabi M, Bataineh A. (2018). Changing pattern and etiology of maxillofacial fractures during the civil uprising in Western Libya. Med Oral Patol Oral Cir Bucal. 1; 23 (2): 248–255.

Оригінальні дослідження. Щелепо-лицьова хірургія

- Kannari L, Marttila E, Toivari M, Thorén H, Snäll J. (2020). Paediatric mandibular fracture-a diagnostic challenge? *Int J Oral Maxillofac Surg.* 49 (11): 1439–1444.
- McGoldrick D, Parmar P, Williams R, Monaghan A, McMillan K. (2019). Management of Pediatric Condyle Fractures. *J Craniofac Surg.* 30 (7): 2045–2047.
- Mukhopadhyay S. (2018). A retrospective study of mandibular fractures in children. *J Korean Assoc Oral Maxillofac Surg.* 44 (6): 269–274.
- Nezam S, Kumar A, Shukla JN, Khan SA. (2018). Management of mandibular fracture in pediatric patient. *Natl J Maxillofac Surg.* 9 (1): 106–109.
- Rozeboom A, Dubois L, Bos R. (2017). Closed treatment of unilateral mandibular condyle fractures in adults: a systematic review. *Int J Oral Maxillofac Surg.* 46: 456–464.
- Stähli C, Eliades T, Papageorgiou S. (2021). Functional appliance treatment for mandibular fractures: A systematic review with meta-analyses. *J Oral Rehabil.* 48 (8): 945–954.
- Vanpoecke J, Dubron K, Politis C. (2020). Condylar Fractures: An Argument for Conservative Treatment. *Cranio-maxillofac Trauma Reconstr.* 13 (1): 23–31.

Відомості про авторів:

Єгоров Ростислав Ігорович – к.мед.н., доц., доц. каф. хірургічної стоматології та щелепно-лицьової хірургії дитячого віку НМУ імені О. О. Богомольця. Адреса: м. Київ, Бульвар Шевченка, 13; тел. +38 (044) 234–40–62. <https://orcid.org/0000-0003-4705-7576>.

Єфименко Владислав Петрович – к.мед.н., доц., доц. каф. хірургічної стоматології та щелепно-лицьової хірургії дитячого віку НМУ імені О. О. Богомольця. Адреса: м. Київ, Бульвар Шевченка, 13; тел. <https://orcid.org/0000-0001-9926-8901>.

Стаття надійшла до редакції 30.05.2022 р., прийнята до друку 20.09.2022 р.