

В.Г. Фомін¹, І.В. Ксьонз², Є.М. Гриценко², Є.В. Пилипюк²

Пластика вушних раковин при недорозвиненні протизавитка в дітей

¹КП «Дитяча міська клінічна лікарня Полтавської міської ради», Україна

²Полтавський державний медичний університет, Україна

Paediatric Surgery(Ukraine).2023.1(78):30-34; doi 10.15574/PS.2023.78.30

For citation: Fomin VG, Ksonz IV, Grytsenko IeM, Pylypiuk YV. (2023). Otoplasty with underdevelopment of the antihelix in children. Paediatric Surgery (Ukraine). 1(78):30-34. doi: 10.15574/PS.2023.78.30.

Мета – розробити спосіб отоластики в дітей з недорозвиненням протизавитка вушної раковини.

Матеріали та методи. Отоластику власним способом при недорозвиненні протизавитка виконано 47 дітям (30 дівчаткам і 17 хлопчикам) віком від 6 до 16 років. Усі пацієнти мали двобічну деформацію. Термін післяопераційного спостереження становив до 5 років.

Результати. Отоластика в дітей з недорозвиненням протизавитка проводилася власним способом, який включав відшарування шкіри по задній та передній поверхні вушної раковини від хряща розчином анестетика, висічення ділянки шкіри у вигляді еліпса по задній поверхні вушної раковини, розтину хряща до охрястя вздовж зовнішнього краю протизавитка та виконання насічок у шаховому порядку на всю товщу хряща з формуванням П-подібними швами протизавитка. Результатом виконаної корекції було виправлення порушень пропорцій, забезпечення симетрії обох вушних раковин. Насамперед усувався надмірний виступ верхньої частини вушної раковини, оскільки деякий виступ середньої та нижньої частин може бути прийнятним. Анфас завиток обох вушних раковин візуалізувався через протизавиток. Був забезпечений рівний і гладкий контур протизавитка по всій його довжині. Завушне заглиблення занадто не зменшене, при непорушеній його формі. Було забезпечене уникання надмірного притискання вушної раковини до голови. Насічки, що виконуються в шаховому порядку, сприяють зменшенню навантаження на шви, попереджають надлишковий натяг вушного хряща та надмірну корекцію під час формування протизавитка.

Висновки. Запропонований спосіб забезпечує мінімальну травматизацію, сприяє формуванню природної форми протизавитка та дає гарний косметичний результат у дітей з відстовбурченою вушною раковиною при недорозвиненому протизавитку.

Дослідження виконано відповідно до принципів Гельсінської декларації. Протокол дослідження ухвалено Локальним етичним комітетом зазначеної в роботі установи. На проведення досліджень отримано інформовану згоду батьків (або їхніх опікунів), дітей.

Автори заявляють про відсутність конфлікту інтересів.

Ключові слова: отоластика, відстовбурчене вухо, недорозвинення протизавитка, діти.

Otoplasty with underdevelopment of the antihelix in children

V.G. Fomin¹, I.V. Ksonz², Ie.M. Grytsenko², Y.V. Pylypiuk²

¹ME «Children's City Clinical Hospital of Poltava City Council», Ukraine

²Poltava State Medical University, Ukraine

Purpose – to develop a method of otoplasty in children with underdevelopment of the antihelix.

Materials and methods. Otoplasty in our own way in case of underdevelopment of the antihelix was performed in 47 children (30 girls and 17 boys) aged from 6 to 16 years. All patients had bilateral deformity. The postoperative follow-up period was to 5 years.

Results. Otoplasty in children with underdevelopment of the antihelix was performed by our own method, which included detachment of the skin on the posterior and anterior surface of the auricle from the cartilage with an anesthetic solution, excision of the skin in the form of

an ellipse on the posterior surface of the auricle, cutting the cartilage to the perichondrium along the outer edge of the antihelix, and making staggered notches on the entire thickness of the cartilage, forming the antihelix with U-shaped sutures. The result of the correction was the correction of proportional disorders, ensuring the symmetry of both ears. First of all, the excessive protrusion of the upper part of the auricle was eliminated, since some protrusion of the middle and lower parts may be acceptable. The full-face helix of both auricles was visualized through an antihelix. An even and smooth contour of the antihelix along its entire length was provided. The nuchal recess was not reduced too much, while its shape was not violated. Excessive pressing of the auricle against the head was avoided. Staggered notches help to reduce the excessive pressure on the suture, prevent tension of the ear cartilage and overcorrection during the formation of the antihelix.

Conclusions. The proposed method provides minimal trauma, promotes the formation of a natural antihelix shape and provides a good cosmetic result in children with protruding ear with underdeveloped antihelix.

The research was carried out in accordance with the principles of the Declaration of Helsinki. The study protocol was approved by the Local Ethical Committee of the institution mentioned in the work. Informed consent was obtained from the parents of the children (or their guardians), children.

No conflict of interests was declared by the authors.

Keywords: otoplasty, protruding ear, underdevelopment of the antihelix, children.

Вступ

Відстовбурчені вушні раковини вважаються найпоширенішою і найлегшою за проявами анатомічних змін вродженою деформацією вушної раковини. Частота виявлення цієї патології серед населення, за даними різних авторів, становить 5–13,5%. Хоча ця деформація не має фізіологічних наслідків, через соціальну значущість вона часто потребує хірургічної корекції. Пацієнти з відстовбурченими вухами більш схильні до розвитку психосоціальних проблем, пов'язаних із власним зовнішнім виглядом, у тому числі до психологічного стресу, емоційних травм і відхилень у поведінці [1,4,5].

Цей естетичний дефект насправді включає цілу групу деформацій, які мають такий загальний зовнішній прояв, як відстовбурчене вухо. Це може бути наслідком класичної недорозвиненості або відсутності протизавитків, надлишкового виступу вушної раковини або їхнього поєднання. Така деформація може посилюватися наявністю закрученої або відстовбурченої мочки вуха.

У 90,3% випадків вуха, що стирчать, обумовлені недорозвиненням протизавитка та його ніжки. Ступінь недорозвинення протизавитка варіює від повної його відсутності, коли відстовбурчена вся вушна раковина, до часткового недорозвинення, коли надмірно виступає лише верхній полюс вуха [7].

Головною метою естетичної отопластики є результат, при якому всі кориговані параметри вушної раковини або відповідають усім естетичним канонам, або максимально наближені до таких.

За даними G. La Trenta та співавт., під час корекції вух, що стирчать, слід пам'ятати про три анатомічні цілі хірургічного втручання: створення гладкої, округлої та чітко визначеної антиспіральної складки; раковинний кут 90 градусів; зменшення раковини або зменшення конхомастоїдального кута [2].

Із розвитком технік отопластики виділилися два напрями. У першому, згідно з Дж. Мустарда, для формування протизавитків використовують шви. Друга група операцій означає хірургічні втручання на хрящі шляхом розрізів, дермабразії або рифлення. Більшість сучасних методик є поєднанням цих двох підходів, використовуючи шви для фіксації остаточного положення протизавитка, але додаючи методи видозміни хряща для зниження ризику повторного відстовбурчення [6].

Багато описаних операцій з відтворення недорозвиненого протизавитка свідчать про відсутність повного задоволення кожною з них.

Мета дослідження – розробити спосіб отопластики при недорозвиненні протизавитка в дітей.

Матеріали та методи дослідження

Отопластику власним способом при недорозвиненні протизавитка виконано 47 дітям (30 дівчаткам і 17 хлопчикам) віком від 6 до 16 років.

Усі пацієнти мали двобічну деформацію. Дітям віком до 12 років оперативне втручання проведено під загальною анестезією в поєднанні з місцевою інфільтрацією розчином анестетика, дітям старшого віку – під місцевою анестезією.

Термін післяопераційного спостереження становив до 5 років.

Дослідження виконано відповідно до принципів Гельсінської декларації. Протокол дослідження ухвалено Локальним етичним комітетом зазначеної в роботі установи. На проведення досліджень отримано інформовану згоду батьків (або опікунів), дітей.

Результати дослідження

Розроблений спосіб отопластики при недорозвиненні протизавитка полягає в такому.

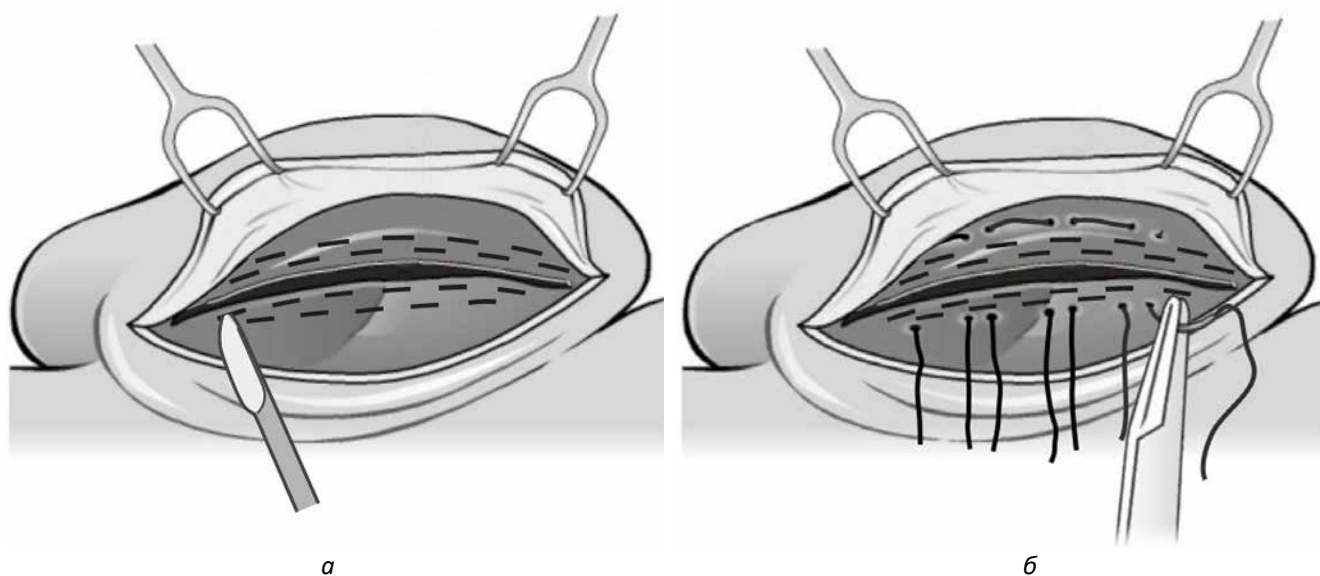


Рис. 1. Схематичне зображення етапів отоластики при недорозвиненні протизавитка: а – висічення ділянки шкіри у вигляді еліпса, розтин хряща та виконання насічок у шаховому порядку; б – накладення П-подібних швів

Під загальним знеболюванням проводили відшарування шкіри по задній та передній поверхні вушної раковини від хряща розчином анестетика. По задній поверхні вушної раковини висікали ділянку шкіри у вигляді еліпса з верхньою межею на рівні роздвоєння протизавитка, з нижньою – на рівні протикозелка. Проводили розтин хряща до охрястя вздовж зовнішнього краю протизавитка, верхня межа – вище роздвоєння на 0,5 см, нижня межа – на рівні протикозелка. Уздовж протизавитка, що формується, наносили насічки на всю товщу хряща, до-

вжиною до 0,3 см у шаховому порядку (рис. 1а). П-подібними швами синтетичною ниткою формували протизавиток (рис. 1б). За наявності великої чаші вушної раковини виконували резекцію останньої. На шкіру накладали неперервний шов ниткою, що розсмоктується. На сформований протизавиток і чашу вушної раковини по зовнішній поверхні накладали ватний тампон, змочений антисептиком.

Запропонований спосіб відповідав основним вимогам до отоластики, які сформулював у 1968 р. А. McDowell [3]. Результатом виконаної корекції




Рис. 2. Дитина С., віком 7 років. Передопераційний вид: а – спереду; б – збоку правого вуха; в – збоку лівого вуха

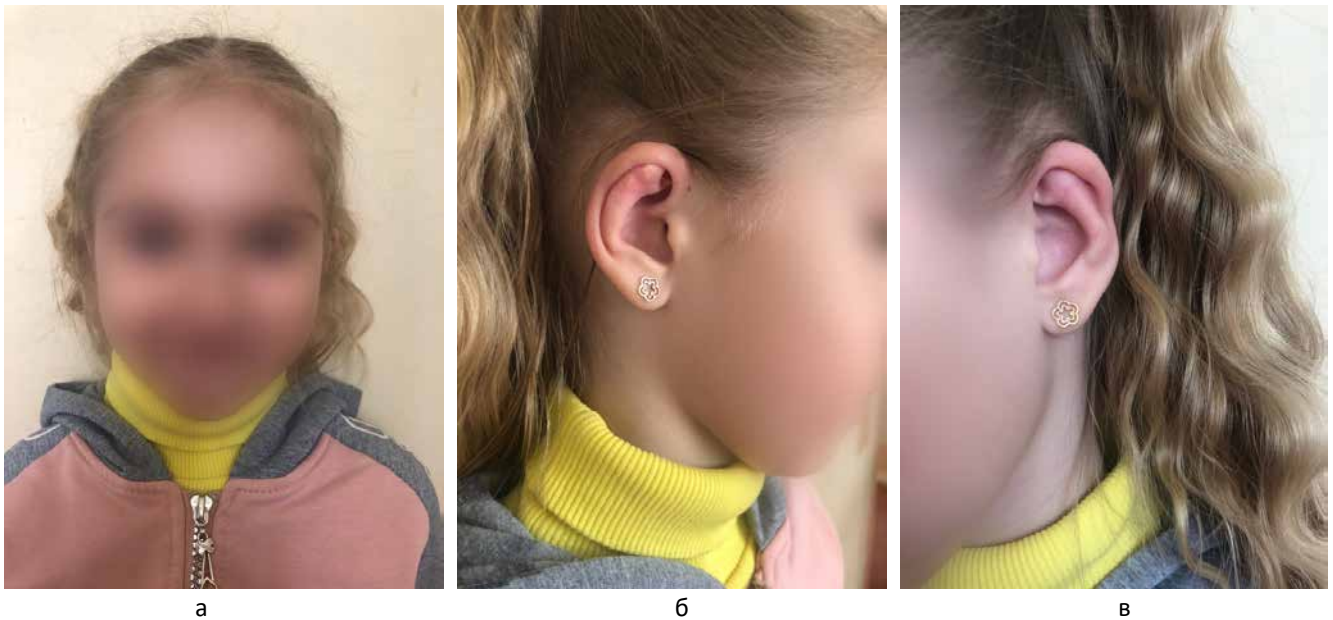


Рис. 3. Дитина С., віком 7 років. Післяопераційний вигляд: а – спереду; б – збоку правого вуха; в – збоку лівого вуха

було виправлення порушень пропорцій, забезпечення симетрії обох вушних раковин. Насамперед усувався надмірний виступ верхньої частини вушної раковини, оскільки деякий виступ середньої та нижньої частин може бути прийнятним. Анфас завиток обох вушних раковин візуалізувався через протизавиток. Був забезпечений рівний і гладкий контур протизавитка по всій його довжині. Завушне заглиблення занадто не зменшене при непорушеній його формі. Було забезпечене уникнення надмірного притискання вушної раковини до голови.

Тривалість операції для кожного вуха становила 30–40 хв. У всіх випадках ускладнень післяопераційного періоду у вигляді гематом, нагноєння, викривлення слухового проходу, гіпертрофічних або келоїдних рубців, порушень васкуляризації та іннервації не спостерігалось. Діти та їхні батьки висловлювали задоволення отриманим косметичним результатом. Випадків рецидиву не було.

На рисунку 2 показаний зовнішній вигляд дитини до корекції, на рисунку 3 – після оперативного втручання.

Обговорення

Вухо – це частина людського тіла, яка або акцентує на собі надмірну увагу оточуючих, або повністю випадає з поля зору. Причому в першому випадку це відбувається через дефект цієї частини тіла, а в другому – вушна раковина відповідає всім естетичним канонам. В ідеалі зовнішнє вухо має настільки гармонійно поєднуватися не тільки з головою, але і з усім тілом власника, щоб бути в очах того, хто дивиться, якомога менш помітним.

Відстовбурчені вуха можуть призводити до психологічних проблем, особливо в дітей, ставати приводом для глузування в дітей шкільного віку, формувати хронічні розлади, пов'язані з психологічним розвитком і формуванням характеру. Досить цікаво, що проста проблема зовнішності так сильно виділяється в суспільстві, сприймається як проблема, позначається як прізвисько та використовується як найяскравіша риса для опису людини. Отже, проблема корекції відстовбурчених вух є актуальною, оскільки вони викликають значно більше психологічних проблем, ніж пов'язані з ними проблеми зовнішності [6].

Протягом багатьох років були описані різні техніки для корекції відстовбурчених вух, які традиційно поділяються на техніки з висіченням частини хряща та техніки зі збереженням хряща. Корекція, досягнута за допомогою методів із висіченням частини хряща, є більш постійною, але вважається, що вони більш схильні до післяопераційної деформації через гострі краї, які утворюються під час розсічення хряща. Основна перевага отопластики зі збереженням хряща полягає в тому, що вона менш схильна до ускладнень і має менший ризик післяопераційних деформацій, хоча і підвищує ризик рецидиву [4].

Розроблений спосіб корекції вушних раковин із недорозвиненим протизавитком спрямований на формування складки протизавитка шляхом накладання постійних стягуючих швів на вушний хрящ із внутрішнього боку з використанням методики послаблення хряща. Насічки, що виконуються в шаховому порядку, сприяють зменшенню навантаження на шви, попереджають надлишковий натяг вушного хряща та надмірну корекцію при формуванні протизавитка.

Оригінальні дослідження. Пластична хірургія

Висновки

Запропонований спосіб забезпечує мінімальну травматизацію, сприяє формуванню природної форми протизавитка та дає гарний косметичний результат у дітей з відстовбурченою вушною раковиною при недорозвиненому протизавитку.

Автори заявляють про відсутність конфлікту інтересів.

References/Література

1. Ali K, Meaike JD, Maricevich RS, Olshinka A. (2017, Aug). The Protruding Ear: Cosmetic and Reconstruction. *Semin Plast Surg*. 31 (3): 152–160.

Відомості про авторів:

Фомін Володимир Георгійович – асистент каф. хірургії №2 Полтавського ДМУ, лікар-хірург дитячий дитячого хірургічного відділення КП «Дитяча міська клінічна лікарня Полтавської міської ради». Адреса: м. Полтава, вул. О. Бідного, 2; тел./факс +38 (0532) 68–96–71.

Ксьонз Ігор Володимирович – д.мед.н., проф. каф. хірургії №2 Полтавського ДМУ. Адреса: м. Полтава, вул. О. Бідного, 2; тел./факс +38 (0532) 68–96–71. <https://orcid.org/0000-0002-7703-1759>.

Гриценко Євген Миколайович – к.мед.н., доц. каф. хірургії №2 Полтавського ДМУ. Адреса: м. Полтава, вул. О. Бідного, 2; тел./факс +38 (0532) 68–96–71. <https://orcid.org/0000-0003-3173-3859>.

Пилипюк Євген Вікторович – асистент каф. хірургії №2 Полтавського ДМУ. Адреса: м. Полтава, вул. О. Бідного, 2; тел./факс +38 (0532) 68–96–71. <https://orcid.org/0000-0002-2338-8103>.

Стаття надійшла до редакції 18.12.2022 р., прийнята до друку 14.03.2023 р.

2. La Trenta G. Otoplasty. (1994). In: Rees TD, LaTrenta GS, eds. *Aesthetic Plastic Surgery*. 2nd ed. Philadelphia, Pa.: Saunders: 891–921.
3. McDowell AJ. (1968). Goals in otoplasty for protruding ears. *Plast Reconstr Surg*. 41: 17–27.
4. Mogl AG, Palackic A, Cambiaso–Daniel J, Duggan RP, Vappiani M, Giraudi C, Raposio E, Bertossi D, Gualdi A. (2022, Jun 15). Conchal Excision Techniques in Otoplasty: A Literature Review. *Plast Reconstr Surg Glob Open*. 10 (6): e4381.
5. Nassimizadeh A, Nassimizadeh M, Grace LP. (2019). Auricular prominence and otoplasty – An overview. *Journal of ent masterclass*. 12 (1): 71–74.
6. Okumus A. (2020). Importance and necessity of surgical combinations in the correction of prominent ears for natural and long-lasting results. *Turkish Journal of Plast Surg*. 28 (1): 33–37.
7. Schneider AL, Sidle DM. (2018, Feb). Cosmetic Otoplasty. *Facial Plast Surg Clin North Am*. 26 (1): 19–29.