

УДК 616.26:616.8-009.11-031.3]-018.8-089.844-085.847-053.3

О.М. Ленів<sup>1</sup>, А.А. Переяслов<sup>2</sup>, Р.Я. Ковальський<sup>1</sup>, Л.Ю. Гижа<sup>2</sup>, О.М. Никифорук<sup>2</sup>, Р.І. Дац<sup>2</sup>

# Перший досвід імплантації стимулятора діафрагмального нерва в немовляти з білатеральним парезом діафрагми

<sup>1</sup>КНП ЛОР Львівська обласна дитяча клінічна лікарня «ОХМАТДИТ», Україна  
<sup>2</sup>Львівський національний медичний університет імені Данила Галицького, Україна

Paediatric Surgery(Ukraine).2023.1(78):127-130; doi 10.15574/PS.2023.78.127

**For citation:** Leniv OM, Pereyaslov AA, Kovalsky RY, Hyzha LY, Nykyforuk OM, Dats RI. (2023). First experience of implantation of diaphragm pacemakers in infant with bilateral diaphragmatic paralysis. Paediatric Surgery (Ukraine). 1(78): 127-130. doi: 10.15574/PS.2023.78.127.

Ушкодження діафрагмального нерва є нечастим, проте добре відомим ускладненням пологової травми, яке спричинюється травмуванням плечового сплетення. Найчастіше виявляють однобічний парез купола діафрагми, а білатеральні ушкодження – рідше. Параліч діафрагми зумовлює розвиток тяжких респіраторних розладів, що потребує тривалої інтенсивної терапії, часто з використанням штучної вентиляції легень. Хоча існує вірогідність самостійного відновлення функції діафрагми, проте це потребує тривалої респіраторної підтримки. Загальноприйнятих протоколів лікування немовлят з парезом/паралічем діафрагми немає. Основним методом хірургічного лікування в цих пацієнтів вважається плікація діафрагми, переважно в дітей з однобічним ураженням, проте вона не у всіх пацієнтів приводить до позитивного ефекту.

**Метою** роботи було представити нову можливість у лікуванні немовлят з білатеральним паралічем діафрагми.

**Клінічний випадок.** Наведено перший досвід трансторакальної імплантації стимулятора діафрагмального нерва в немовляти з білатеральним паралічем діафрагми.

Новонароджений госпіталізований із синдромом дихальних розладів. Під час рентгенологічного дослідження виявлено парез обох куполів діафрагми. Упродовж 7 місяців потребував штучної вентиляції легень, оскільки спроби перевести дитину на самостійне дихання зумовлювали падіння сатурації. Для відновлення самостійного дихання, під контролем торакоскопії, імплантовано стимулятор діафрагмального нерва спочатку справа, а потім зліва. За результатами електронейроміографії та ультрасонографії підтверджено ефективність лікування після імплантації стимулятора діафрагмального нерва.

**Висновки.** Імплантація стимулятора діафрагмального нерва може бути методом лікування новонароджених із білатеральним паралічем діафрагми.

Дослідження виконано відповідно до принципів Гельсінської декларації. На проведення досліджень отримано інформовану згоду батьків дитини.

Автори заявляють про відсутність конфлікту інтересів.

**Ключові слова:** новонароджений, білатеральний параліч діафрагми, лікування.

## First experience of implantation of diaphragm pacemakers in infant with bilateral diaphragmatic paralysis

O.M. Leniv<sup>1</sup>, A.A. Pereyaslov<sup>2</sup>, R.Y. Kovalsky<sup>1</sup>, L.Y. Hyzha<sup>2</sup>, O.M. Nykyforuk<sup>2</sup>, R.I. Dats<sup>2</sup>

<sup>1</sup>CNE of LRC Lviv Regional Children's Clinical Hospital «OKHMATDYT», Ukraine

<sup>2</sup>Danylo Halytsky Lviv National Medical University, Ukraine

Phrenic nerve injury is not frequent, but well recognized complication of birth trauma caused by brachial plexus injury. Diaphragmatic paresis is usually unilateral, and cases of bilateral damage are rare. Diaphragmatic paralysis led to development of severe respiratory disorders, which required the prolonged intensive care, often with the applying of mechanical ventilation. Although is it possible the spontaneous restoration the function of the diaphragm, this requires the long-term of respiratory support. The general accepted guidelines of the treat-

## Клінічний випадок

ment of infants with paresis/paralysis of diaphragm is absent. Diaphragmatic plication considered as the main surgical method of treatment. By that, diaphragmatic plication not always had a positive effect.

The aim of the study was to present new possibility in the treatment of infants with bilateral diaphragmatic paralysis.

**Clinical case.** We presented the first experience of transthoracic implantation of diaphragm pacemaker in infant with bilateral diaphragmatic paralysis.

The newborn was hospitalized with the respiratory disorders' syndrome. The paresis of both hemidiaphragms was revealed on chest X-ray. For 7 months child required the mechanical ventilation, due to unsuccessful attempts to transfer the child to spontaneous breathing caused the decrease of saturation. With the aim to restore spontaneous breathing, the implantation of diaphragm pacemaker, under the thoracoscopic control, was performed initially at the right side and next at the left side. The effectiveness of the treatment was confirmed by the electroneuromyography and ultrasonography.

**Conclusions.** Implantation of the diaphragmatic pacemaker may be the method of treatment in infants with bilateral diaphragmatic paralysis. The research was carried out in accordance with the principles of the Helsinki Declaration. The informed consent of the patient was obtained for conducting the studies.

No conflict of interests was declared by the authors.

**Keywords:** newborn, bilateral diaphragmatic paralysis, treatment.

## Вступ

Ушкодження діафрагмального нерва є нечастим, проте добре відомим ускладненням пологової травми, яке спричинюється травмуванням плечового сплетіння [14,16]. Найчастіше виявляють однобічний парез правого купола діафрагми [9], а білатеральні ушкодження трапляються рідше [1,4]. Діафрагмальний нерв – єдиний, який забезпечує рухову активність діафрагми, а його ушкодження може зумовити розвиток паралічу або парезу діафрагми, що призводить до зниження вентиляційної здатності, дихальної недостатності, а також до необхідності в тривалій штучній вентиляції легень, особливо при білатеральному ушкодженні [1,11,12]. Лікування цих немовлят передбачає тривалу респіраторну підтримку, медикаментозне лікування та хірургічну плікацію діафрагми, найчастіше в разі однобічного ураження [14,15]. Слід зазначити, що можливе і спонтанне відновлення функції діафрагми [5,7,8], проте це потребує тривалої респіраторної підтримки.

Наводимо клінічний випадок першого застосування в Україні трансторакальної імплантації стимулятора діафрагмального нерва в немовляти з білатеральним паралічем діафрагми.

**Метою** роботи було представити нову можливість у лікуванні немовлят з білатеральним паралічем діафрагми.

## Клінічний випадок

Хлопчик Б., народився 11.09.2020, на 37–38-му тижні гестації, шляхом фізіологічних пологів. Маса тіла при народженні – 2750 г. Діагностовано тяжку асфіксію, зумовлену обвиттям пуповини, із розвитком синдрому дихальних розладів. Одразу після народження дитину переведено до реанімаційного

відділення новонароджених КНП ЛОР Львівської обласної дитячої клінічної лікарні «ОХМАТДИТ».

На момент госпіталізації стан дитини був тяжкий, зумовлений дихальними розладами, дихання парадоксальне. Проведено інтубацію трахеї, і дитину переведено на штучну вентиляцію легень у режимі допоміжної вентиляції з параметрами FiO<sub>2</sub> – 40%, PEEP (позитивний тиск при закінченні видиху – positive end-expiratory pressure) – 15 мм водного стовпчика, частота дихання – 30/хв.

Проведено рентгенологічне обстеження (12.09.2020): правий купол діафрагми на рівні III ребра, а лівий – на рівні V ребра; асинхронні рухи діафрагми.

Дитині призначено симптоматичне лікування: цереброкурін – по 2 мг 1 раз на 2 доби, левокарнітин – 1 мл (200 мг) на добу, бендазол – 1 мг на добу.

Встановлено діагноз «Синдром Кофферата – травма плечового сплетення спинного мозку на рівні III–IV шийних хребців».

Дитина потребувала постійної респіраторної підтримки. Спроби перевести дитину на спонтанне дихання призводили до падіння сатурації.

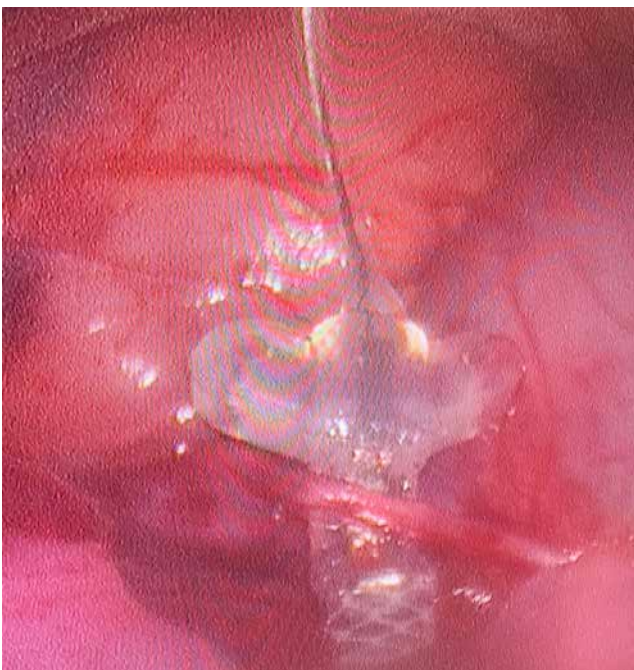
Виконано магнітно-резонансну томографію (30.10.2020): випрямлений шийний лордоз; тіла шийних хребців звичайної конфігурації зі збереженим кірковим шаром.

У зв'язку з тривалою штучною вентиляцією 11.11.2020 проведено трахеостомію, протягом наступних 7 місяців вентиляцію продовжено через трахеостому.

Проведено електроміографію (27.05.2021): за результатами дослідження діафрагмального нерва М-відповідь нестабільна, різко зменшеної амплітуди справа; ішемічна шийна мієлопатія і часткове ураження діафрагмальних нервів (більше справа).



**Рис. 1.** Стимулятор діафрагмального нерва Diaphragm Pacemaker (Avery Biomedical Devices, Inc. США)



**Рис. 2.** Торакоскопія. Встановлення стимулятора

Враховуючи білатеральний характер ураження, неможливість самостійного дихання та ушкодження діафрагмальних нервів, вирішено не проводити плікацію діафрагми, а встановити стимулятор діафрагмального нерва Diaphragm Pacemaker (Avery Biomedical Devices, Inc. США) (рис. 1).

20.06.2021 під торакоскопічним контролем виділено правий діафрагмальний нерв, до якого фіксований стимулятор (рис. 2).

Виконано контрольну електронеуроміографію (26.06.2021): зростання амплітуди М-відповіді справа; під час роботи стимулятора – збільшення амплітуди відповіді.

14.07.2021 проведено імплантацію стимулятора зліва.

У дитини відновилося самостійне дихання без потреби в респіраторній підтримці. Виписана в задовільному стані на амбулаторне лікування 18.07.2021.

За даними електронеуроміографії (09.08.2021) виявлено позитивну динаміку з обох боків.

Проведено контрольну ультрасонографію (07.10.2021): під час огляду діафрагми в «М-режимі» відмічено синхронні рухи діафрагми з рухами грудної клітки.

На даний час дитина дихає самостійно, не потребує респіраторної підтримки, фізично активна.

### Обговорення та висновки

Параліч діафрагми, якщо він не зумовлений наявністю діафрагмальної грижі, спричиняється в переважній більшості новонароджених дітей пологовою травмою плечового сплетення на рівні 3–5-го шийного хребця [14,16]. Частота перинатального паралічу діафрагми становить 1 випадок на 15000–30000 живих новонароджених із летальністю в межах 10–15% [17].

Діафрагма є важливим інспіраторним м'язом у новонароджених, особливо в передчасно народжених, і разом із міжреберними м'язами створює ту силу, що забезпечує нормальне дихання дитини. Відповідно при парезі одного або двох куполів діафрагми міжреберні м'язи повинні виконувати подвійну функцію. У новонароджених є відносно невелика кількість у дихальних м'язах волокон, стійких до втоми I типу (fatigue-resistant type I), що зумовлює їх обмежену витривалість [1,10]. Крім того, новонароджений проводить більше часу на спині, що особливо ускладнює дихання при парезі або паралічі діафрагми, а міжреберні м'язи, які належать до постуральних м'язів, під час сну пригнічуються, що обмежує їхню можливість компенсувати функцію діафрагми, при її парезі/паралічі [6,10]. Усе це зумовлює розвиток тяжких дихальних розладів у новонародженого при парезі/паралічі діафрагми.

Протоколів лікування новонароджених із тривалим респіраторним дистресс-синдромом, зумовленого паралічем діафрагми, немає [3]. Первинне лікування новонароджених із парезом/паралічем діафрагми полягає в респіраторній підтримці – оксигенація через маску, переважно при односторонньому ураженні, або штучна вентиляція легенів при тяжких респіраторних розладах, симптоматичній медикаментозній терапії та хірургічній корекції – плікація діафрагми [3,14,15].

Основним методом хірургічного лікування дітей з паралічем діафрагми незалежно від генезу ураження вважається плікація діафрагми [2,5,14,15]. Проте плікація діафрагми, зокрема в новонароджених із білатеральним ураженням, часто не поліпшує рес-

## Клінічний випадок

піраторної функції і потребує продовження штучної вентиляції легень [18].

У 1976 р. L.L. Radecki і L.A. Tomatis повідомили про використання стимулятора діафрагмального нерва в новонародженого з білатеральним парезом діафрагми [13]. Автори відмітили поліпшення респіраторної функції після встановлення стимулятора, проте дитина померла у віці 11,5 місяця від сепсису, спричиненого бронхопневмонією [13]. У нашому випадку дитина відновила фізичну активність і не потребує респіраторної підтримки упродовж 18 місяців після імплантації стимулятора.

Імплантація стимулятора діафрагмального нерва може бути методом лікування новонароджених із білатеральним паралічем діафрагми.

*Автори заявляють про відсутність конфлікту інтересів.*

### References/Література

1. Aldrich TK, Herman JH, Rochester DF. (1980). Bilateral diaphragmatic paralysis in the newborn infant. *J Pediatr*. 97 (6): 988–991. doi: 10.1016/s0022-3476(80)80442-2.
2. Bhaskar P, Lone RA, Sallehuddin A et al. (2016). Bilateral diaphragmatic palsy after congenital heart surgery: management options. *Cardiol Young*. 26 (5): 927–930. doi: 10.1017/S1047951115001559.
3. Bowerson M, Nelson VS, Yang LJ. (2010). Diaphragmatic paralysis associated with neonatal brachial plexus palsy. *Pediatr Neurol*. 42 (3): 234–236. doi: 10.1016/j.pediatrneurol.2009.11.005.
4. Commare MC, Kurstjens SP, Barois A. (1994). Diaphragmatic paralysis in children: a review of 11 cases. *Pediatr Pulmonol*. 18 (3): 187–193. doi: 10.1002/ppul.1950180311.
5. Dagan O, Nimri R, Katz Y et al. (2006). Bilateral diaphragm paralysis following cardiac surgery in children: 10-years' experience. *Intensive Care Med*. 32 (8): 1222–1226. doi: 10.1007/s00134-006-0207-5.
6. Gibson GJ. (1989). Diaphragmatic paresis: pathophysiology, clinical features, and investigation. *Thorax*. 44 (11): 960–970. doi: 10.1136/thx.44.11.960.
7. Hoeksma AF, ter Steeg AM, Nelissen RGHH et al. (2004). Neurological recovery in obstetric brachial plexus injuries: an historical cohort study. *Dev Med Child Neurol*. 46 (2): 76–83. doi: 10.1111/j.1469-8749.2004.tb00455.x.
8. Joho-Arreola AL, Bauersfeld U, Stauffer UG et al. (2005). Incidence and treatment of diaphragmatic paralysis after cardiac surgery in children. *Eur J Cardiothorac Surg*. 27 (1): 53–57. doi: 10.1016/j.ejcts.2004.10.002.
9. Kraaijenga JV, Hutten GJ, de Jongh FH, van Kaam AH. (2015). Diagnosis of hemidiaphragmatic paresis in a preterm infant with transcutaneous electromyography: A case report. *Neonatology*. 108 (1): 38–41. doi: 10.1159/000381207.
10. Muller NL, Bryan AC. (1979). Chest wall mechanics and respiratory muscles in infants. *Pediatr Clin North Am*. 26 (3): 503–516. doi: 10.1016/s0031-3955(16)33745-2.
11. Murty VSSY, Ram KD. (2012). Phrenic nerve palsy: a rare cause of respiratory distress in newborn. *J Pediatr Neurosci*. 7 (3): 225–227. doi: 10.4103/1817-1745.106487.
12. Qureshi A. (2009). Diaphragm paralysis. *Semin Respir Crit Care Med*. 30 (3): 315–320. doi: 10.1055/s-0029-1222445.
13. Radecki LL, Tomatis LA. (1976). Continuous bilateral electrophrenic pacing in an infant with total diaphragmatic paralysis. *J Pediatr*. 88 (6): 969–971. doi: 10.1016/s0022-3476(76)81051-7.
14. Rizeq YK, Many BT, Vacek JC et al. (2020). Diaphragmatic paralysis after phrenic nerve injury in newborns. *Pediatr Surg*. 55 (2): 240–244. doi: 10.1016/j.jpedsurg.2019.10.038.
15. Shimizu M. (2003). Bilateral phrenic-nerve paralysis treated by thoracoscopic diaphragmatic plication in a neonate. *Pediatr Surg Int*. 19 (1–2): 79–81. doi: 10.1007/s00383-002-0737-z.
16. Shiohama T, Fujii K, Hayashi M et al. (2013). Phrenic nerve palsy associated with birth trauma – case reports and a literature review. *Brain Dev*. 35 (4): 363–366. doi: 10.1016/j.braindev.2012.06.002.
17. Stramrood CA, Blok CA, van der Zee DC, Gerards LJ. (2009). Neonatal phrenic nerve injury due to traumatic delivery. *J Perinat Med*. 37 (3): 293–296. doi: 10.1515/JPM.2009.040.
18. Van Smith C, Jacobs JP, Burke RP. (1998). Minimally invasive diaphragm plication in an infant. *Ann Thorac Surg*. 65 (3): 842–844. doi: 10.1016/s0003-4975(98)00008-3.

### Відомості про авторів:

**Ленів Олег Михайлович** – керівник клініки торакальної хірургії, нефрологічної та реконструктивної урології у дітей КНП ЛОР Львівська обласна дитяча клінічна лікарня «ОХМАТДИТ». Адреса: м. Львів, вул. Лисенка, 31.

**Переяслов Андрій Анатолійович** – д.мед.н., проф., проф. каф. дитячої хірургії Львівського НМУ імені Д. Галицького. Адреса: м. Львів, вул. Лисенка, 31. <http://orcid.org/0000-0002-1225-0299>.

**Ковальський Роман Ярославович** – ординатор клініки торакальної хірургії, нефрологічної та реконструктивної урології у дітей КНП ЛОР ЛОДКЛ «ОХМАТДИТ». Адреса: м. Львів, вул. Лисенка, 31.

**Гижя Лілія Юрівна** – к.мед.н., асистент каф. дитячої хірургії Львівського НМУ імені Д. Галицького. Адреса: м. Львів, вул. Лисенка, 31. <https://orcid.org/0000-0003-1916-9108>.

**Никифорук Олеся Мирославівна** – к.мед.н., асистент каф. дитячої хірургії Львівського НМУ імені Д. Галицького. Адреса: м. Львів, вул. Лисенка 31. <https://orcid.org/0000-0003-2967-5653>.

**Дац Роман Ігоревич** – к.мед.н., асистент каф. дитячої хірургії Львівського НМУ імені Д. Галицького. Адреса: м. Львів, вул. Лисенка 31. <https://orcid.org/0000-0001-9628-5458>.

Стаття надійшла до редакції 13.12.2022 р., прийнята до друку 14.03.2023 р.