

УДК 616.711-007.54-053.1-089-053.2-039.42

А.О. Мезенцев^{1,2}, Д.Є. Петренко^{1,2}, Д.О. Демченко^{1,2}

Хірургічна корекція вродженого кіфозу в дітей. Клінічний випадок

¹Навчально-науковий медичний центр «Університетська клініка» Харківського національного медичного університету, Україна

²КНП «Міська багатопрофільна клінічна лікарня матері та дитини імені професора М.Ф. Руднева» Дніпровської міської ради, Україна

Paediatric Surgery(Ukraine).2023.1(78):135-139; doi 10.15574/PS.2023.78.135

For citation: Mezentsev AO, Petrenko DS, Demchenko DO. (2023). Surgical correction of congenital kyphosis in children. Clinical case. Paediatric Surgery (Ukraine). 1(78): 135-139; doi 10.15574/PS.2023.78.135.

Вроджений кіфоз виникає внаслідок порушення формування або сегментації хребців. Існує ряд наукових праць, у яких оцінюються та порівнюються різні методи хірургічного лікування пацієнтів з вродженим кіфозом, а також аналізуються ускладнення в цієї групи хворих. У сучасній літературі перевага надається методикам з агресивнішою корекцією кутоподібної кіфотичної деформації, зокрема, коригуючим остеотоміям хребта та різним видам вертебретомій. Ці методи дають змогу досягти значної корекції деформації, але мають високий ризик ускладнень, пов'язаних із переломами фіксуєчих стержнів у віддаленому післяопераційному періоді.

Мета – навести клінічний випадок хірургічного лікування хворої з вродженим кіфозом, що дало змогу досягти значної корекції деформації і зменшити кількість ускладнень, пов'язаних із нестабільністю метало-конструкції.

Клінічний випадок описує лікування хворої віком 16 років з активним клиноподібним Th11 напівхребцем за допомогою методу деканцеляції останнього і фіксації хребта транспедикулярною метало-конструкцією. Особливість хірургічного втручання полягає у використанні фрагментів ребер в якості ауто-трансплантату для формування заднього спондилодезу.

Висновки. Використання фрагментів ребер в якості ауто-трансплантату створює умови для формування заднього кісткового блоку, що зменшує ризик перелому фіксуєчих стержнів у віддаленому післяопераційному періоді.

Дослідження виконано відповідно до принципів Гельсінської декларації. На проведення досліджень отримано інформовану згоду батьків дитини.

Автори заявляють про відсутність конфлікту інтересів.

Ключові слова: вроджений кіфоз, корекція деформації, деканцеляція хребця, задній кістковий блок, перелом стержнів.

Surgical correction of congenital kyphosis in children. Clinical case

A.O. Mezentsev^{1,2}, D.S. Petrenko^{1,2}, D.O. Demchenko^{1,2}

¹University Medical Centre «University Clinic» of Kharkiv National Medical University, Ukraine

²Dnipropetrovsk Specialized Clinical Medical Center of Mother and Child named after Professor M.F. Rudnev of Dnipropetrovsk Regional Council, Ukraine

Congenital kyphosis occurs as a result of a disorder of vertebral formation or segmentation. There are a number of scientific papers that evaluate and compare various methods of surgical treatment of patients with congenital kyphosis, as well as analyze complications in this group of patients. In the current literature, preference is given to methods with more aggressive correction of angular kyphotic deformity, in particular, corrective spinal osteotomies and various types of vertebrectomy. These methods can achieve significant deformity correction, but have a high risk of complications associated with fractures of the fixation rods in the long-term postoperative period.

Purpose – to present a clinical case of surgical treatment of a patient with congenital kyphosis, which allowed to achieve significant correction of the deformity and reduce the number of complications associated with the instability of the metal structure.

Клінічний випадок

Пацієнтка Г., віком 16 років, госпіталізована до ортопедично-травматологічного відділення Навчально-наукового медичного центру «Університетська клініка» Харківського національного медичного університету 28.01.2019 зі скаргами на кіфотичну деформацію хребта. На момент огляду виявлено кутоподібну кіфотичну деформацію на рівні грудного відділу хребта (рис. 2).

За результатами рентгенологічного дослідження, кут кіфотичної деформації становив 66° за Cobb, вершинний кут деформації – 59° . Величина сколіотичного компонента деформації дорівнювала 25° (рис. 3).

На вершині кутоподібної деформації виявлено активний напівхребець.

На основі клініко-рентгенологічного обстеження хворій встановлено діагноз «Вроджений грудно-поперековий кіфоз» і виявлено показання до хірургічного втручання: деканцеляція Th11 хребця та корекція кіфотичної деформації хребта з фіксацією транспедикулярною конструкцією на рівні Th7-L3 і формуванням заднього аутоспондилодезу, яке проведено 01.02.2019 (рис. 4).

Особливість цього втручання полягає в тому, що видалені під час деканцеляції задні елементи патологічного хребця були заміщені аутографтами з фрагментів ребер, отриманих при хірургічному доступі, і притиснуті до сформованих кісткових лож восьмиподібними швами (рис. 5).

Рентгенометричні вимірювання післяопераційних рентгенограм показали, що сколіотичний компонент деформації зменшився до 7° , величина грудного кіфозу – 40° , вершинний кут деформації – 23° . Інтраопераційні та післяопераційні ускладнення не виявлені.

На контрольному огляді через 4 роки пацієнтка скарг не висловлювала. На рентгенограмах хребта у двох проекціях (рис. 6) втрати корекції не відмічено.

Обговорення

Під час виконання коригуючих остеотомій із заднього доступу основними ускладненнями є інтраопераційний неврологічний дефіцит, а також перелом фіксуючих стержнів у віддаленому післяопераційному періоді.

У роботі K.F. Willems зі співавторами [16] проведено порівняння результатів лікування за такими методиками, як педикулярна субстракційна остеотомія та полісегментарна клиноподібна остеотомія. Педикулярну субстракційну остеотомію (група 1) виконано 62 пацієнтам, полісегментарну клиноподібну остеотомію (група 2) – 20 пацієнтам. Нестабільність металофіксатора відмічено в 10 пацієнтів групи 1 та в 4 пацієнтів групи 2. Усім хворим необ-

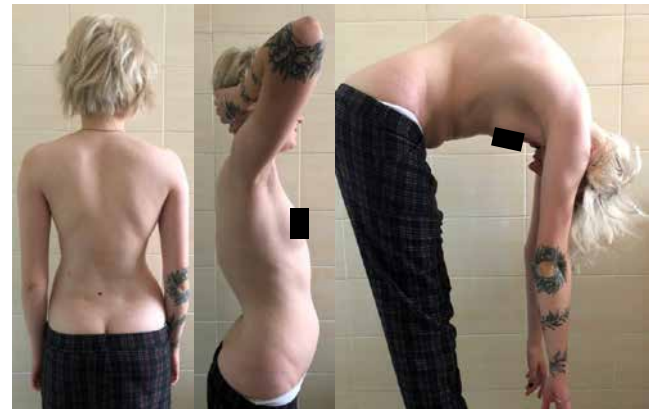

Рис. 2. Зовнішній вигляд хворої Г. до хірургічного втручання

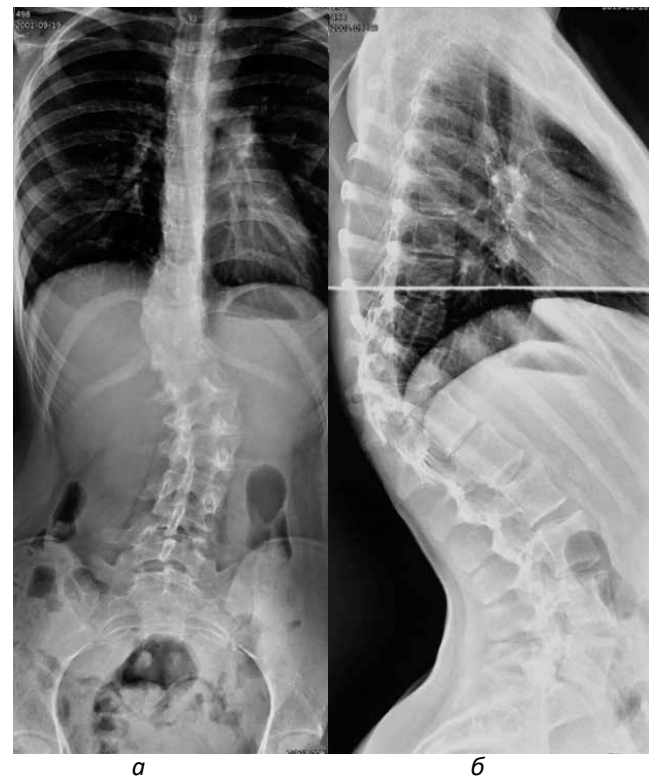


Рис. 3. Рентгенограми хворої Г. у передньо-задній (а) і бічній (б) проекціях до хірургічного лікування

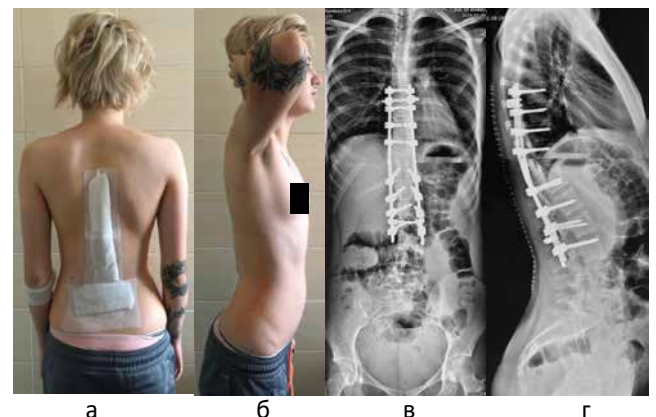


Рис. 4. Фото інтраопераційної рани спереду (а), зовнішнього вигляду хворої Г. (б, в) та рентгенограми в передньо-задній (г) і бічній проекціях (д) після хірургічного лікування

Клінічний випадок

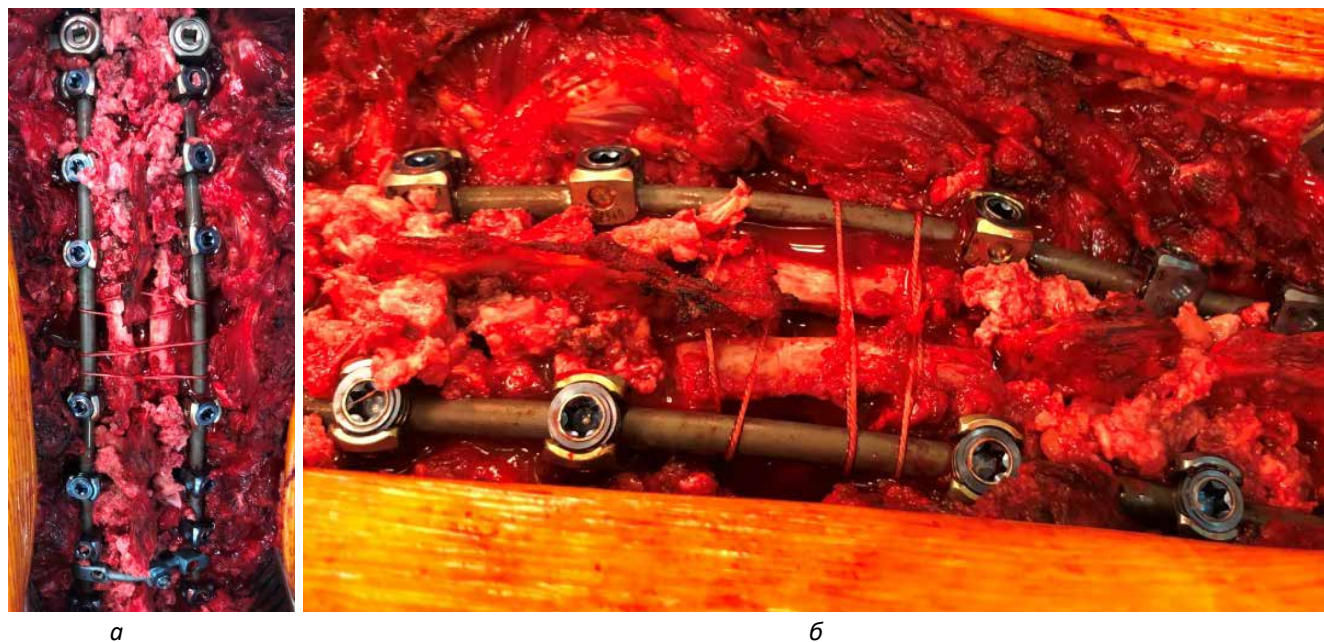


Рис. 5. Фото інтраопераційної рани спереду (а) і збоку (б) хворої Г.

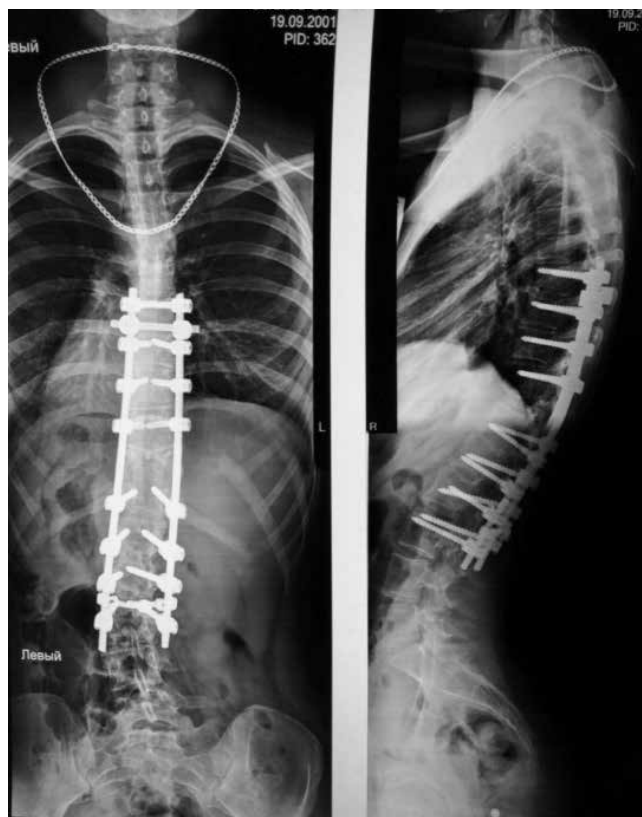

Рис. 6. Рентгенограми хворої Г. у передньо-задній і бічній проєкціях через 4 роки після хірургічного лікування

хідно було проводити ревізійні хірургічні втручання з повторним формуванням кісткового блока.

М. Ruf зі співавторами [11] описано лікування 41 пацієнта з вродженим кіфосколіозом за допомогою резекції напівхребця. Середній строк спостереження за хворими в післяопераційному періоді становив 6 років

2 місяці. У 3 хворих виявлено ускладнення, пов'язані з нестабільністю металоконструкції. Усім хворим виконано ревізійні операції через 1, 3 і 6 років після первинної корекції кіфотичної деформації.

Г. Jianwei зі співавторами [3] не тільки описано ускладнення, пов'язані з нестабільністю конструкції, але й виділено фактори, які, на їхню думку, спричинили розвиток цих ускладнень. Серед 116 пацієнтів із вродженою деформацією хребта у 7 виникли ускладнення, пов'язані з нестабільністю металоконструкції. Середній вік на момент операції дорівнював 9,8 року (від 2 до 19 років). Середня тривалість спостереження за пацієнтами в післяопераційному періоді становила 67 місяців (від 24 до 133 місяців). Величина корекції деформації – 79,5%. Серед факторів, які спричинили розвиток нестабільності металоконструкції, автори виділили вік пацієнтів (до 5 років), наявність напівхребця в поперековому відділі хребта та бісегментарну фіксацію (фіксацію транспедикулярною конструкцією на 1 рівень вище та нижче резеційованого напівхребця).

Z. Jianguo та співавторами [2] описано результат лікування 56 пацієнтів із вродженою деформацією хребта. Усім пацієнтам виконано резекцію напівхребця із заднього доступу з фіксацією транспедикулярною конструкцією. Середній вік на момент операції становив 9,9 року (від 1,5 до 17 років). Середня тривалість спостереження за пацієнтами в післяопераційному періоді дорівнювала 32,9 місяця (від 24 до 58 місяців). У двох пацієнтів виявлено перелом фіксуючого стержня. В одного пацієнта перелом стрижня виявлено через 6 місяців після операції. Проте

ревізійну операцію не виконано, бо на той момент був сформований кістковий блок та не відмічено втрати корекції або міграції стрижнів. У другого пацієнта перелом фіксуючого стрижня виявлено через два роки після операції. Рентгенологічно відмічено втрату корекції та міграцію стрижня. Хворому виконано ревізійну операцію із заміною фіксуючого стрижня із додатковою фіксацією міжтіловим кейджем.

У роботі S.I. Suk [14] описано результати лікування 70 хворих (34 чоловіків і 36 жінок), яким виконано вертебротомію із заднього доступу. Середній вік на момент хірургічного втручання становив 27,4 року. Мінімальний термін спостереження за пацієнтами в післяопераційному періоді дорівнював 2 роки. Серед них ускладнення, пов'язані з нестабільністю метало-конструкції, виявлено в 5 пацієнтів. Усім хворим необхідно було проводити ревізійні хірургічні втручання з повторним формуванням кісткового блоку.

Проаналізувавши вищеописані ускладнення хірургічного лікування вродженого кіфозу в літературних джерелах і враховуючи власний досвід, нами запропоновано та запатентовано метод корекції ригідної кутоподібної вродженої кіфотичної деформації, який дає змогу отримати значну інтраопераційну корекцію і зменшити ризик розвитку нестабільності метало-конструкції у віддаленому післяопераційному періоді (патент на корисну модель № 140267, спосіб хірургічного лікування вродженого кіфозу у дітей).

Висновки

Наведений метод хірургічного лікування вродженого кіфозу дає змогу отримати значну корекцію ригідної кутоподібної кіфотичної деформації хребта і створити умови для формування заднього кісткового блока за рахунок використання ребер в якості ауто-трансплантату, що в подальшому зменшить ризики розвитку псевдоартрозу і, як наслідок, нестабільності метало-конструкції.

Автори заявляють про відсутність конфлікту інтересів.

References/Література

1. Giampietro PF, Blank RD, Raggio CL et al. (2003). Congenital and idiopathic scoliosis, clinical and genetic aspects. *Clin Med Res.* 1 (2): 125–136.
2. Jianguo Z, Shengru W, Guixing Q et al. (2011). The efficacy and complications of posterior hemivertebra resection. *Eur Spine J.* 20 (10): 1692–1702.

3. Jianwei G, Jianguo Z, Shengru W et al. (2016). Risk factors for construct/implant related complications following primary posterior hemivertebra resection: Study on 116 cases with more than 2 years' follow-up in one medical center. *BMC Musculoskelet Disord.* 17 (1): 380.
4. Kim YJ, Otsuka NY, Flynn JM, Hall JE, Emans JB, Hresko MT. (2001, Oct 15). Surgical treatment of congenital kyphosis. *Spine.* 26 (20): 2251–2257. doi: 10.1097/00007632-200110150-00017.
5. Levytskyi AF, Rogozynskyi VA, Dolianytskyi MM. (2020). Halo-gravity traction in the treatment of complex (>100°) scoliotic deformities of the spine in children: a review of clinical cases. *Paediatric Surgery. Ukraine.* 4 (69): 67–71. [Левицький АФ, Рогозинський ВО, Долянницький ММ. (2020). Гало-гравітаційна тракція при лікуванні складних (>100°) сколіотичних деформацій хребта в дітей: огляд клінічних випадків. *Хірургія дитячого віку.* 4 (69): 67–71]. doi: 10.15574/PS.2020.69.67.
6. McMaster MJ, Ohtsuka K. (1982). The natural history of congenital scoliosis. A study of two hundred and fifty-one patients. *J Bone Joint Surg Am.* 8: 1128–1147.
7. McMaster MJ, Singh H. (2001, Oct 1). The surgical management of congenital kyphosis and kyphoscoliosis. *Spine.* 26 (19): 2146–2154; discussion 2155. doi: 10.1097/00007632-200110010-00021.
8. McMaster MJ. (2006, Sep 15). Spinal growth and congenital deformity of the spine. *Spine.* 31 (20): 2284–2287. doi: 10.1097/01.brs.0000238975.90422.c4.
9. Noordeen MH, Garrido E, Tucker SK, Elsebaie HB. (2009, Aug 1). The surgical treatment of congenital kyphosis. *Spine.* 34 (17): 1808–1814. doi: 10.1097/BRS.0b013e3181ab6307. PMID: 19644332.
10. Qi Q, Chen ZQ, Guo ZQ, Li WS. (2006, Apr 15). New type spinal osteotomy with cage inserting anteriorly and closing posteriorly to correct thoracolumbar kyphosis by a single posterior approach. *Zhonghua Wai Ke Za Zhi.* 44 (8): 551–555.
11. Ruf M, Jensen R, Letko L et al. (2009). Hemivertebra resection and osteotomies in congenital spine deformity. *Spine.* 34 (17): 1791–1799. doi: 10.1097/BRS.0b013e3181ab6290.
12. Shands AR, Bundens WD. (1956). Congenital deformities of the spine; an analysis of the roentgenograms of 700 children. *Bull Hosp Jt Dis.* 17 (2): 110–133.
13. Spiro AS, Rupperecht M, Stenger P, Hoffman M, Kunkel P, Kolb JP, Rueger JM, Stuecker R. (2013, Nov). Surgical treatment of severe congenital thoracolumbar kyphosis through a single posterior approach. *Bone Joint J.* 95-B (11): 1527–1532. doi: 10.1302/0301-620X.95B11.31376.
14. Suk SI, Chung ER, Lee SM et al. (2005). Posterior vertebral column resection for severe spinal deformities. *Spine.* 30 (23): 703–710.
15. Tsou PM. (1977, Oct). Embryology of congenital kyphosis. *Clin Orthop Relat Res.* 128: 18–25.
16. Willems KF, Slot GH, Anderson PG et al. (2005). Spinal osteotomy in patients with ankylosing spondylitis: complications during first postoperative year. *Spine.* 30 (1): 101–107.
17. Yang BH, Li HP, He XJ, Zhao B, Zhang C, Zhang T, Huang SH. (2014, May). Total vertebral column resection combined with anterior mesh cage support for the treatment of severe congenital kyphoscoliosis. *Zhongguo Gu Shang.* 27 (5): 358–362.
18. Zeng Y, Chen Z, Qi Q, Guo Z, Li W, Sun C, Liu N. (2013, Feb). The posterior surgical correction of congenital kyphosis and kyphoscoliosis: 23 cases with minimum 2 years follow-up. *Eur Spine J.* 22 (2): 372–378. doi: 10.1007/s00586-012-2463-0.
19. Zhang J, Shengru W, Qiu G, Yu B, Yipeng W, Luk KD. (2011, Oct). The efficacy and complications of posterior hemivertebra resection. *Eur Spine J.* 20 (10): 1692–1702. doi: 10.1007/s00586-011-1710-0.

Відомості про авторів:

Мезенцев Андрій Олексійович – д.мед.н., ННМЦ «УК» ХНМУ. Адреса: м. Харків, вул. О. Шнеєра, 4.

Петренко Дмитро Євгенович – д.мед.н., зав. ортопедично-травматологічного відділення ННМЦ «УК» ХНМУ. Адреса: м. Харків, вул. О. Шнеєра.

Демченко Дмитро Олександрович – зав. вертебрологічного відділення КНП «МБКЛМД ім. проф. М.Ф. Руднева». Адреса: м. Дніпро, пр. Л. Українки, 26.

Стаття надійшла до редакції 19.12.2022 р., прийнята до друку 14.03.2023 р.