

УДК 616.716.8–007.237–053.2–08

В.В. Ододюк, Р.І. Єгоров

## Методи лікування кіст щелеп у дітей. Ретроспективний аналіз

Національний медичний університет імені О.О. Богомольця, м. Київ, Україна

Paediatric Surgery(Ukraine).2023.2(79):19-22; doi 10.15574/PS.2023.79.19

**For citation:** Ododyuk VV, Yegorov RI. (2023). Methods of treating jaw cysts in children. Retrospective analysis. Paediatric Surgery (Ukraine). 2(79): 19-22. doi: 10.15574/PS.2023.79.19.

Одонтогенні кісти щелеп є одними з найпоширеніших пухлиноподібних новоутворень щелепно-лицьової ділянки в дітей. На сьогодні існують різні методи лікування кіст, проте в дитячому віці проблема вибору методу лікування є актуальною та водночас складною, оскільки одні автори надають перевагу цистектомії, інші – цистотомії.

**Мета** – проаналізувати методи лікування та ведення кіст щелеп у дітей залежно від виду кіст.

**Матеріали та методи.** Проведено ретроспективний аналіз 286 історій хвороб пацієнтів із кістами щелеп віком від 4 до 17 років. Історії хвороб проаналізовано відповідно до розробленої карти обстеження.

**Результати.** Проведено ретроспективний аналіз 286 історій хвороб дітей з кістами щелеп. Вік дітей коливався від 4 до 18 років. Радикальні зубовмісні кісти діагностовано в 35% (n=100) випадків, радикальні – у 36% (n=104), фолікулярні – у 15% (n=43), нагноєні кісти – у 5% (n=14), резидуальні – у 5% (n=14), первинно-кісткові – у 3% (n=7), полікістоз – у 2% (n=4). Метод цистотомії виконано в переважній більшості – у 58% (n=166), цистектомію – у 42% (n=120) випадках. Тампонаду проведено у 63% (n=181) випадках, а у 37% (n=105) її не проведено.

**Висновки.** Перше місце серед одонтогенних кіст щелеп посідають радикальні кісти. Цистотомія і цистектомія – це варіативні методи лікування кісти. Найпоширенішим методом лікування кіст у дітей є цистотомія.

Дослідження виконано відповідно до принципів Гельсінської декларації. Протокол дослідження ухвалено Локальним етичним комітетом зазначеної в роботі установи. На проведення досліджень отримано інформовану згоду батьків дітей.

Автори заявляють про відсутність конфлікту інтересів.

**Ключові слова:** пухлиноподібні новоутворення, кісти, цистотомія, цистектомія, діти, щелепа.

### Methods of treating jaw cysts in children. Retrospective analysis

V.V. Ododyuk, R.I. Yegorov

Bogomolets National Medical University, Kyiv, Ukraine

Odontogenic cysts of the jaws are one of the most common tumour-like neoplasms of the maxillofacial region in children. Today, there are various methods of treating cysts, but in childhood, the problem of choosing a treatment method is relevant and at the same time difficult, as some authors prefer cystectomy, while others prefer cystotomy.

**Purpose** – to analyze the methods of treatment and management of jaw cysts in children depending on the type of cyst.

**Materials and methods.** A retrospective analysis of 286 case histories of patients with jaw cysts aged 4 to 17 years was performed. The case histories were analysed according to the developed examination chart.

**Results.** A retrospective analysis of 286 case histories of children with jaw cysts was performed. The age of the children ranged from 4 to 18 years. Radicular dentoalveolar cysts were diagnosed in 35% (n=100) of cases, radicular cysts – in 36% (n=104), follicular cysts – in 15% (n=43), suppurative cysts – in 5% (n=14), residual cysts – in 5% (n=14), primary bone cysts – in 3% (n=7), polycystic cysts – in 2% (n=4). Cystotomy was performed in the vast majority of cases – 58% (n=166), cystectomy – in 42% (n=120). Tamponade was performed in 63% (n=181) of cases, and in 37% (n=105) it was not performed.

**Conclusions.** Radicular cysts are the most common odontogenic cysts of the jaws. Cystotomy and cystectomy are variable methods of cyst treatment. The most common method of treating cysts in children is cystotomy.

## Оригінальні дослідження. Щелепо-лицьова хірургія

The research was carried out in accordance with the principles of the Helsinki Declaration. The study protocol was approved by the Local Ethics Committee of the participating institution. The informed consent of the patient was obtained for conducting the studies. No conflict of interests was declared by the authors.

**Keywords:** tumor-like neoplasms, cystotomy, cystectomy, children, jaw.

### Вступ

Одонтотенні кісти щелеп є одними з найпоширеніших пухлиноподібних новоутворень щелепно-лицьової ділянки в дітей. За даними науково-медичної літератури, кісти щелеп зустрічаються до 60% випадків від усіх новоутворень кісток щелепно-лицьової ділянки [2,6,7,9,10].

На сьогодні існують різні методи лікування кіст, проте в дитячому віці проблема вибору методу лікування є актуальною та водночас складною. Це обґрунтовано тим, що діагностуються кісти переважно випадково під час рентгенологічного обстеження в період терапевтичного або ортодонтичного лікування, при значних розмірах кіст, коли наявна деформація щелепи, яка призводить до видимої асиметрії обличчя або при проявах запального процесу – їх нагноєнні. У сучасному аспекті автори не мають єдиного методу лікування кіст щелеп. Одні автори виділяють основним методом лікування цистектомію, без збереження зачатка постійного зуба за наявності його в кістозній порожнині. Інші автори надають перевагу більш щадному методу лікування – цистотомії [1,3–5,8]. Проте вибір методу лікування залежить не тільки від нозологічної форми кісти, але й від її розмірів, анатомічного розташування, періоду прикусу, віку дитини тощо.

**Мета** дослідження – проаналізувати методи лікування та ведення кіст щелеп у дітей залежно від виду кіст.

### Матеріали та методи дослідження

Проведено ретроспективний аналіз 286 історій хвороб пацієнтів із кістами щелеп віком від 4 до 18 років, які проходили лікування на клінічній базі кафедри хірургічної стоматології та щелепно-лицьової хірургії дитячого віку Національного медичного університету імені О.О. Богомольця з січня 2016 року по грудень 2021 року. Аналіз історії хвороб пацієнтів виконано відповідно до розробленої карти (авторське право № 102334).

**Критерії залучення** до дослідження: наявність у пацієнта кісти верхньої або нижньої щелепи, що патгістологічно підтверджена, пацієнти дитячого віку, підписана інформована згода батьків або опікуна пацієнта на використання отриманих даних у наукових та освітніх напрямках.

**Критерії вилучення** – вік від 18 років, відмова батьків пацієнта від участі в дослідженні, відсутність повного клінічного та рентгенологічного документування, пухлини щелеп.

Історії хвороб проаналізовано відповідно до розробленої карти обстеження, яка передбачала дані про вік пацієнтів, вид кісти, їх лікування, ведення.

Дослідження виконано відповідно до принципів Гельсінської декларації. Протокол дослідження ухвалено Локальним етичним комітетом зазначеної в роботі установи. На проведення досліджень отримано інформовану згоду батьків, дітей.

### Результати досліджень та їх обговорення

Ретроспективний аналіз 286 історій хвороб пацієнтів із кістозними ураженнями показав, що радикальні зубовмісні кісти спостерігалися в 35% (n=100) випадків, радикальні – у 36% (n=104), фолікулярні – у 15% (n=43), нагноєні кісти – у 5% (n=14), резидуальні – у 5% (n=14), первинно-кісткові – у 3% (n=7), полікістоз – у 2% (n=4), (рис. 1). Незначне переважання радикальних кіст у дитячому віці над радикальними зубовмісними можна пояснити тим, що кісти були невеликих розмірів, зачатки не звернуті в порожнину кісти, а лише прилягають до неї.

Основними методами лікування кіст щелеп були цистотомія (марсунпіалізація) та цистектомія. Метод цистотомії виконувався в переважній більшості – у 58% (n=166), цистектомія – у 42% (n=120) випадках. Головною метою проведення цистотомії є збереження зачатка постійного зуба та створення

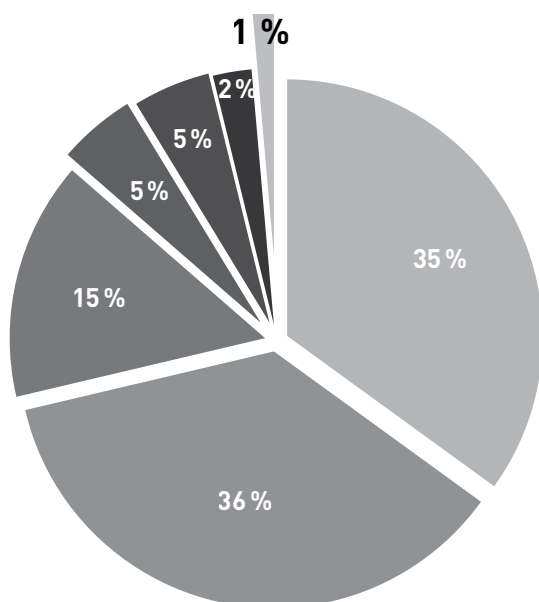


Рис. 1. Структура кістозних уражень щелеп у дітей

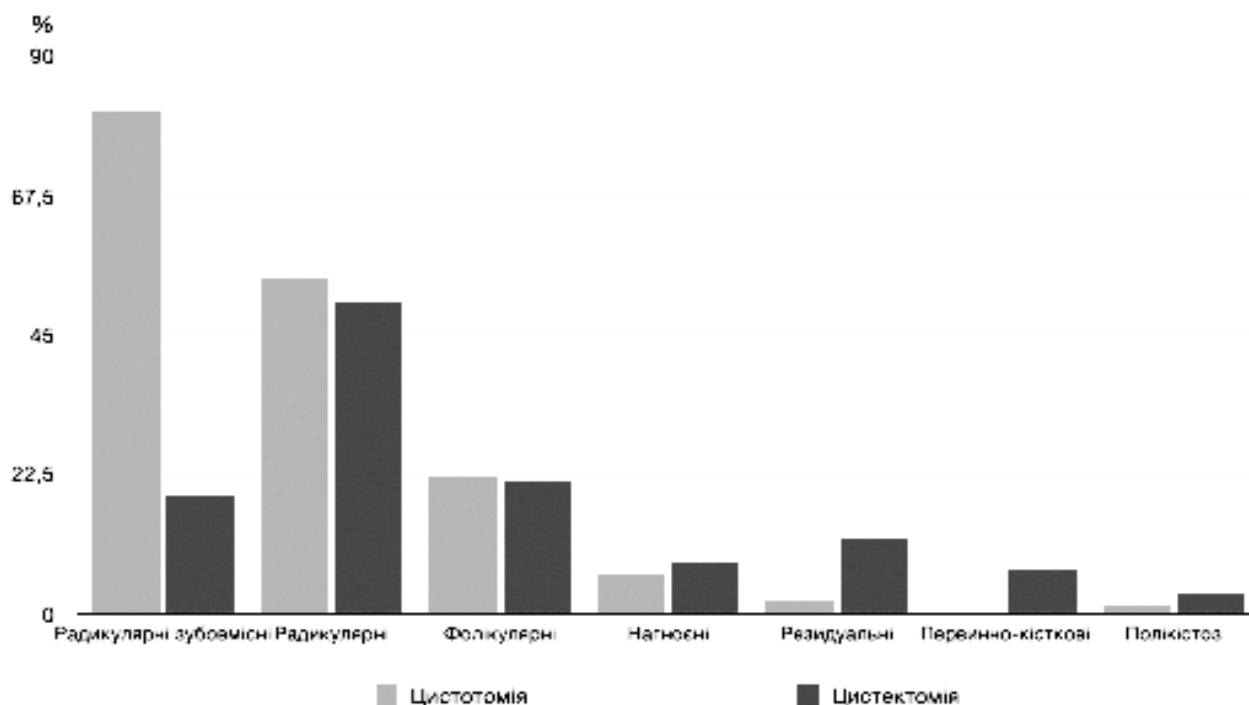


Рис. 2. Методи лікування кіст залежно від їхнього виду

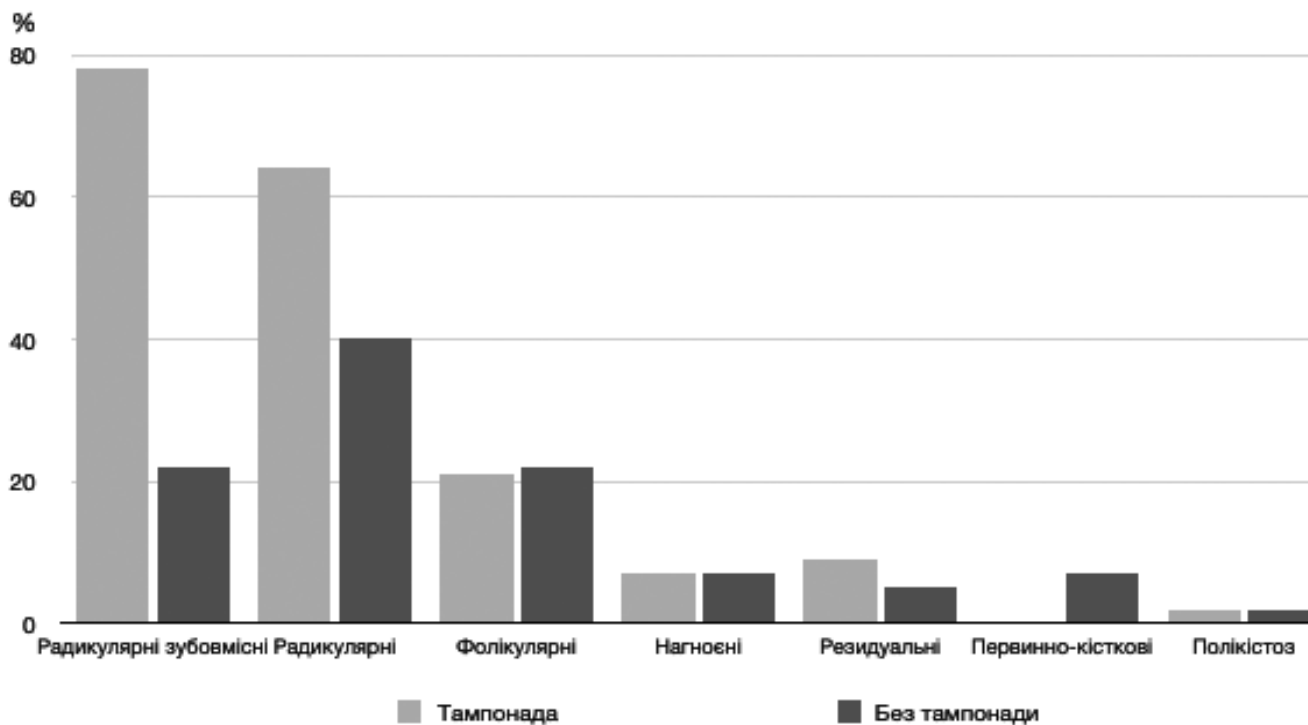


Рис. 3. Ведення кіст щелеп із тампонадою та без тампонади

умов для його прорізування, що пояснює переважання такого методу над цистектомією.

Цистотомія застосовувалася при радикальних зубовмісних кістах у 81% (n=81), а цистектомія – у 19% (n=19) випадках; при радикальних – у 52% (n=54) та 48% (n=50), відповідно; при фолікулярних – у 51% (n=22) та 49% (n=21), відповідно; при нагноєних – у 43% (n=6) та 57% (n=8), відповідно;

при резидуальних – у 14% (n=2) та 86% (n=12), відповідно; при первинно-кісткових – у 0% та 100% (n=7), відповідно; при полікістозах – у 25% (n=1) та 75% (n=3), відповідно (рис. 2).

При радикальних зубовмісних кістах цистотомія була основним методом лікування. Проведення цистектомії при такому виді кіст є більш травматичним і ризикованим порівняно з цистотомією.

## Оригінальні дослідження. Щелепо-лицьова хірургія

Оскільки існує велика ймовірність травмувати фолікул зуба, а саме – змінити його положення, провести травматичну екстракцію, пошкодити капсулу зуба. Тому низький відсоток використання цистектомії є цілком обґрунтованим.

При фолікулярних кістах використання цистектомії було доцільним, оскільки в переважній більшості вони формуються від дистопованих і ретенованих ікл і 3 молярів, які мають показання до видалення, а ікла переважно були сформованими, тому ризики їх ушкодження були мінімальними. При нагноєних кістах оболонка кісти є стоншеною за рахунок запального процесу та можлива наявність спаяності оболонки кісти з кортикальною пластинкою, тому чіткого критерію вибору томії чи ектомії не було, порівняно з первинно-кістковою кісткою, при якій цистектомія стала основним методом, що пояснюється відсутністю оболонки кісти. При полікістозі, що зазвичай супроводжується наявністю одонтогенних керастокіст та високим ризиком рецидиву, цистектомія була основним методом лікування.

Тампонада проводилася у 63% (n=181) випадках, а в 37% (n=105) – не проводилася. Відповідно до нозологічних форм при радикулярних зубовмісних кістах тампонада виконувалася у 78% (n=78) випадках, не виконувалася – у 22% (n=22) випадках; при радикулярних кістах – у 62% (n=64) та 38% (n=40), відповідно; при фолікулярних – у 49% (n=21) та 51% (n=22), відповідно; при нагноєних – у 50% (n=7) та 50% (n=7), відповідно; при первинно-кісткових – у 0% та 100% (n=7) відповідно; при полікістозі – у 50% (n=2) та 50% (n=2), відповідно (рис. 3).

Тампонада порожнини йодоформним тампоном є невід'ємною частиною цистотомії. Оскільки основна дія тампону – метаплазувати залишки епітелію кісти, що залишається після операції, аби запобігти рецидиву та нагноєнню кісткової порожнини. Терміни заміни тампону варіюються та залежать від розмірів кісти, її локалізації та реактивної реакції кісткової тканини. Перша заміна йодоформного тампону проводиться через 3 доби після оперативного втручання, далі – 1 раз на тиждень. Під час заміни тампону слід враховувати вік дитини та її пси-

хоемоційний стан, тому ця процедура інколи проводиться під анестезіологічним супроводом.

## Висновки

Перше місце серед одонтогенних кіст щелеп у дітей посідають радикулярні кісти. Цистотомія та цистектомія – це варіативні методи лікування кісти, вибір яких залежить від виду кісти, положення зачатка постійного зуба, стану кісткової тканини тощо. Найпоширенішим методом лікування кіст у дітей є цистотомія, оскільки він є більш щадним методом відносно зачатків постійних зубів, що обов'язково слід враховувати в змінному прикусі.

*Автори інформують про відсутність конфлікту інтересів.*

## References/Література

- Ahmed T, Kaushal N. (2022). Treatment of Radicular Cyst with Marsupialization in Children: Report of Two Rare Cases. *Int J Clin Pediatr Dent.* 15 (4): 462–467.
- Bilodeau EA, Hunter KD. (2021, Mar). Odontogenic and Developmental Oral Lesions in Pediatric Patients. *Head Neck Pathol.* 15 (1): 71–84.
- Hadziabdic N, Balic A, Cengic E, Katana E, Duratbegovic D, Salcin EL. (2023). A Large Dentigerous Cyst in a Child as a Complication of Deciduous Molar Endodontic Treatment: An Interesting Case Report with Short Literature Review. *Case Rep Dent.* 2023: 4406854. Published online 2023 May 8. doi: 10.1155/2023/4406854.
- Kajjari S, Gowtham A, Meharwade P, Uppin C, Hugar SM. (2021 May-Jun). Infected Radicular Cyst of Deciduous Second Molar Mimicking Dentigerous Cyst of Second Premolar in a Young Child: A Rare Entity. *Int J Clin Pediatr Dent.* 14 (3): 434–437.
- Mahfuri A Sr, Darwich K Sr, Al Manadili A Sr. (2022, Jul 27). Marsupialization of a Large Dentigerous Cyst in the Mandible: A Case Report. *Cureus.* 14 (7): e27340. doi: 10.7759/cureus.27340. PMID: 36043005; PMCID: PMC9415736.
- McKinney SL, Lukes SM. (2021, Oct). Dentigerous cyst in a young child: a case report. *Can J Dent Hyg.* 55 (3): 177–181.
- Patel M, Schultz K, Rosenfeld E. (2022, Dec). The earliest known reported occurrence of dentigerous cyst in a six-month-old child. *Int J Oral Maxillofac Surg.* 51 (12): 1535–1537.
- Rajae EG, Karima EH. (2021, Nov 10). Dentigerous cyst: enucleation or marsupialization? (a case report). *Pan Afr Med J.* 40: 149. doi: 10.11604/pamj.2021.40.149.28645. PMID: 34925684; PMCID: PMC8654877.
- Rajendra Santosh AB. (2020, Jan). Odontogenic Cysts. *Dent Clin North Am.* 64 (1): 105–119. doi: 10.1016/j.cden.2019.08.002. Epub 2019 Oct 18. PMID: 31735221.
- Tandon P, Shah S, Dadhich A, Saluja H, Chauhan H. (2020, Jan-Mar). Incidence and Distribution of Jaw Pathologies among 0–15 Years Age Group at a Tertiary Rural Health-Care Center of Maharashtra: A Retrospective Study of 10 Years. *Contemp Clin Dent.* 11 (1): 39–45.

## Відомості про авторів:

**Ододюк Вікторія Вікторівна** – асистент каф. хірургічної стоматології та щелепно-лицьової хірургії дитячого віку НМУ імені О.О. Богомольця. Адреса: м. Київ, Бульвар Шевченка, 13; тел. +38 (044) 234–40–62. <https://orcid.org/0000-0002-8355-7132>.

**Єгоров Ростислав Ігорович** – к.мед.н., доц. каф. хірургічної стоматології та щелепно-лицьової хірургії дитячого віку НМУ імені О.О. Богомольця. Адреса: м. Київ, Бульвар Шевченка, 13; тел. +38 (044) 234–40–62. <https://orcid.org/0000-0003-4705-7576>.

Стаття надійшла до редакції 21.03.2023 р., прийнята до друку 14.06.2023 р.