

В.Ф. Рибальченко¹, П.С. Русак^{1,2}, Б.С. Рінзберг³, Н.М. Нагорнюк², С.В. Саган¹

Непрохідність тонкої кишки продуктами харчування в дітей раннього віку: погляд на проблему, літературні дані та власні клінічні спостереження

¹Національний університет охорони здоров'я України імені П.Л. Шупика, м. Київ

²КНП «Житомирська обласна дитяча клінічна лікарня», Україна

³КНП «Київська міська дитяча клінічна лікарня №1», Україна

Paediatric Surgery(Ukraine).2023.2(79):92-98; doi 10.15574/PS.2023.79.92

For citation: Rybalchenko VF, Rusak PS, Rinzberg BS, Nagornyuk NM, Sagan SV. (2023). Small intestinal obstruction by food in young children: a view on the problem, literature data and own clinical observations. Paediatric Surgery (Ukraine). 2 (79): 92-98. doi: 10.15574/PS.2023.79.92.

Мета – поліпшити результати лікування дітей раннього віку, хворих на обтураційну непрохідність тонкої кишки, за рахунок впровадження інформативних технологій візуалізації недуги та сучасних відеотехнологій лікування; навести власні клінічні спостереження обтураційної непрохідності травного каналу продуктами харчування у дітей раннього віку та їх лікування.

Наведено огляд літератури стосовно обтураційної непрохідності тонкої кишки продуктами харчування у дітей раннього віку. Встановлено всього чотири випадки. Наведено власні 2 випадки обтураційної непрохідності продуктами харчування (зерна кукурудзи, ананас, червона риба) у дітей до 3 років. На основі власного досвіду обґрунтовано вживання терміну «фітобезоар» у трактуванні непрохідності тонкої кишки. Усім проведено оперативне лікування – 1 лапаротомно, 1 – лапароскопічно. Усі діти одужали та виписані з клініки.

Діагностика та верифікація обтураційної непрохідності кишечника продуктами харчування в дітей раннього віку передусім ґрунтується на результатах ретельно зібраного анамнезу. Доцільно з метою як верифікації локалізації непрохідності, так і встановлення фактора непрохідності кишечника застосовувати такі методи: оглядова рентгенографія органів черевної порожнини як на момент госпіталізації, так і в динаміці перебігу недуги, комп'ютерна томографія, а також ультразвукове дослідження черевної порожнини. Наявність сумнівів у встановленні причини непрохідності тонкого кишечника є показанням до діагностичної лапароскопії. Трактування терміну фітобезоар повинно мати підґрунтя з урахуванням часу непрохідності і перебування продукту в травній системі, умов та видів продуктів харчування.

Дослідження проведено відповідно до принципів Гельсінської декларації. На проведення досліджень отримано інформовану згоду пацієнтів.

Автори заявляють про відсутність конфлікту інтересів.

Ключові слова: обтураційна непрохідність тонкої кишки, фітобезоар, продукти харчування.

Small intestinal obstruction by food in young children: a view on the problem, literature data and own clinical observations

V.F. Rybalchenko¹, P.S. Rusak^{1,2}, B.S. Rinzberg³, N.M. Nagornyuk², S.V. Sagan¹

¹Shupyk National University of Healthcare of Ukraine, Kyiv

²CNE «Zhytomyr Regional Children's Clinical Hospital», Ukraine

³CNE «Kyiv City Children's Clinical Hospital No. 1», Ukraine

Purpose – to improve the results of treatment of young children with small intestinal obstruction due to the introduction of informative imaging technologies and modern video treatment technologies; to present own clinical observations of food-related obstruction of the digestive tract in young children and their treatment.

The article provides a review of the literature on small intestinal obstruction caused by food in young children. Only four cases have been established. There are 2 cases of food obstruction (corn kernels, pineapple, red fish) in children under 3 years of age. Based on my own experience, the use of the term «phytobezoar» in the treatment of small intestinal obstruction is substantiated. All underwent surgical treatment: 1 – laparotomy, 1 – laparoscopic. All children recovered and were discharged from the clinic.

The diagnosis and verification of food-related intestinal obstruction in young children is primarily based on the results of a thorough history. It is advisable to use the following methods in order to verify the location of the obstruction and establish the factor: X-ray examination of the organs of the abdominal cavity, both during hospitalization and during the course of the disease, CT scan, as well as ultrasound of the abdominal cavity. The presence of doubts in determining the cause of small intestinal obstruction is an indication for diagnostic laparoscopy. The interpretation of the term phytobezoar should have a basis, taking into account the time of obstruction and stay of the product in the digestive system, conditions and types of food.

The study was conducted in accordance with the principles of the Declaration of Helsinki. Informed consent from the child's parents was obtained for the research.

Keywords: obstructive obstruction of the small intestine, phytobezoar, food products.

Історія опису та клінічного спостереження безоарів травного каналу починається з 1854 року, коли Swain уперше повідомив про летальний випадок людини, а причиною був безоар [1].

За даними літератури, у хірургічній практиці тонкокишкова непрохідність є поширеною проблемою, а фітобезоар як причина механічної тонкокишкової непрохідності згадується рідко, оскільки на неї припадає всього 0,4–4% випадків [3,6].

Обтураційна непрохідність тонкої кишки продуктами харчування без утворення фітобезоару в дітей раннього віку є рідкістю. Поміж тим формування фітобезоару потребує певного часу з відповідною симптоматикою, яка з часом переходить у гостру непрохідність кишечника.

У літературі за останні роки наведено такі клінічні спостереження кишкової непрохідності в дітей віком до 3 років. Так, R. Patcharu та співавт. (2020) описано випадок у дводенного новонародженого без будь-яких специфічних рентгенологічних ознак, у якого під час діагностичної лапаротомії в здухвинній кишці виявлено набряклі та роздуті родзинки, що викликали кишкову непрохідність, а Abdullahi Yusuf Ali та співавт. (2022) описано трирічного хлопчика з непрохідністю тонкого кишечника, а причиною були дві половинки лимона, що при рентгенографії черевної порожнини вказували на непрохідність [2,9].

У цілому, симптоми обтураційної непрохідності тонкої кишки відповідали недугі. Зазвичай безоари та тверді продукти харчування застрягають у найвужчій частині тонкої кишки, причому найпоширенішим місцем є кінцевий відділ клубової кишки, за яким слідує порожня кишка. На сьогодні основним методом лікування обтураційної непрохідності тонкої кишки, спричиненої харчовими продуктами, є тільки хірургічний, оскільки фрагментація продуктів харчування, що спричинили непрохідність у цьому відділі, не можлива [3,6–9].

Мета дослідження – поліпшити результати лікування дітей раннього віку на обтураційну непрохідність тонкої кишки за рахунок впровадження інформативних технологій візуалізації недуги та сучасних відеотехнологій лікування; навести власні клінічні спостереження обтураційної непрохідності травного каналу продуктами харчування у дітей раннього віку та їх лікування.

Дослідження проведено відповідно до принципів Гельсінської декларації. На проведення досліджень отримано інформовану згоду пацієнтів.

Клінічне спостереження 1

Дівчинка К., віком 1 рік 6 місяців, 05.09.2011 о 21:15 госпіталізована в ургентному порядку до хірургічного відділення КНП «Київської міської дитячої клінічної лікарні №1» (КНП «КМДКЛ №1») із діагнозом «Інвагінація кишечника?». На момент госпіталізації були скарги на неспокій та блювання з'їденою їжею (манна каша). Скарги на неспокій з'явилися о 16:00 після вживання їжі (каші) та виражались у неспокої та нудоті, блювання не було, дитина заспокоїлася та заснула. Близько 20:00 у дитини виникли скарги на нападоподібний біль у животі та одноразове блювання з'їденою їжею. Блювання не принесло полегшення в загальному стані, тому викликали швидку медичну допомогу та доправили в лікарню.

На момент госпіталізації хірургом розцінено загальний стан як середнього ступеня тяжкості. Температура тіла – 36,9°C. Шкіра та видимі слизові чисті, фізіологічного забарвлення. Органи дихання та серце – без особливостей. Живіт симетричний, не здутий, бере участь в акті дихання, судинний малюнок не виражений. Пальпація не можлива, утруднена через неспокій та плач дитини, а тому симптоми подразнення очеревини неможливо встановити. Діурез без особливостей. Випорожнення востаннє близько 18:00, самостійний, без патологічних домішок.

Клінічний випадок

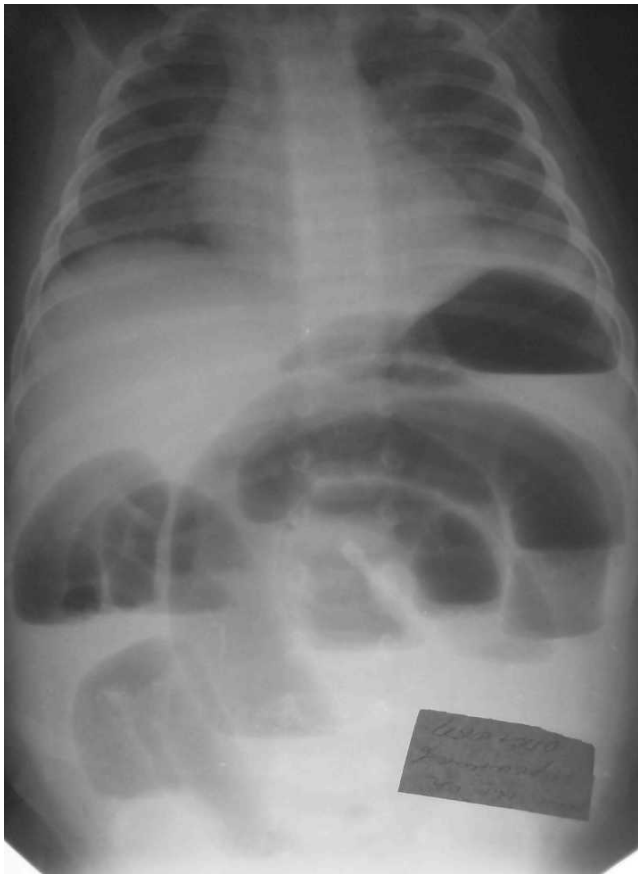


Рис. 1. Повторна оглядова рентгенографія органів черевної порожнини – множинні рівні рідини з локалізацією у верхніх відділах черевної порожнини та відсутність загазованості в нижніх відділах

Оглядова рентгенографія органів черевної порожнини (ОЧП) 05.09.2011 о 22:00: визначаються роздуті петлі тонкого кишечника у верхніх відділах живота – парез, а в нижніх відділах – поодинокі рівні рідини. Виконано гіпертонічну клізму, дитина спорожнилася без патологічних домішок. Аускультативно перистальтика симетрична у всіх відділах, без патології. У подальшому ніч минула спокійно, нападоподібного болю та блювання не було. Огляд під час сну: живіт не здутий, м'який, пальпуються роздуті та наповнені петлі кишечника, без об'ємних утворень, але симптом відштовхування негативний.

Обстеження 05.09.2011: гемоглобін (Hb) – 124 г/л, еритроцити (Er) – $4,4 \times 10^{12}$ /л, тромбоцити (Tr) – 312×10^9 /л, швидкість осідання еритроцитів (ШОЕ) – 3 мм/год, лейкоцити (L) – $8,0 \times 10^9$ /л, паличкоядерні (п) – 4, сегментоядерні (с) – 44, еозинофіли (е) – 1, базофіли (б) – 0, лімфоцити (л) – 46, моноцити (м) – 5.

Наступного дня (06.09.2011) о 8:30 стан погіршився, відновилося блювання, нудота, біль у животі та помірне здуття. Очисна клізма – відійшли промивні води, без патологічних домішок та калу. По-

вторна оглядова рентгенографія ОЧП 06.09.2011 о 10:00 (через 12 годин від госпіталізації) – множинні рівні рідини з локалізацією у верхніх відділах черевної порожнини та відсутність загазованості в нижніх відділах (рис. 1). Аускультативно черевної порожнини вказує на відсутність кишкових шумів у нижніх відділах і значно знижені перистальтичні хвилі у верхніх відділах на тлі здутого живота.

Піднаркозний огляд. У ділянці пупка справа пальпується щільноеластичної консистенції утворення розміром 6,5×10,5 см, рухоме.

Медичний висновок. За даними клініки, оглядової рентгенографії в динаміці та піднаркозного огляду не можна виключити інвагінацію кишечника.

Діагностична лапаротомія. Мінімальна середина лапаротомія. Під час ревізії кишечника встановлено, що середня частина тонкої кишки збільшена в розмірі у 2,5 раза від вікової норми та заповнена повітрям. Дистальна частина тонкої кишки щільно нафарширована на протязі до 14 см. Через стінку кишки проглядається розбухлі зерняти кукурудзи. Методом видоювання проведено евакуацію щільного вмісту (кукурудзи) та кишкових газів із тонкої кишки у висхідні та дистальні відділи товстої кишки. Під час відновлення прохідності кишечника виникла помірна травматизація апендикулярного паростка, а тому проведено апендектомію із зануренням культи під кисетний шов. Черевну порожнину осушено та поширово ушито. Шви на шкіру, асептична пов'язка.

У післяопераційному періоді дитині призначено лікування: антибактеріальну, інфузійну та симптоматичну терапію. На 2 і 3-тю добу після операції відійшла велика кількість випорожнень – розбухлих зерен кукурудзи.

Доповнення анамнезу. 05.09.2011 близько 12:00 (за 915 годин до госпіталізації) під час приготування їжі мамою дитина з'їла близько 350–450 г консервованої кукурудзи.

Остаточний діагноз. Обтураційна непрохідність тонкої кишки, зумовлена зернами кукурудзи.

Обстеження перед випискою:

14.09.2011: Hb – 132 г/л, Er – $4,38 \times 10^{12}$ /л, Tr – 268×10^9 /л, ШОЕ – 5 мм/год, L – $8,12 \times 10^9$ /л, п – 4, с – 19, е – 3, б – 0, л – 70, м – 4. Загальний аналіз сечі: 14.09.2011, питома вага – 1022 г/л, L – 2 клітин/мкл, епітелій плоский +, слиз +.

15.09.2011 шви зняті, рана загоїлася, дитина виписана з клініки.

Клінічне спостереження 2

Дівчинка С., віком 1 рік 10 місяців, 02.10.2022 о 22:45 госпіталізована в ургентному порядку

до мультипрофільного хірургічного відділення КНП «КМДКЛ №1» з діагнозом «Інвагінація кишечника (?)». На момент госпіталізації скарги на неспокій дитини, блювання 2 рази з'їденою попередньо їжею (банан, йогурт).

Перші скарги з'явилися 02.10.2022 близько 18:00 на неспокій дитини, підтягування ніжок до живота, у зв'язку з чим звернулися до приватної клініки до дитячого хірурга. У клініці дитині проведено очисну клізму. З попереднім діагнозом «Гострий апендицит? Диспепсія. Гостре респіраторне захворювання. Гострий риніт. Гострий фарингіт. Гострий отит. Інвагінація кишківника». У подальшому каретою швидкої допомоги з приватної клініки дитину доставлено до КНП «КМДКЛ №1». Дорогою в кареті швидкої допомоги в дитини була однократна блювота їжею, повторна – у приймальному відділенні.

Загальний стан хворої на момент госпіталізації черговим хірургом розцінено як середнього ступеня тяжкості. Температура тіла – 36,8°C. Шкіра та видимі слизові чисті, фізіологічного забарвлення. *Cor et pulmon* – без особливостей. Живіт симетричний, не піддутий, бере участь в акті дихання. Пальпація не можлива, утруднена через напруження м'язів живота та плач дитини. Симптоми подразнення очеревини сумнівні. Діурез – без особливостей. Випороження востаннє близько 16:00, самостійне, без патологічних домішок.

За результатами динамічного спостереження, через 1 та 3 години в дитини зберігався нападоподібний біль у животі, а також блювання з домішками жовчі до 3 разів. Під час огляду живіт не піддутий, м'який при поверхневій пальпації, а при глибокій – не доступний. Симптоми подразнення очеревини негативні. Ніч провела спокійно, нападоподібного болю не було. Очисна клізма на момент госпіталізації – відійшли промивні води без калу, без сторонніх домішок, випороження не було. Повторна очисна клізма 03.10.2022 о 10:30 – відійшли фрагменти твердого калу, подекуди темно-червоного кольору. Зі слів мами, дитина їла помідори (шкірка від помідора).

Обстеження. Оглядова рентгенографія ОЧП 03.10.2022: роздуті петлі тонкого кишечника у верхніх відділах живота, нижні та ліві відділи мінімально заповнені повітрям із поодинокими рівнями рідини. Ультразвукове дослідження (УЗД) ОЧП 03.10.2022: печінка не збільшена, контур рівний, однорідна, ізоехогенна (рис. 2). Жовчний міхур: овальної форми, стінка не ущільнена, вміст ехонегативний. Підшлункова залоза не збільшена, ізоехогенна, однорідна. Селезінка – без особливостей.

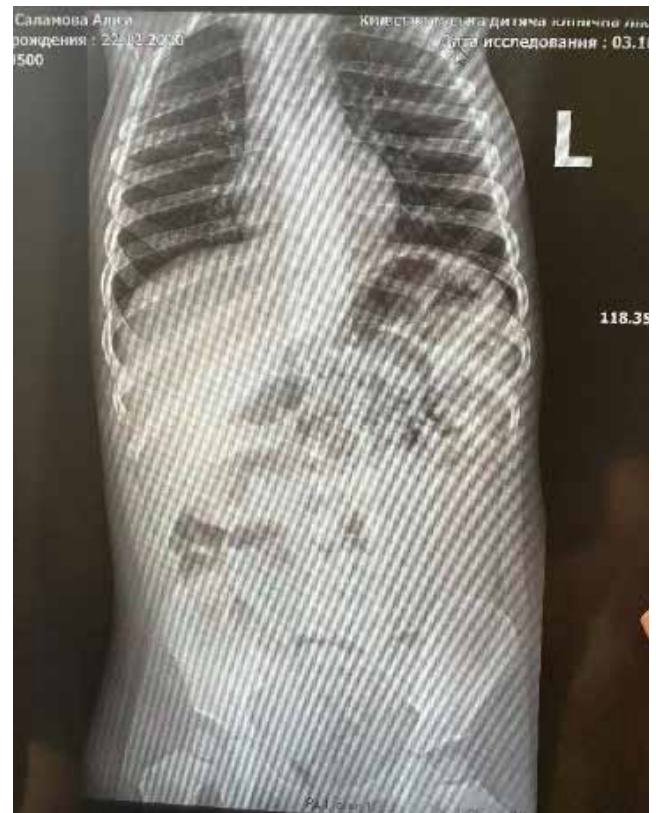

Рис. 2. Оглядова рентгенографія: визначаються роздуті петлі тонкого кишечника у верхніх відділах живота, нижні та ліві відділи мінімально заповнені повітрям із поодинокими рівнями рідини

Нирки розташовані звичайно, форма і контури чіткі, розміри – норма. Мисково-лоханкова система не розширена, не ущільнена $D=S$. Візуалізуються розширені петлі кишечника $d=2,3-2,8$ із малорухомих ехогенним вмістом, між петлями кишечника візуалізується вільна рідина до 0,6–1,5 см.

Огляд. У ділянці над лоном пальпується утворення щільноеластичної консистенції розміром 6×8 см, не фіксоване з оточуючими тканинами, рухоме. За даними огляду не можна виключити тонкокишкову інвагінацію (?) чи обтураційну тонкокишкову непрохідність (?).

Медичний висновок. Враховуючи клінічні дані: нападоподібний біль у животі, а також дані УЗД і рентгенографії, ймовірно, має місце інвагінація кишечника. З метою уточнення діагнозу показана діагностична лапароскопія.

Операція – діагностична лапароскопія, ліквідація обтураційної непрохідності тонкої кишки.

Ревізія ОЧП: вміст черевної порожнини серозний, у значній кількості, розташований у нижній частині черевної порожнини. Парієтальна очеревина не запалена. Внутрішні пахові кільця облітеровані. Візуалізуються розширені петлі тонкої кишки (рис. 3).

Клінічний випадок

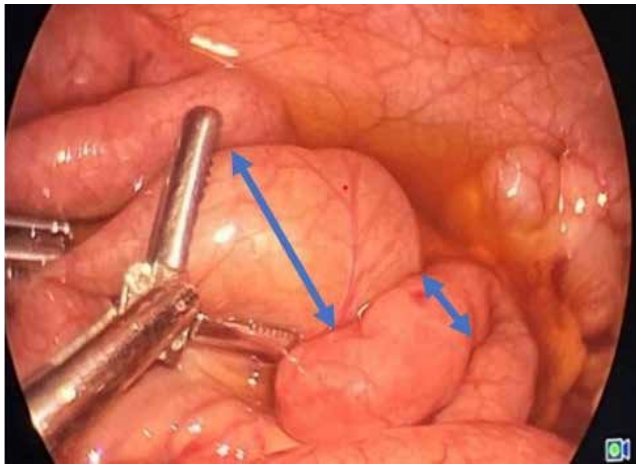


Рис. 3. Вигляд розширеної та пустої тонкої кишки

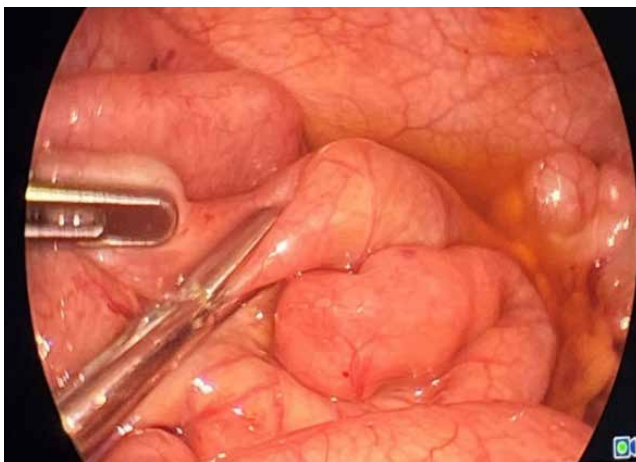


Рис. 4. Етап переміщення харчових продуктів, що викликали обтураційну непрохідність тонкої кишки

Подальша ревізія: сліпа кишка розташована типово. Апендикс розташований типово розміром $5 \times 0,3$ см, без ознак запалення. Під час ревізії тонкої кишки на відстані 25–30 см від ілеоцекального кута виявлено ділянку здухвинної кишки, туго заповнену щільним вмістом. Привідні петлі тонкої кишки дилатовані. Здухвинна кишка дистальніше – без вмісту.

Щільні маси евакуйовано (рис. 4) в товсту кишку, прохідність тонкої кишки відновлено. Черевну порожнину рясно промито. Під час ревізії малого таза виявлено агенезію правих придатків матки. Лівий яєчник нормальних розмірів, без патології. Порти видалено. Пошаровий шов ран наглухо. Асептичні наклейки. Післяопераційний період без ускладнень. Випорожнення з'явилися на 2-гу добу після операції з геморагічними домішками.

У подальшому – без особливостей. Шви зняті на 7-му добу. Загоєння рани первинним натягом.

Лабораторні обстеження. Загальний аналіз крові:

– на момент госпіталізації 02.10.2022: Нб – 125 г/л, Ег – $4,5 \times 10^{12}$ /л, Тг – 268×10^9 /л, ШОЕ – 5 мм/год, L – $11,8 \times 10^9$ /л, п – 2, с – 70, е – 0, б – 0, л – 24, м – 4.

– на 2-гу добу після операції 04.10.2022: Нб – 116 г/л, Ег – $4,32 \times 10^{12}$ /л, Тг – 358×10^9 /л, ШОЕ – 2 мм/год, L – $8,0 \times 10^9$ /л, п – 5, с – 43, е – 1, б – 0, л – 46, м – 5.

– перед випискою 09.10.2022: Нб – 129 г/л, Ег – $4,5 \times 10^{12}$ /л, Тг – 240×10^9 /л, ШОЕ – 2 мм/год, L – $8,0 \times 10^9$ /л, п – 3, с – 20, е – 3, б – 0, л – 71, м – 3.

Загальний аналіз сечі 09.10.2022: питома вага – 1022 г/л, L – 2 клітин/мкл, епітелій плоский +, слиз +.

У післяопераційному періоді дитина отримувала лікування: антибактеріальну терапію – цефтріаксон у дозі 250 мг 2 рази протягом 5 діб, інфузійну та симптоматичну терапію.

Доповнення анамнезу після операції: окрім того, що сказала мама перед операцією (дитина їла помідори), встановили, що дитина ще їла ананас і червону рибу.

У задовільному стані з діагнозом «Обтураційна непрохідність тонкої кишки зумовлена харчовими продуктами «ананас, риба», агенезія правих придатків матки» дитину виписано під спостереження за місцем проживання.

Фітобестоари є шлунково-кишковими сформованими твердими конкрементами, які зазвичай складаються зі спожитих овочів і фруктів, що частково або повністю не перетравлені. Утворення їх пов'язують із вживанням переважно хурми, кокосових волокон, селери, шкірки та стебел винограду, чорносливу, родзинок, цибулі-порей, мальви та дикого буряка, а також рослин і насіння. Механізм утворення фітобестоару з рослинних речовин і продуктів харчування ймовірно механічний і залежить від вмісту нерозчинних і неперетравлюваних волокон. Попри добре відому етіологію обтураційної кишкової непрохідності фітобестоарами та продуктами харчування, вони є рідкістю у формуванні «твердих конкрементів». Первинні фітобестоари тонкої кишки зустрічаються рідко і майже завжди мають обструктивний характер [4].

Стосовно публікацій у вітчизняних виданнях є достатньо клінічних спостережень фітобестоарів у дітей старшого віку, які впродовж тривалого часу проковтували волосся та нігті [3,6–8], але, на наш розсуд, для формування фітобестоару потрібні такі умови: певний час та відповідні продукти харчування з урахуванням їхньої кількості та тривалості вживання. Поміж тим, за даними літературних і власних клінічних спостережень, клінічні прояви непрохідності тонкої кишки не мали рецидивного характеру, а дітей госпіталізували з гострою непрохідністю кишечника.

Враховуючи власний досвід і дані літератури (табл.), для формування фітобестоару потрібні певні

Таблиця

Власні та літературні клінічні спостереження непрохідності тонкої кишки

№ пор.	Автор та посилання	Рік публікації	Вік дитини	Продукти харчування	Метод діагностики	Метод лікування
1.	В.Ф. Рибальченко, П.С. Русак (публ.)	2023	1 рік 6 міс	зерна кукурудзи	рентгенографія ОЧП	лапаротомія
2.	В.Ф. Рибальченко, П.С. Русак (публ.)	2023	1 рік 10 міс	ананас, червона риба	рентгенографія ОЧП, УЗД	лапароскопія
3.	A.Yu. Ali та співавт. [9]	2022	3 роки	дві половинки лимона	рентгенографія, КТ	лапаротомія
4.	V. Raveenthiran та співавт. [4]	2009	18 днів	фітобезоар, без верифікації продуктів?	рентгенографія	лапаротомія
5.	M. Glatstein та співавт. [1]	2013	4 роки	корінь ревеню	рентгенографія, КТ	лапаротомія
6.	R. Patcharu та співавт. [2]	2020	2 дні	родзинки	рентгенографія, ОЧП	лапаротомія

продукти (зрозуміло, що не з усіх продуктів харчування можливе формування фітобезоарів), умови для формування (порушення ферментативної функції травної системи організму), а також потрібен певний час для формування фітобезоару (зрозуміло, що фітобезоар «організована тверда грудка» не може сформуватися за 3–6 або 10 годин). На наш клінічний розсуд, а також з огляду на власні клінічні спостереження, причиною непрохідності були харчові продукти (зерна кукурудзи, ананас, червона риба), але вони викликали непрохідність і за певний час не перетворились у фітобезоар, а коли їх перемістили в товсту кишку, то вони вийшли природним шляхом не змінені (не перетравлені), а тому вважаємо, що називати таку непрохідність фітобезоаром не розумно як з клінічної, так і з патофізіологічної точки зору. Попри рідкість недуги – безоарів, маємо певний досвід стосовно діагностики та хірургічного лікування безоарів травного каналу в дітей старшого віку [6,7].

У статті В. С. Коноплицького та співавт. (2019) виділено деякі нюанси генезу непрохідності тонкої кишки за тонкокишковою локалізації безоарів та абдомінального болю: її виникнення в дуоденоєюнальному сегменті тонкої кишки з наступним зміщенням у праву здухвинну ділянку через міграцію безоару; періодичне колькоподібне посилення болю через локальні затримки транзиту й ентероспазми; купування больового синдрому досягається спазмолітичною терапією та паранефральними блокадами [3].

Стосовно збору анамнезу слід згадати випадок, описаний R. Patcharu та співавт. (2020), кишкової непрохідності у дводенного новонародженого без будь-яких специфічних рентгенологічних ознак, що вказують на загальну етіологію. За результатами діагностичної лапаротомії в здухвинній кишці ви-

явлено здуті родзинки, що викликали кишкову непрохідність. Історія, взята в ретроспективі, показала, що старша дитина стала свідком того, як її батько виконував традиційний ритуал додавання краплі меду в рот новонародженого, і вона повторила те саме з родзинками, що призвело до непрохідності тонкої кишки. А тому автори вважають, що ретельна докладна історія місцевих традиційних ритуалів іноді є найважливішим показником в етіології клінічного стану дитини [2].

Діагностика непрохідності тонкої кишки зазвичай ґрунтується на даних рентгенографії та комп'ютерної томографії (КТ). Важливе діагностичне значення має УЗД та доплерографія стану кровотоку ділянки кишки, що має непрохідність [2]. Так, M. Glatstein та співавт. у 2013 р. описано випадок, коли чотирирічний хлопчик із симптомами гострої кишкової непрохідності доставлений із блюванням та непрохідністю кишечника. Під час оглядової рентгенографії черевної порожнини у вертикальному положенні виявлено множинні рівні повітряної рідини. Під час УЗД патології не виявлено, у зв'язку з погіршенням загального стану виконано КТ черевної порожнини, за результатами якої встановлено внутрішньопросвітню обструкцію термінального відділу клубової кишки. При діагностичній лапаротомії виявлено фітобезоар, що складається з неперетравленого ревеню. Вміст ревеню видалено в товсту кишку, а в подальшому – через задній прохід [1].

V. Raveenthiran та співавт. (2009) уперше описано асоціацію фітобезоару та мальротатії середньої кишки у 18-місячної дитини чоловічої статі, яка одужала після операції Ледда, ентеротомії з видалення безоару і дуоденопластики, що звужувалася. А тому автором на основі цього випадку наголошено,

Клінічний випадок

що перед початком медикаментозного лікування гастродуоденальних фітобеzoарів у дітей слід виключити основні анатомічні вади розвитку [4].

Отже, підводячи підсумок огляду літератури та власних спостережень, констатовано 6 випадків непрохідності тонкої кишки продуктами харчування в дітей раннього віку.

У верифікації недуги важливе значення має вдало зібраний анамнез і клінічна картина на тлі вживання продуктів харчування, що складно піддаються перетравлюванню. Основними методами верифікації непрохідності тонкої кишки є рентгенологічні та контрастні методи обстеження травного каналу та КТ. Важливе діагностичне та прогностичне значення має УЗД черевної порожнини та доплерографія ділянки кишки, яка має непрохідність.

Висновки

Діагностика та верифікація обтураційної непрохідності кишечника продуктами харчування в дітей раннього віку насамперед ґрунтується на результатах старанно зібраного анамнезу.

З метою як верифікації локалізації непрохідності, так і встановлення фактора непрохідності кишечника доцільно використовувати такі методи: оглядову рентгенографію ОЧП на момент госпіталізації та в динаміці перебігу недуги, КТ, а також УЗД органів ОЧП.

Сумніви у встановленні причини непрохідності тонкого кишечника є показанням до діагностичної лапароскопії.

Тракування терміну «фітобеzoар» повинно мати підґрунтя з урахуванням часу непрохідності і перебування продукту в травній системі, умов і видів продуктів харчування.

Автори заявляють про відсутність конфлікту інтересів.

Відомості про авторів:

Рибальченко Василь Федорович – д.мед.н., проф., проф. каф. дитячої хірургії, анестезіології, ортопедії та травматології НУОЗ України імені П. Л. Шупика. Адреса: м. Київ, вул. Дорогожицька, 9. <https://orcid.org/0000-0002-1872-6948>.

Русак Петро Степанович – д.мед.н., проф. каф. дитячої хірургії, анестезіології, ортопедії та травматології НУОЗ України імені П. Л. Шупика; зав. хірургічного відділення №1 КНП «Житомирська обласна дитяча клінічна лікарня» Житомирської обласної ради. Адреса: Житомирська обл., Житомирський р-н, с. Станішівка, шосе Сквирське, 6. <https://orcid.org/0000-0002-1267-0816>.

Рінзберг Борис Сергійович – зав. мультипрофільного хірургічного відділення КНП «КМДКЛ №1» м. Києва. Адреса: м. Київ, вул. Богатирська, 30.

Нагорнюк Наталія Миколаївна – лікар-інтерн каф. дитячої хірургії, анестезіології, ортопедії та травматології НУОЗ України імені П. Л. Шупика. Адреса: м. Київ, вул. Дорогожицька, 9.

Саган Софія Василівна – лікар-інтерн каф. дитячої хірургії, анестезіології, ортопедії та травматології НУОЗ України імені П. Л. Шупика. Адреса: м. Київ, вул. Дорогожицька, 9.

Стаття надійшла до редакції 16.03.2023 р., прийнята до друку 14.06.2023 р.

References/Література

1. Ali AY, Biyikli A, Mohamed AA, Dhaley A, Ibrahim IG. (2022, Apr). Infrequent cause of small bowel obstruction in a child: A lemon. *Ann Med Surg (Lond)*. 76: 103488. Published online 2022 Mar 15. doi: 10.1016/j.amsu.2022.103488.
2. Glatstein M, Danino D, Rimón A, Keidar S, Scolnik D. (2013). An unusual cause of small bowel obstruction in a child: ingested rhubarb. *Case Rep. Surg*. 2013: 497214. doi: 10.1155/2013/497214.
3. Konoplitskiy VS, Dmytriiev DV, Kalinchuk OO, Konoplitskiy DV, Blazhko SS. (2019). Bezoarna khvoroba shlunkovokyshkovoho traktu u ditei (ohliad literatury ta interpretatsiia klinichnoho sposterezhennia). *Journal of Perioperative Medicine / Clinical thinking*. 2; 1: 52–58. [Коноплицький ВС, Дмитрієв ДВ, Калінчук ОО, Коноплицький ДВ, Блашко СС. (2019). Безоарна хвороба шлунково-кишкового тракту у дітей (огляд літератури та інтерпретація клінічного спостереження). *Journal of Perioperative Medicine / Clinical thinking*. 2; 1: 52–58]. doi: 10.31636/prmd.v2i2.7.
4. Patcharu R, Chand K, Parikh B. (2021). Phytobezoar causing intestinal obstruction in a neonate: a case report. *J. Neonatal Surg*. 10: 3. URL: <https://www.jneonatsurg.com/ojs/index.php/jns/article/view/704>.
5. Raveenthiran V, Surg IJ. (2009, Feb). An Unusual Association of Gastrointestinal Phytobezoar and Malrotation of the Midgut. *Indian J Surg*. 71 (1): 38–40. Epub 2009 Mar 13. doi: 10.1007/s12262-009-0009-4.
6. Rusak PS, Rybalchenko VF, Vyshpynska VM, Melnyk BA, Talko MO. (2013). Hihantskiy trykhobezoar shlunka ta dvana-dtsiatypaloi kyshky u divchynky 15 rokov. *Khirurgiia dytiachoho viku*. 2: 77–80. [Русак ПС, Рибальченко ВФ, Вишпінська ВМ, Мельник БА, Талько МО. (2013). Гігантський трихобезоар шлунка та дванадцятипалої кишки у дівчинки 15 років. *Хірургія дитячого віку*. 2: 77–80].
7. Rusak PS. (2011). Innovatsiini tekhnologii v diahnozytsi, likuvanni ta profylaktytsi urhentnoi khirurgichnoi abdominalnoi patolohii u ditei. *Avtoref. dys. na zdobuttia naukovooho stupenia doktora medychnykh nauk*. Kyiv: 32. [Русак ПС. (2011). Інноваційні технології в діагностиці, лікуванні та профілактиці ургентної хірургічної абдомінальної патології у дітей. Автореф. дис. на здобуття наукового ступеня доктора медичних наук. Київ: 32].
8. Rybalchenko VF. (2013). Analiz roboty dytiachoi khirurgichnoi sluzhby Ukrainy u 2012 rotsi. *Khirurgiia dytiachoho viku*. 3: 24–33. [Рибальченко ВФ. (2013). Аналіз роботи дитячої хірургічної служби України у 2012 році. *Хірургія дитячого віку*. 3: 24–33].
9. Yurchenko MI, Rybalchenko VF. (2005). Bezoary travnoho kanalu u ditei. *Khirurgiia dytiachoho viku*. 2: 93–96. [Юрченко МІ, Рибальченко ВФ. (2005). Безоари травного каналу у дітей. *Хірургія дитячого віку*. 2: 93–96].