

УДК 617.57/.58-001.45-089.81-073.65

Е.М. Хорошун^{1,2}, В.В. Макаров^{1,2}, В.В. Негодуйко^{1,2}, С.А. Шипілов^{1,2}, Ю.В. Клапчук¹,
С.В. Тертишний³

Проблеми діагностики та лікування турнікетного синдрому при вогнепальних пораненнях верхніх і нижніх кінцівок

¹Військово-медичний клінічний центр Північного регіону КМС ЗС України, м. Харків²Харківський національний медичний університет, Україна³Військово-медичний клінічний центр Південного регіону КМС ЗС України, м. Одеса

Paediatric Surgery(Ukraine).2023.3(80):83–91; doi 10.15574/PS.2023.80.83

For citation: Khoroshun EM, Makarov VV, Nehoduiko VV, Shipilov SA, Klapchuk YV, Tertyshnyi SV. (2023). Problems of diagnosis and treatment of tourniquet syndrome in gunshot wounds of the upper and lower extremities. Paediatric Surgery (Ukraine). 3(80): 83–91. doi: 10.15574/PS.2023.80.83.

Наведено актуальні питання діагностичного моніторингу зміни судинного статусу в разі використання турнікета при бойовій травмі, а також питання діагностики турнікетного синдрому. Показано альтернативний діагностичний підхід у вигляді додаткового використання поліфокусної експрес-біопсії м'язів і динамічної цифрової термографії.

Мета – проаналізувати проблемні питання діагностики та лікування турнікетного синдрому при вогнепальних пораненнях кінцівок для зменшення кількості організаційних і технічних помилок при пораненнях кінцівок, де використовувався турнікет.

Матеріали та методи. За 16 місяців широкомасштабної агресії росії проти України в умовах Військово-медичного клінічного центру Північного регіону (ВМКЦ ПнР) проліковано 28 поранених із турнікетним синдромом кінцівок. Усі поранені були чоловічої статі, середній вік становив $34,2 \pm 0,6$ року. Проаналізовано такі показники: термін накладення турнікета до прибуття на ROLE 2, локалізація турнікета, обсяг оперативного втручання на ROLE 2, термін перебування на ROLE 2, обсяг передопераційного обстеження у ВМКЦ ПнР, обсяг оперативних втручань в умовах ВМКЦ ПнР, кількість випадків гострого ушкодження нирок, потреба в замісній нирковій терапії, середній ліжко-день на ROLE 3, рівень летальності. Проведено класичні загальноклінічні дослідження в поєднанні з термографічним і гістологічним дослідженням.

Результати. За локалізацією при вогнепальних пораненнях із турнікетним синдромом переважали поранення нижніх кінцівок (28 (82,4%) випадків) над верхніми кінцівками 6 (17,6%) випадків). Усього вогнепальних переломів при турнікетному синдромі було 12 (35,3%) випадків. Усі (28) поранені надходили з накладеними турнікетами на кінцівках. Термін накладення турнікета до госпіталізації на ROLE 3 становив від 3 годин 10 хвилин до 11 годин 25 хвилин, у середньому – 5 годин 35 хвилин ± 20 хвилин. У 5 (14,7%) випадках були проби зняти турнікет при термінах його накладення понад 3 години на рівні ROLE 1. У 6 (21,4%) поранених на одній анатомо-функціональній ділянці було 2 турнікети, що призвело до ампутації на проксимальному рівні. Середній термін перебування на ROLE 2 з турнікетним синдромом дорівнював 60 ± 10 годин. Усім пораненим (28 пацієнтів) із турнікетним синдромом виконали 34 ампутації. 16 (57,1%) поранених із турнікетним синдромом мали гостре ушкодження нирок і отримували пролонговану замісну ниркову терапію. Ця категорія поранених мала турнікетний синдром на рівні стегна. Для діагностики турнікетного синдрому використали поліфокусну експрес-біопсію м'язів та динамічну цифрову термографію.

Висновки. Поліпшення підготовки бойових медиків сприятиме зменшенню кількості організаційних і технічних помилок при пораненнях кінцівок, де використовується турнікет. Тривало накладений турнікет призводить до високого рівня ампутації кінцівки в разі непоправних змін у м'язах. Існує потреба в подальшому розробленні об'єктивних методів діагностики турнікетного синдрому. Запропоновані додаткові

Оригінальні дослідження. Ургентна хірургія

методи діагностики у вигляді поліфокусної експрес-біопсії та термографії дадуть змогу об'єктивізувати обсяг ушкодження внаслідок стояння турнікета.

Дослідження проведено відповідно до принципів Гельсінської декларації. Протокол дослідження ухвалено локальними етичними комісіями всіх установ, що брали участь у дослідженні. На проведення досліджень отримано інформовану згоду пацієнтів.

Автори заявляють про відсутність конфлікту інтересів.

Ключові слова: турнікетний синдром, вогнепальні поранення кінцівок, термографія, проблеми діагностики та лікування.

Problems of diagnosis and treatment of tourniquet syndrome in gunshot wounds of the upper and lower extremities

E.M. Khoroshun^{1,2}, V.V. Makarov^{1,2}, V.V. Nehoduiko^{1,2}, S.A. Shipilov^{1,2}, Y.V. Klapchuk¹, S.V. Tertyshnyi³

¹Military Medical Clinical Centre of the Northern Region of the Medical Forces Command of the Armed Forces of Ukraine, Kharkiv

²Kharkiv National Medical University, Ukraine

³Military Medical Clinical Centre of the Southern Region of the Medical Forces Command of the Armed Forces of Ukraine, Odesa

The article presents topical issues of diagnostic monitoring of changes in vascular status when using a tourniquet during a combat injury, diagnosis of tourniquet syndrome. An alternative diagnostic approach in the form of additional use of multifocal express muscle biopsy and dynamic digital thermography has been demonstrated.

Purpose – to conduct an analysis of the problematic issues of diagnosis and treatment of tourniquet syndrome in gunshot wounds of the limbs in order to reduce the number of organizational and technical errors in wounds of the limbs where a tourniquet was used.

Materials and methods. In the 16 months since the beginning of Russia's full-scale aggression against Ukraine, 28 wounded people with tourniquet limb syndrome were treated in the Military Medical Clinical Center of the Northern Region (MMCC of the Northern Region). All the wounded were male, the average age was 34.2±0.6 years. The analysis of the following indicators was carried out: the timing of applying a tourniquet before arrival at ROLE 2, the localization of the tourniquet, the amount of surgical intervention at ROLE 2, the length of stay at ROLE 2, the amount of pre-operative examination in the MMCC of the NR, the amount of surgical interventions in the conditions of the MMCC of the NR, the number of cases of acute kidney injury, the need for renal replacement therapy, the average bed-day on ROLE 3, the level of mortality. Classical general clinical studies were carried out in combination with thermographic and histological research.

Results. In terms of localization, in gunshot wounds with tourniquet syndrome, wounds of the lower extremities prevail 28 (82.4%) over the upper extremities 6 (17.6%). There were 12 (35.3%) cases of gunshot fractures in tourniquet syndrome. All (28 patients) injured people arrived with tourniquets on their limbs. The terms of applying a tourniquet before hospitalization on ROLE 3 – from 3 hours 10 minutes to 11 hours 25 minutes, on average – 5 hours 35 minutes ±20 minutes. In 5 (14.7%) cases, there were attempts to remove the tourniquet when it was applied for more than 3 hours at the ROLE 1 level. In 6 (21.4%) of the wounded, there were 2 tourniquets on one anatomical and functional site, which led to amputation on proximal level. The average length of stay at ROLE 2 with tourniquet syndrome was 60±10 hours. All wounded (28 patients) with tourniquet syndrome underwent 34 amputations. 16 (57.1%) wounded with tourniquet syndrome had acute kidney injury and were on prolonged renal replacement therapy. This category of wounded had a tourniquet syndrome at the level of the thigh. Polyfocal express muscle biopsy and dynamic digital thermography were used to diagnose tourniquet syndrome.

Conclusions. Improving the training of combat medics will lead to a decrease in the number of organizational and technical errors in limb injuries where a tourniquet is used. A tourniquet applied for a long time leads to a high level of limb amputation in case of irreversible changes in the muscles. There is a need for further development of objective methods for the diagnosis of tourniquet syndrome. The proposed additional methods of diagnosis in the form of polyfocal express biopsy and thermography make it possible to objectify the extent of damage due to standing of the tourniquet.

The research was carried out in accordance with the principles of the Helsinki Declaration. The study protocol was approved by the Local Ethics Committee of the participating institution. The informed consent of the patient was obtained for conducting the studies.

No conflict of interests was declared by the authors.

Keywords: tourniquet syndrome, gunshot wounds of the extremities, thermography, problems of diagnosis and treatment.

Вступ

Незважаючи на тривалі розбіжності в розумінні доцільності широкого застосування турнікета при бойовій травмі, його широко використовують у тактичній бойовій допомозі пораненим, із

безперечною перевагою під час останніх конфліктів в Іраку та Афганістані [2,3].

Компресійно-роздавлена травма (КРТ), що виникає в разі неправильного використання турнікета, характеризується тяжким специфічним

травматичним ушкодженням у вигляді поєднання роздавлювання (руйнації) м'яких тканин, судинних і нервових структур кінцівок або інших анатомо-функціональних ділянок, з тривалою їхньою компресією, що при реперфузії призводить до критичного розладу гемодинаміки і порушення функції нирок унаслідок ендотоксикозу. У більшості (65%) клінічних спостережень КРТ поєднується з переломами кісток, у 35% випадків компресійно-роздавлювальний механізм поєднується з травмою інших анатомо-функціональних ділянок.

Компресійно-роздавлену травму характеризують складний патогенез, поліморфність клінічної картини, труднощі лікування як клінічного, так і організаційного характеру, високий рівень інвалідації та значний показник (до 40%) летальності.

Компресійно-роздавлена травма включає загальну і місцеву реакцію організму, що розвивається у відповідь на біль, тривалу ішемію, плазмо- і крововтрату, інтоксикацію і дегенеративно-некротичні зміни в ушкоджених тканинах. Клінічні прояви залежать від механізму, виду ушкодження м'яких тканин, тривалості і тяжкості травми.

Залежно від етіології та патогенезу КРТ виділяють синдромоподібні стани: синдром тривалого роздавлювання, синдром тривалого стиснення, позиційний синдром, турнікетний синдром, синдром травматичного ендотоксикозу і компартмент-синдром [1].

У патогенезі КРТ виділяють дію безпосередньої руйнації анатомічних структур з ушкодженням м'яких тканин і тривале стиснення тканинних масивів з ішемічним ушкодженням м'язів. Унаслідок того, що ішемічна загибель м'язової тканини настає через 6 годин, причиною раннього некрозу слід вважати безпосередній руйнівальний вплив на тканини.

Після звільнення від компресії повною мірою починається дія чинників патогенезу: плазовтрату і токсемія. Плазовтрату призводить до збільшення гемоконцентрації, що проявляється зменшенням об'єму циркулюючої крові і порушенням ниркової гемодинаміки та призводить до прогресування гострої ниркової недостатності (ГНН). Крім того, КРТ супроводжується значною руйнацією тканин, що зумовлює надходження в кров ендотоксинів і кислих метаболітів анаеробного гліколізу, що обтяжує токсемію та призводить до прогресування ГНН за рахунок нефротоксичної дії міоглобіну, гістаміну, калію, фосфору та інших токсичних речовин.

При КРТ м'язи піддаються ішемічно-некротичним змінам унаслідок: первинної руйнації (роздавлювання) та некрозу м'язів і судин; стиснення м'язів і судин у фасціальних м'язових футлярах гематомою та інтерстиціальною рідиною; тривалого артеріального спазму судин у зв'язку з периферичними крововиливами або безпосередньою реакцією судин на травму.

Для турнікетного синдрому характерні місцеві зміни у вигляді набряку та нейротрофічні зміни і загальні прояви у вигляді ГНН [1,15]. Відповідно до вимог тактичної бойової допомоги пораненим (ТССС – Tactical Combat Casualty Care), турнікет при вогнепальних пораненнях на кінцівки накладають якомога вище [10,11].

Збільшення часу евакуації та неконтрольоване використання турнікета є особливою проблемою, що може призводити до гострої ішемії з ризиком ампутації та ішемічно-реперфузійного ушкодження. Часто зазначається, але погано описується, неправильне використання турнікета та подальша нездатність перервати артеріальний кровотік також є клінічним сценарієм, який слід визнати [3,8].

У разі неправильного використання турнікета можна очікувати більш значну крововтрату через здавлювання вени («венонний джгут»). Раннє медичне повторне оцінювання джгута є важливою складовою на різних рівнях надання медичної допомоги. Це включає повторне оцінювання здатності турнікета досягати гемостазу, відсутність пульсу на периферичних артеріях та актуальність джгута взагалі. Використання турнікета потребує відповідних практичних навичок, повторного оцінювання та сортування поранених протягом 2 годин для визначення тактики подальшого лікування [3].

Широке застосування турнікета з накладенням його якомога вище на кінцівку відповідно до ТССС призводить до значної кількості ускладнень, пов'язаних із локальним рабдоміолізом. Геморагічний шок, велика кількість санітарних втрат і тактичні обмеження часто перешкоджають своєчасній конверсії або репозиції турнікета, накладеного під вогнем у червоній зоні бойових дій [13].

Мета дослідження – проаналізувати проблемні питання діагностики та лікування турнікетного синдрому при вогнепальних пораненнях кінцівок для зменшення кількості організаційних і технічних помилок при пораненнях кінцівок, де використовувався турнікет.

Оригінальні дослідження. Ургентна хірургія

Матеріали та методи дослідження

За 16 місяців широкомасштабної агресії росії проти України в умовах Військово-медичного клінічного центру Північного регіону (ВМКЦ ПнР) проліковано 28 поранених із турнікетним синдромом кінцівок. Усі поранені були чоловічої статі, середній вік становив 34,2±0,6 року. Проаналізовано такі показники: термін накладення турнікета до прибуття на ROLE 2 (за стандартами НАТО, це другий рівень надання медичної допомоги), локалізація турнікета, обсяг оперативного втручання на ROLE 2, термін перебування на ROLE 2, обсяг передопераційного обстеження у ВМКЦ ПнР, обсяг оперативних втручань в умовах ВМКЦ ПнР, кількість випадків гострого ушкодження нирок, потреба в замісній нирковій терапії, середній ліжко-день на ROLE 3 та рівень летальності.

Проведено такі дослідження: загальноклінічні аналізи крові та сечі, біохімічний аналіз крові, коагулограма крові, які виконані на апаратах «Respons 920» (Німеччина) і «Lab Analyt» (Китай), «HumaClot Duo Plus» (Німеччина), «Labline 40 i Sunrise» (Австрія) з додатковим обладнанням «BIORAD» і «BIOSAN». Додатково визначено креатинінфосфокіназу МВ-фракції. Міоглобін визначено на апараті «Finicare» («Wondfo», Китай). Для контролю оцінки системи гемостазу проведено тромбоеластографію на апараті «CPS11UM-IE(AA)» (Німеччина). Електроліти крові визначено на апараті «E-lyte Plus Electrolyte Analyzer Type C» (США). Лужно-основний склад і газу крові визначено на апараті «GEM Premier 3500» (США). Ультразвукове дослідження (УЗД) нирок і ниж-

ньої порожнистої вени виконано на апараті «GE LoGiQ P8». Виконано спіральну комп'ютерну томографію голови, органів грудної клітки та черевної порожнини, кінцівок на апараті «Toshiba Activion 16» із кроком томографа 0,5 мм. Рентгенографічні дослідження кінцівок у двох проекціях виконано за допомогою комплексу рентгенографічного діагностичного дослідження КРД-50 «INDIASCOPE-01» (Україна). Термографічні дослідження виконано на тепловізорі «Flir C5 Wi-Fi» [12,19].

Після клініко-інструментального обстеження хворого, в умовах операційної, насамперед оцінено життєдіяльність м'язів у ділянці накладення турнікета. Після фасціотомії усіх компартментів відповідних сегментів верхньої та нижньої кінцівки оцінено поверхневі та глибокі, особливо параосальні, м'язи. До ознак нежиттєздатності м'язів належать: колір «вареного м'яса», бліді, легко розволокнюються, водянисті, не скорочуються, не кровоточать [2]. Слід відмітити мозаїчний характер ураження м'язової тканини в ділянці накладеного турнікета.

Гістологічне дослідження проведено експрес і традиційними методами [16]. Для гістологічного дослідження тканинні фрагменти поверхневих і глибоких м'язів з місця стояння турнікета фіксували в 40-відсотковому нейтральному формаліні і піддавали парафіновому проведенню за методикою, прийнятою в роботі патолого-анатомічних лабораторій [17]. Після парафінового проведення виготовляли зрізи товщиною 5–6 мкм, які забарвлювали гематоксиліном і еозином. Комплекс патоморфологічних досліджень проводили на мікроскопі «Primo Star» («Carl Zeiss») зі збільшенням ×100 разів. Для документації зображень використовували цифрову камеру високої роздільної здатності 8-бітного оцифрування «AxioCam» (ERc5s) із розміром пікселя 2,2 мкм і програмним забезпеченням «Carl Zeiss AxioCam (ERc5s) Configuration Tool».

Пролонговану замісну ниркову терапію призначали при анурії або олігоурії (темп діурезу – менше 200 мл / 12 год), що триває понад 72 години; тяжкій гіперкаліємії (концентрація в плазмі понад 6,5 меквл/л) або рівні калію, що швидко зростає; тяжкому метаболічному ацидозі (рН<7,1), незважаючи на медикаментозне лікування [13].

Дослідження проведено відповідно до принципів Гельсінської декларації. Протокол дослідження ухвалено локальними етичними комісіями всіх

Таблиця

Розподіл поранених за локалізацією вогнепальних ран, абс. (%)

№	Локалізація вогнепальних ран	абс.	%
Верхня кінцівка			
1	Кисть	1	2,9
2	Передпліччя	2	5,9
3	Ліктювий суглоб	0	0
4	Плече	3	8,8
5	Плечовий суглоб	0	0
Усього		6	17,6
Нижня кінцівка			
6	Стопа	2	5,9
7	Гомілка	11	32,4
8	Колінний суглоб	0	0
9	Стегно	15	44,1
10	Кульшовий суглоб	0	0
Усього		28	82,4

установ, що брали участь у дослідженні. На проведення досліджень отримано інформовану згоду пацієнтів.

Результати дослідження та їх обговорення

Розподіл поранених за локалізацію вогнепальних ран, при яких був турнікетний синдром, наведено в таблиці.

За локалізацією при вогнепальних пораненнях із турнікетним синдромом переважали поранення нижніх кінцівок (28 (82,4%) випадків) над верхніми кінцівками 6 (17,6%) випадків).

Вогнепальні переломи кісток за локалізацією: кисть – 1 (2,9%), передпліччя – 1 (2,9%), стопа – 1 (2,9%), гомілка – 4 (11,8%), стегно – 5 (14,7%) випадків. Усього вогнепальних переломів при турнікетному синдромі було 12 (35,3%) випадків.

Серед досліджуваних осіб 2 (7,1%) поранених мали поєднане поранення грудей у вигляді вогнепального уламкового сліпого поранення з гемопневмотораксом, 8 (28,6%) – вогнепальні уламкові сліпі поранення м'яких тканин кінцівок.

За локалізацією турнікетного синдрому поранені розподілені так: верхня третина стегна – 22 (78,6%), верхня третина плеча – 4 (14,3%), верхня третина гомілки – 2 (7,1%) випадки. Лівобічне пошкодження (лівої верхньої або лівої нижньої кінцівок) – 7 (25%), правобічне пошкодження (правої верхньої або правої нижньої кінцівок) – 15 (53,6%), обидві нижні кінцівки – 4 (14,3%), ліві нижня та верхня кінцівка одночасно – 2 (7,1%) випадки.

Усі (28) поранені надходили з наявними турнікетами на кінцівках. Термін турнікета до прибуття на ROLE 3 становив від 3 годин 10 хвилин до 11 годин 25 хвилин, у середньому – 5 годин 35 хвилин ± 20 хвилин, що пов'язано із затримкою евакуації та відсутністю контролю за турнікетом. У 5 (14,7%) випадках були спроби зняти турнікет при термінах його стояння понад 3 години на етапі ROLE 1. У 6 (21,4%) поранених на одній анатомо-функціональній ділянці було 2 турнікети, що призвело до ампутації на рівень вище.

Середній термін перебування на ROLE 2 з турнікетним синдромом дорівнював 60 ± 10 годин.

Особливостями клінічних проявів при турнікетному синдромі у всіх випадках був виражений больовий синдром у ділянці стояння турнікета, гіперемія шкіри та набряк тканин під турнікетом, порушення чутливості в кінцівці.

Зовнішній вигляд пораненого з турнікетним синдромом на рівні стегон наведено на рисунку 1.

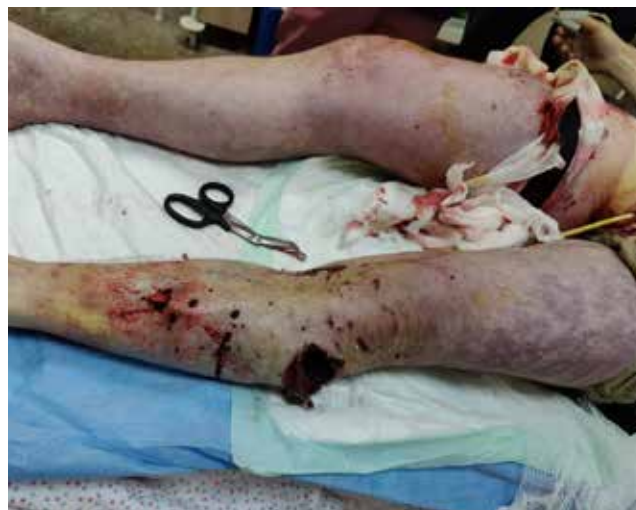

Рис. 1. Турнікетний синдром обох нижніх кінцівок. Тривалість стояння турнікета – 6 годин. Синюшність і мармуровість обох нижніх кінцівок до місця турнікета

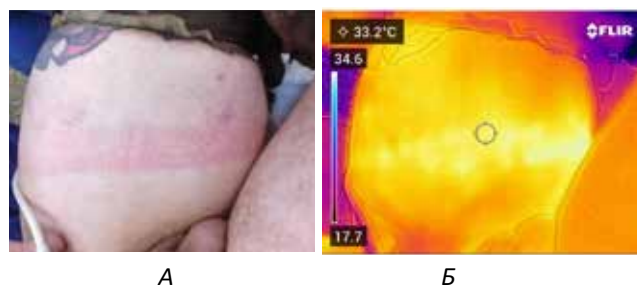


Рис. 2. Турнікетний синдром лівого стегна. Тривалість стояння турнікета – 5 годин. А – зовнішні прояви на шкірі на межі верхньої та середньої третини у вигляді циркулярної полоси гіперемії на місці накладення турнікета; Б – локальне підвищення температури (33,2°C) за результатами термографії тепловізором «Flir C5 Wi-Fi»

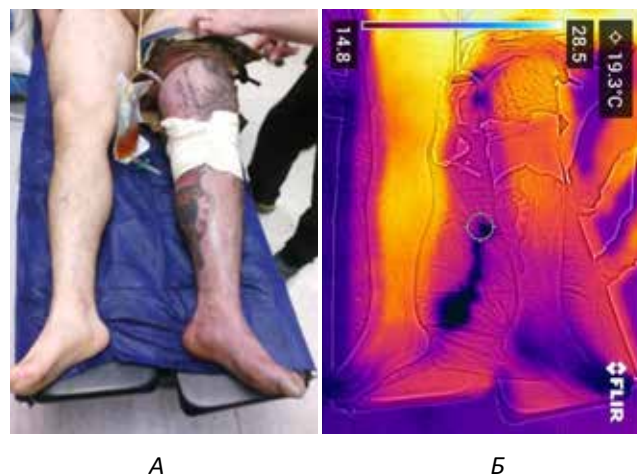


Рис. 3. Турнікетний синдром лівого стегна. Тривалість турнікета – 7,5 години: А – зовнішні прояви у вигляді мармуровості та синюшності лівої нижньої кінцівки нижче рівня турнікета; Б – зниження температури дистальних ділянок кінцівки (15,6°C), що свідчить про непоправні зміни

Оригінальні дослідження. Ургентна хірургія

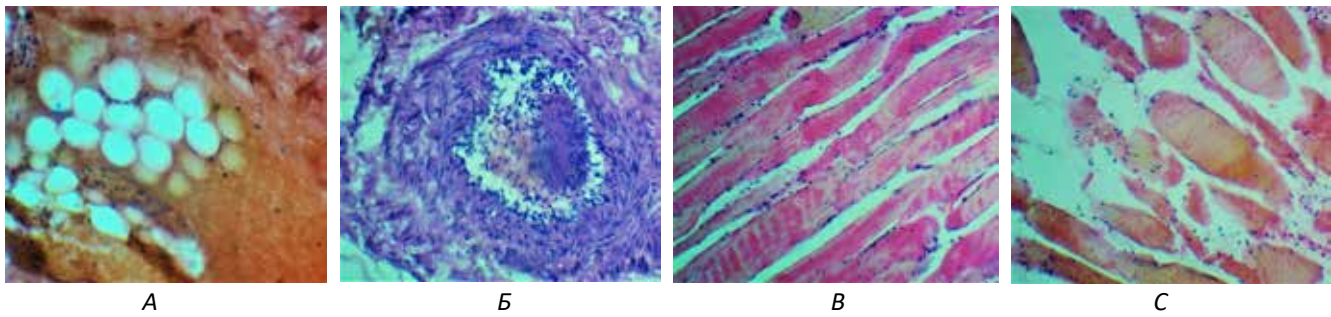


Рис. 4. Мікроскопічні зміни в м'яких тканинах при турнікетному синдромі: А – у підшкірній жировій клітковині велико-вогнищеві крововиливи, Б – у судинах значний набряк та відшарування ендотеліоцитів із розвитком гострого тромбозу; В – у м'язових волокнах набряк, виражені дистрофічні зміни з явищами каріопікнозу та каріолізісу; С – множинні осередки некрозу міоцитів із лейкоцитарною інфільтрацією. Забарвлення гематоксилін-еозин. $\times 100$

Для об'єктивізації змін у м'яких тканинах використовували тепловізор «Flir C5 Wi-Fi», який дав змогу фіксувати температурні зміни в тканинах за різних фізичних впливів (рис. 2) порівняно з протилежною кінцівкою і визначати ознаки непоправних змін (рис. 3).

Двом (7,1%) пораненим провели первинну хірургічну обробку ран та широкі дерматофасціотомії у зв'язку зі стоянням турнікета до 4 годин та сумнівними ознаками життєздатності м'яких тканин, однак наступної доби у зв'язку з ускладненням у вигляді гострого ушкодження нирок, наростанням ознак ендотоксикозу провели повторну ревізію м'язів кінцівки з визначенням субтотального рабдоміолізу в ділянці турнікета та виконали ампутації. Усім (28 пацієнтам) пораненим із турнікетним синдромом виконали ампутації (34): ампутація на рівні верхньої третини плеча – 5, екзартикуляція на рівні плечового суглоба – 1, ампутація на рівні нижньої третини стегна – 2, ампутація на рівні верхньої третини стегна – 22, екзартикуляція на рівні кульшового суглоба – 2.

Серед досліджуваних осіб 16 (57,1%) поранених із турнікетним синдромом мали гостре ушкодження нирок та отримували пролонговану замісну ниркову терапію. Усі ці поранені мали турнікетний синдром на рівні стегна. 12 (42,9%) поранених не мали ознак гострого ушкодження нирок.

Середня тривалість ліжко-дня до евакуації становила 14,3 ліжко-дня, що пов'язано з проведенням етапних оперативних втручань для формування кукси, придатної для протезування. Летальних випадків не було.

Мікроскопічні зміни в м'яких тканинах наведено на рисунку 4.

Макроскопічно та мікроскопічно найбільші зміни визначалися циркулярно в місці розташування турнікета в глибоких м'язах, які прилягають до кістки.

Основні проблемні питання в лікуванні турнікетного синдрому:

1. Надмірне затягування турнікета з локальним циркулярним роздавлюванням м'язів у ділянці турнікета. Накладання одночасно 2–3 турнікетів на одному рівні.

2. Відсутність конверсії або своєчасного переходу на тампонування рани з давлучою пов'язкою або репозиція турнікета якомога ближче до вогнепальної рани (5–8 см) при евакуації пораненого із зони бойових дій (у т.ч. в червоній зоні).

3. Тривало накладений турнікет призводить до високої ампутації кінцівки за непоправних змін у м'язах.

4. Недостатньо ретельний збір анамнезу (особливу увагу слід звернути на час, що минув із моменту поранення до госпіталізації, та на час появи і швидкість розвитку набряку). Недостатня увага до розвитку клінічних симптомів, характерних для турнікетного та компартмент-синдрому – виражений, нестерпний біль, що не відповідає тяжкості ушкодження, щільний напружений набряк, що прогресує протягом 2–3 діб після травми, пара-, гіпо- або анестезія в зоні іннервації уражених ішемією нервів.

5. У разі тривалого стояння турнікета під час надання медичної допомоги відсутність повноцінної ревізії м'язів на рівнях медичної евакуації. Неправильна локалізація та недостатня довжина розрізів для адекватної ревізії усіх компартментів м'язів кінцівки, неправильне трактування трофічних змін у м'язах.

6. Зняття турнікета з кінцівки за його тривалого стояння (понад 6 годин).

7. Хибна інтерпретація клінічних симптомів зі встановленням діагнозу нейроішемічної ангіопатії без компартмент-синдрому.

Обговорення

Тактична бойова допомога пораненим виконується солдатами на передовій. Головна мета – подо-

лати «смертність, якої можна уникнути». Одним із ключових моментів є гемостаз [14]. Турнікет є простим і ефективним інструментом для зупинки кровотечі кінцівки [2]. Але, незважаючи на реальні переваги цієї процедури, важливо зважити переваги та ризики.

До основних ускладнень, які виникають у результаті використання турнікета, у порядку частоти належать: ампутація, компартмент-синдром, неврологічні порушення, венозний та/або артеріальний тромбоз, м'язовий некроз, ГНН, гострий біль, одубільність кінцівки та контрактура суглобів. Ці ускладнення залежать від тривалості використання турнікета. Застосування останнього понад 3 години підвищує частоту ускладнень та смертність [9]. Управління часом є основною проблемою, повторна оцінка джгута є критичною. Середній час для медичної евакуації (MEDEVAC – Medical evacuation) під час конфлікту в Іраку або в Афганістані зазвичай був досить коротким. Наприклад, у Південному Афганістані у понад 75% випадків він тривав менше 90 хвилин [5].

Застосування турнікета має супроводжуватися систематичним повторним оцінюванням, особливо за тривалого застосування. Важливо мати на увазі два практичні запитання: чи корисний та ефективний цей турнікет? [3].

Другим критичним моментом є повторна оцінка здатності й ефективності турнікета щодо усунення кровотечі та зупинки пульсу на периферії. У популяції із 72 французьких солдатів накладення джгута не було ефективним у 49%, показавши стійкість підколінного артеріального кровотоку за допомогою Ехо-доплера [18]. У разі самостійного застосування показники успішності вдвічі нижчі, відсутність артеріального кровотоку – лише у 20–25% випадків [6]. Важливим фактором, який слід враховувати, є тип турнікета: ефективність коливається в межах від 79% до 92% залежно від пристрою [7,9].

Передова медична бригада повинна враховувати час медавакуації після використання турнікета, щоб знизити частоту ускладнень і смертність. Повторне оцінювання необхідно проводити якомога раніше. Слід поставити під сумнів показання до джгута. Якщо кровотеча не пульсуюча, потрібно якомога частіше використовувати компресійну пов'язку. Ефективність застосування турнікета має бути об'єктивована відсутністю пульсу на периферії клінічно або за допомогою УЗД. Підтримання джгута повинно спонукати передову медичну бригаду до добре спланованого та виконаного плану лікування з передовою хірургічною бригадою, в ідеалі, протя-

гом перших 3 годин. Це 3-годинне вікно необхідно ретельно розглянути з медичною координаційною групою, відповідальною за тривалий польовий догляд (координатор евакуації пацієнтів) [3].

За даними літератури, у 65% клінічних спостереженнях КРТ поєднується з переломами кісток [4], у наших спостереженнях вогнепальні переломи кісток були в 35,3%, що у 2 рази менше та свідчить про перевагу ушкодження м'яких тканин, при яких використовували турнікет для тимчасової зупинки кровотечі.

З 28 поранених 16 (57,1%) осіб із турнікетним синдромом на рівні стегна були на пролонгованій замісній нирковій терапії, що пов'язано з більшим обсягом стиснення м'яких тканин та вираженим ендотоксикозом, ніж у разі локалізації турнікетного синдрому на гомілці та плечі.

Враховуючи мозаїчні зміни в м'язах при турнікетному синдромі та перевалювання змін у глибоких м'язах, використання в діагностиці методів поліфокальної експрес-біопсії та термометрії дає змогу об'єктивізувати обсяг ушкодження при турнікетному синдромі.

Для вибору тактики хірургічного втручання потрібно розуміти різницю між турнікетним синдромом і компартмент-синдромом.

З нашого спостереження, турнікетний синдром характеризується такими особливостями: використання турнікета понад 3 години; виражений набряк стегна або плеча нижче турнікета; поверхневі м'язи стегна життєздатні та пролабують через фасціотомні розрізи; рабдоміоліз глибоких м'язів у ділянці накладення турнікета; швидкий розвиток гострого ушкодження нирок.

На відміну від турнікетного синдрому, для компартмент-синдрому характерно: турнікет у межах встановлених часових норм (1–1,5 години), набряк лише ділянки поранення, поступове наростання ушкодження нирок.

При компартмент-синдромі слід починати операцію з ревізії вогнепальної рани. При турнікетному синдромі до 6 годин потрібно починати операцію з ревізії м'язів стегна або плеча нижче турнікета. Якщо час турнікета понад 6 годин, то необхідно проводити ревізію стегна та плеча при раніше встановленому турнікеті без його зняття.

Рішення про ампутацію кінцівки слід приймати лише після сумісного огляду декількома профільними спеціалістами (хірургом відділення гнійної хірургії, травматологом та судинним хірургом сумісно з провідним хірургом), ретельного аналізу даних лабораторних показників, даних діурезу, макроско-

Оригінальні дослідження. Ургентна хірургія

пічної картини м'язів у ділянці турнікета, аналізу результатів шкали MESS (mangled extremity severity score, K. Johansen та ін., 1990), даних УЗД нирок і даних термографії, а також за обов'язкової згоди хворого при його ясній свідомості.

У разі незначного рабдоміолізу, частково збереженої кровоточивості, скоротливості, збереженому діурезу та нормальних показників у біохімічному аналізі крові проводиться дебрідмент м'язів та динамічне спостереження із подальшою ревізією м'язів наступної доби. У випадку поширеного рабдоміолізу та ураження великого масиву м'язів, особливо параосальних, олігоанурії зі зміною кольору сечі («колір портвейну або м'ясних помиїв»), анурії, високих показників креатиніну, сечовини проводиться висока ампутація вище турнікета або екзартикуляція з видаленням усіх нежиттєздатних м'язів.

Висновки

Запропоновані додаткові методи діагностики у вигляді поліфокусної експрес-біопсії та термографії дають змогу об'єктивізувати обсяг ушкодження внаслідок використання турнікета та прийняти правильне тактичне рішення.

Поліпшення теоретичної та практичної складової підготовки бойових медиків сприятиме зменшенню кількості організаційних і технічних помилок при пораненнях кінцівок, де застосовується турнікет.

Тривало накладений турнікет призводить до високої ампутації кінцівки в разі непоправних змін у м'язах.

У зв'язку з великою кількістю ускладнень під час застосування турнікета при вогнепальних пораненнях існує потреба в подальшому розробленні об'єктивних методів діагностики турнікетного синдрому.

Автори заявляють про відсутність конфлікту інтересів.

References/Література

- Aslanian SA та ін. (2015). Vkazivky z voienno-polovoi khirurgii: dlia medychnoho skladu Zbroinykh syl Ukrainy ta inshykh sylovykh vidomstv. Za red. Ya.L. Zarutskoho, A.A. Shudraka; Viisk.-med. departament MO Ukrainy. Kyiv: Chalcynska N.V.: 39. [Асланян СА та ін. (2015). Вказівки з воєнно-польової хірургії: для медичного складу Збройних сил України та інших силових відомств. За ред. Я.Л. Заруцького, А.А. Шудрака; Військ.-мед. департамент МО України. Київ: Чалчинська Н.В.: 399].
- Brodie S, Hodgetts TJ, Ollerton J, McLeod J, Lambert P, Mahoney P. (2007). Tourniquet use in combat trauma: UK military experience. J. R. Army Med. Corps. 153: 310–313.
- Caubère A, de Landevoisin ES, Schlienger G, Demoures T, Romanat P. (2019, Jul 3). Tactical tourniquet: Surgical management must be within 3 hours. Trauma Case Rep. 22: 100217.

- doi: 10.1016/j.tcr.2019.100217. PMID: 31338408; PMCID: PMC6611996.
- Cheremskyi A, Goloborodko N. (2019). Emergency tourniquets: from past to present. EMERGENCY MEDICINE. 1; 96: 42–47. <https://doi.org/10.22141/2224-0586.1.96.2019.158744>.
 - Cordell RF, Cooney MS, Beijer D. (2008). Audit of the effectiveness of command and control arrangements for medical evacuation of seriously ill or injured casualties in southern Afghanistan 2007. J. R. Army Med. Corps. 154: 227–230.
 - Donat A, Kedzierewicz R, Ramdani E, Loheas D, Lerouley D, Précloux P. (2016). Évaluation comparative de deux garrots «tourniquet» en auto-application et en ambiance tactique. Méd Armées. 443: 246–250.
 - Glick CPTY, Furer MAJA, Glassberg COLE, Sharon R, Ankoory MAJR. (2018). Comparison of two tourniquets on a mid-thigh model: the Israeli silicone stretch and wrap tourniquet vs. the combat application tourniquet. Mil. Med. 183: 157–161.
 - Kragh JF, O'Neill ML, Walters TJ, Dubick MA, Baer DG, Wade CE et al. (2011). The military emergency tourniquet program's lessons learned with devices and designs. Mil. Med. 176: 1144–1152.
 - Kragh JF, Walters TJ, Baer DG, Fox CJ, Wade CE, Salinas J et al. (2008). Practical use of emergency tourniquets to stop bleeding in major limb trauma. J. Trauma. 64: S38S49. discussion S49–50. doi: 10.1097/TA.0b013e31816086b1.
 - Kravets OV, Klyhunencko OM, Yekhalov VV та ін. (2021). Syndrom tryvaloho styskannia. Navchalno-metodychnyi posibnyk dlia likariv-interniv riznykh spetsialnostei. Lviv: Vydavnytstvo «Novyi Svit – 2000»: 194. [Кравець ОВ, Клігуненко ОМ, Єхалов ВВ та ін. (2021). Синдром тривалого стискання. Навчально-методичний посібник для лікарів-інтернів різних спеціальностей. Львів: Видавництво «Новий Світ – 2000»: 194].
 - Pinchuk O, Pinchuk V. (2015). Navchalna prohrama «Viiskova medytyna na poli boiu» (Combat Medicine). Kyiv: 255. [Пінчук О, Пінчук В. (2015). Навчальна програма «Військова медицина на полі бою» (Combat Medicine). Київ: 255].
 - Requena-Bueno L, Priego-Quesada JI, Jimenez-Perez I, Gil-Calvo M, Pérez-Soriano P. (2020). Validation of Thermo Human automatic thermographic software for assessing foot temperature before and after running. Journal of Thermal Biology. 92: 102639. <https://doi.org/10.1016/j.jtherbio.2020.102639>.
 - Sabate-Ferris A, Pfister G, Boddart G, Daban JL, de Rudnicki S, Caubere A et al. (2022, Oct). Prolonged tactical tourniquet application for extremity combat injuries during war against terrorism in the Sahelian strip. Eur J Trauma Emerg Surg. 48 (5): 3847–3854. Epub 2021 Nov 14. doi: 10.1007/s00068-021-01828-4. PMID: 34775509.
 - Tourtier J-P, Palmier B, Tazarourte K, Raux M, Meaudre E, Ausset S et al. (2013). The concept of damage control: extending the paradigm in the prehospital setting. Ann. Fr. Anesth. Reanim. 32: 520–526. doi: 10.1016/j.annfar.2013.07.012.
 - Tsybaliuk VI. (2021). Atlas boiovoi khirurgichnoi travmy (dosvid antyterrorystychnoi operatsii / operatsii ob'ednanykh syl). Pid zahalnoiu red. V.I. Tsybaliuka. Kharkiv: Kolehium: 385. [Цимбалюк ВІ. (2021). Атлас бойової хірургічної травми (досвід антитерористичної операції / операції об'єднаних сил). Під загальною ред. В.І. Цимбалюка. Харків: Колегіум: 385].
 - Vakhniuk TV. (2018). Histoloheia z tekhnikoju histolohichnykh doslidzhen. Navchalnyi posibnyk (VNZ I-III r. a.). Vseukrainske spetsializovane vydavnytstvo «Medytyna»: 256. [Вахнюк ТВ. (2018). Гістологія з технікою гістологічних досліджень. Навчальний посібник (ВНЗ I-III р. а.). Всеукраїнське спеціалізоване видавництво «Медицина»: 256].

17. Vareniuk IM, Dzerzhynskiy ME. (2019). Metody tsyto-histologichnoi diahnozyky. Navchalnyi posibnyk. Kyiv: Interservis: 256. [Варенюк ІМ, Держинський МЕ. (2019). Методи цито-гістологічної діагностики. Навчальний посібник. Київ: Інтерсервіс: 256].
18. Vuillemin Q. (2017). Influence des traits de personnalité dans la réalisation de geste de sauvetage: exemple du garrot tactique dans le sauvetage au combat niveau. Thèse-Artic Médecine Générale L'université Lorraine En Date 4 Avril 2017 n.d..
19. Xue EY, Chandler LK, Viviano SL, Keith JD. (2018, Apr). Use of FLIR ONE Smartphone Thermography in Burn Wound Assessment. Ann Plast Surg. 80; 4 (4): S236-S238. doi: 10.1097/SAP.0000000000001363.

Відомості про авторів:

Хорошун Едуард Миколайович – Герой України, к.мед.н., полковник мед. служби, начальник Військово-медичного клінічного центру Північного регіону Командування Медичних сил Збройних Сил України, доц. каф. хірургії №4 Харківського НМУ. Адреса: м. Харків, вул. Культури, 5. <https://orcid.org/0000-0003-1258-1319>.

Макаров Віталій Володимирович – д.мед.н., проф., зав. каф. хірургії №4 Харківського НМУ; лікар-хірург хірургічного відділення хірургічної клініки Військово-медичний клінічний центр Північного регіону Командування Медичних сил Збройних сил України. Адреса: м. Харків, просп. Науки, 4. <https://orcid.org/0000-0002-4224-0294>.

Негодуйко Володимир Володимирович – д.мед.н., доц., полковник медичної служби, начальник клініки невідкладної медичної допомоги (та прийому і евакуації) Військово-медичного клінічного центру Північного регіону Командування Медичних сил Збройних сил України; доц. каф. хірургії №4 Харківського НМУ. Адреса: м. Харків, вул. Культури, 5. <https://orcid.org/0000-0003-4540-5207>.

Шипілов Сергій Анатолійович – к.мед.н., полковник медичної служби, заст. командира – провідний хірург Військово-медичного клінічного центру Північного регіону Командування Медичних сил Збройних Сил України; асистент каф. хірургії №4 Харківського НМУ. Адреса: м. Харків, вул. Культури, 5. <https://orcid.org/0000-0002-1689-2213>.

Кланчук Юрій Вікторович – к.мед.н., полковник медичної служби, начальник клініки ушкоджень Військово-медичного клінічного центру Північного регіону Командування Медичних сил Збройних Сил України. Адреса: м. Харків, вул. Культури, 5. <https://orcid.org/0000-0003-1903-959X>.

Тертишний Сергій Володимирович – к.мед.н., підполковник медичної служби, начальник відділення хірургічної інфекції Військово-медичного клінічного центру Південного регіону Командування Медичних сил Збройних Сил України. Адреса: м. Одеса, вул. Пироговська, 2. <https://orcid.org/0000-0002-4949-5409>.

Стаття надійшла до редакції 16.06.2023 р., прийнята до друку 10.09.2023 р.