

УДК 616.26-056.7-089.844-053.2

О.К. Слепов, О.А. Данилов, Є.О. Слепов

Хірургічна корекція природженої діафрагмальної евертерації в дітей

Центр неонатальної хірургії вад розвитку та їх реабілітації ДУ «Всеукраїнський центр материнства та дитинства НАМН України», м. Київ

Paediatric Surgery (Ukraine). 2025. 4(89): 25-31. doi: 10.15574/PS.2025.4(89).2531

For citation: Slieпов OK, Danilov OA, Slieпов IeO. (2025). Surgical correction of congenital diaphragmatic eventration in children. Paediatric Surgery (Ukraine). 4(89): 25-31 doi: 10.15574/PS.2025.4(89).2531.

Мета – оптимізувати хірургічну корекцію природженої діафрагмальної евертерації (ПДЕ) шляхом удосконалення пластики діафрагми з використанням оригінального інструментарію.

Матеріали і методи. Проведено ретро- і проспективне дослідження медичних карток 29 дітей із ПДЕ протягом останніх 30 років. Для оцінювання результатів лікування застосовано клініко-рентгенологічні та статистичні методи. Визначено наявність або відсутність рецидивів, а також інтра- та післяопераційних ускладнень.

Результати. Під час проведення пластики діафрагми в дітей із ПДЕ застосовано: методу триплікатури («ручна») з використанням «П»-подібних і вузлових швів у 8 (42,1%) пацієнтів; триплікатури з використанням оригінальних діафрагмальних затискачів – у 5 (26,3%) дітей; дублікатури типу «сюртук» із частковою резекцією евертерованої діафрагми – у 4 (21,1%); резекцію евертерованої частини діафрагми з її пластикою «стик у стик» – у 2 (10,5%) пацієнтів.

Висновки. Хірургічна корекція ПДЕ є дієвим методом лікування цієї патології. Основним методом пластики діафрагми при ПДЕ є її плікація (метод дублікатури або триплікатури). У разі травматичного ушкодження евертерованої діафрагми або за наявності виразного злукового процесу між нею і прилеглими гернійованими органами чи з легенею доцільно проводити резекцію змінених ділянок евертерованої діафрагми з ушиванням її країв. Розроблена модифікація методу триплікатури з використанням оригінальних діафрагмальних затискачів дає змогу відновити фізіологічний контур діафрагми, забезпечити безпечність операції, скоротити її тривалість і спростити техніку оперативного втручання. Відкритий метод пластики діафрагми при ПДЕ з використанням торакотомії у 100% випадків попереджає розвиток рецидиву евертерації і супроводжується добрим ефектом після операції.

Дослідження виконано відповідно до принципів Гельсінської декларації. На проведення досліджень отримано інформовану згоду батьків дітей.

Автори заявляють про відсутність конфлікту інтересів.

Ключові слова: природжена вада розвитку, діти, природжена діафрагмальна евертерація, хірургічне лікування, пластика діафрагми, діафрагмальні затискачі.

Surgical correction of congenital diaphragmatic eventration in children

O.K. Slieпов, O.A. Danilov, Ie.O. Slieпов

Center for neonatal surgery for malformations and their rehabilitation of SI «Ukrainian center of maternity and childhood of the NAMS of Ukraine», Kyiv

Aim – to optimize the surgical correction of congenital diaphragmatic eventration (CDE) by improving diaphragmatic plastic surgery using original instrumentation.

Materials and methods. A retrospective and prospective study of medical records of 29 children with CDE was conducted over the past 30 years. To evaluate the results of treatment, clinical, radiological and statistical methods were used. The presence or absence of relapses, as well as intra- and postoperative complications, were determined.

Original articles. Thoracic surgery

Results. In diaphragmatic plastic surgery in children with CDE, the following methods were used: triplication («manual»), using P-like and knotted sutures in 8 (42.1%) patients; triplication using original diaphragmatic clamps – in 5 (26.3%) children; «coat» type duplication, with partial resection of the eventrated diaphragm – in 4 (21.1%); resection of the eventrated part of the diaphragm with its «joint-to-joint» plastic surgery in 2 (10.5%) patients.

Conclusions. Surgical correction of congenital diaphragmatic eventration is an effective method of treating this pathology. The main method of diaphragmatic plastic surgery in CDE is its plication (duplication or triplication method). In cases of traumatic injury to the eventrated diaphragm or in the presence of a pronounced connective process between it and adjacent herniated organs or with the lung, it is advisable to resect the changed areas of the eventrated diaphragm with suturing of its edges. The developed modification of the triplication method, using original diaphragmatic clamps, allows to restore the physiological contour of the diaphragm, ensure the safety of the operation, reduce its duration and simplify the technique of surgical intervention. The open method of diaphragmatic plastic surgery for CDE, using thoracotomy, in 100% of cases prevented the development of recurrent eventration and was accompanied by a good effect after surgery.

The study was conducted in accordance with the principles of the Declaration of Helsinki. Informed consent was obtained from the children's parents.

The authors declare no conflict of interest.

Keywords: congenital malformation, children, congenital diaphragmatic eventration, surgical treatment, diaphragmatic plastic surgery, diaphragmatic clamps.

Природжена діафрагмальна евентерація (ПДЕ) є самостійною нозологічною одиницею, яка характеризується частковим або повним заміщенням діафрагмального м'язу фіброзною сполучною тканиною. Це обумовлює її слабкість і вип'ячування вгору. Водночас відбувається протрузія в грудну клітку вмісту черевної порожнини. Діафрагма зберігає свою цілісність і безперервність до реберної дуги, усі її прикріплення не змінені [1]. У ділянці заміщення м'язу формується тонка мобільна мембрана, яка обмежує звичну рухомість діафрагми і спричиняє появу парадоксальних рухів, що призводить до порушення вентиляції легень і зниження кровотоку, створюючи гіпоксичну вазоконстрикцію, з усіма можливими наслідками [2].

Дотепер у світовій літературі точиться дискусія щодо лікувальної тактики при ПДЕ. Більшість клініцистів вважають хірургічну корекцію єдиним дієвим методом лікування цієї патології [1,2,4,11,15,17–19]. Проте деякі дослідники схильні до того, що при деяких анатомічних і безсимптомних формах вади в дітей можна застосовувати консервативну тактику – диспансерне спостереження [7,19].

Існують різні підходи до хірургічної тактики при ПДЕ, зокрема, застосовувати відкритий спосіб операції [1,3,7,9,19] чи закритий, мініінвазивний [3,4,6,14].

У разі відкритого оперативного втручання дискутується питання стосовно того, який із хірургічних доступів більш доцільний: торакотомічний або лапаротомічний [2,8]. За умови застосування закритої методики корекції ПДЕ виникає питання щодо того, який із методів кращий: класичний торакоскопічний [2,4,14], лапароскопічний трансперитонеальний [10] або роботизований торакоскопічний [18].

Переважає більшість хірургів під час проведення корекції ПДЕ застосовує плікацію діафрагми [1–

3,7,10,14,19] і дуже рідко синтетичну заплату [9]. Способи плікації діафрагми різноманітні [3,4,10,12,14,19], але деякі з них можуть супроводжуватись інтраопераційними ускладненнями, рецидивами вади або бути клінічно неефективними [1–4,12]. Пошук оптимальної лікувальної тактики, а також методів хірургічної корекції ПДЕ триває досі.

Вищенаведені факти обумовлюють надзвичайну актуальність цього дослідження.

Мета дослідження – оптимізувати хірургічну корекцію ПДЕ шляхом удосконалення пластики діафрагми з використанням оригінального інструментарію.

Матеріали і методи дослідження

Проведено ретро- і проспективне дослідження медичних карток 29 дітей із ПДЕ, яких протягом останніх 30 років обстежували і лікували в умовах ДУ «Інститут педіатрії, акушерства і гінекології імені акад. О.М. Лук'янової НАМН України» і ДУ «Всеукраїнський центр материнства та дитинства НАМН України», клініки дитячої хірургії.

У 10 дітей проводилось консервативне лікування та динамічне спостереження.

Хірургічну корекцію ПДЕ проведено у 19 дітей віком від 1,5 місяця до 14 років (у середньому – $4,1 \pm 3,7$ року). Серед пацієнтів було 3 дівчаток і 16 хлопчиків, у співвідношенні 1:5,3. Лівобічна локалізація ПДЕ була у 57,9% (n=11) випадках, правобічна – у 42,1% (n=8). Переважала обмежена евентерація діафрагми (84,2%, n=16) над тотальною (15,8%, n=3).

Усіх 100% пацієнтів оперовано відкритим способом шляхом торакотомії (89,5%, n=17) або лапаротомії (10,5%, n=2).

Таблиця

Методи пластики діафрагми при природженій діафрагмальній евентерації

Метод пластики	Кількість, абс. (%)
Триплікатура («ручна») з використанням «П»-подібних і вузлових швів	8 (42,1)
Триплікатура з використанням оригінальних діафрагмальних затискачів	5 (26,3)
Дублікатура типу «сюртук» із частковою резекцією евентерованої діафрагми	4 (21,1)
Резекція евентерованої частини діафрагми з її пластикою «стик у стик»	2 (10,5)

Для оцінювання результатів лікування застосовано клініко-рентгенологічні та статистичні методи. Визначено наявність або відсутність рецидивів, а також інтра- та післяопераційних ускладнень.

Дослідження виконано відповідно до принципів Гельсінської декларації. Протокол дослідження ухвалено локальним етичним комітетом зазначеної в роботі установи. На проведення досліджень отримано інформовану згоду батьків дітей.

Результати дослідження та їх обговорення

У більшості випадків для хірургічної корекції ПДЕ застосовували торакотомічний доступ (89,5%, n=17): боковий (82,3%, n=14), передньо-боковий (5,9%, n=1), задньо-боковий (11,7%, n=2) в VII (58,8%, n=10), VIII (23,5%, n=4), VI (11,7%, n=2) або V (5,9%, n=1) міжреберних проміжках. Рідко використовували лапаротомію: верхню серединну (5,2%, n=1) або субкостальну (5,2%, n=1).

При пластичі діафрагми переважали плікаційні методи (89,5%, n=17) (табл.).


Метод «ручної» триплікатури виконували як при лівобічній, так і при правобічній локалізаціях ПДЕ. При цьому формували дублікатури з листків потоншеної евентерованої діафрагми з розрахунку отримання фізіологічних контурів і розташування купола діафрагми. Складку дублікатури біля її основи, зазвичай у межах нормальних м'язових структур, прошивали горизонтальним рядком «П»-подібних нерозсмоктувальних швів (атравматичний шовк, етібонд). Утворену складку дублікатури розпластували на діафрагмі і підшивали до неї нерозсмоктувальними вузловими атравматичними швами. При правобічній локалізації ПДЕ евентеровану діафрагму перед утворенням її дублікатури з метою ревізії не розкривали через відомі анатомічні особливості. При лівобічній ПДЕ перед формуванням складки діафрагми останню на верхівці розкривали з метою ревізії для профілактики травмування прилеглих до евентерованої діафрагми гернійованих органів черевної порожнини.

Пластику діафрагми при обмеженій ПДЕ методом дублікатури типу «сюртук» виконали 4 дітям у віці від

1,5 місяця і до 6 місяців (у 3 випадках ПДЕ була правобічною, хірургічний доступ – торакотомія; в 1 немовляти віком 1,5 місяця ПДЕ була лівобічною, яку скорегували за допомогою однойменної субкостальної лапаротомії). Метод дублікатури застосовували в разі неможливості або технічних труднощів виконання триплікатури в дітей перших 6 місяців життя (n=3) або при виразному злуковому процесі між діафрагмою і легенею, а також печінкою (n=1). При цьому евентеровану діафрагму розсікали на верхівці, до рівня здорових м'язових структур. Уздовж розсічених країв виконували часткову резекцію витонченої діафрагми у вигляді лінійної полоси 1–2 см шириною, переважно для її гістологічного дослідження. Край нижньої поли діафрагми підводили під верхній (до рівня наявності здорових м'язових структур) і фіксували до нього за допомогою «П»-подібних швів. Верхню полу діафрагми фіксували до нижньої вузловими швами в межах нормальних м'язів. Сформована дублікатура утворювала фізіологічні контури і висоту стояння діафрагми.

У двох дітей віком 3 і 14 років, відповідно, лівобічну і правобічну обмежені ПДЕ скорегували з торакотомічного доступу. Провели резекцію евентерованої частки діафрагми з ушиванням її дефекту «стик у стик» у межах здорових м'язових тканин вузловими і «П»-подібними швами (Етібонд 2/0).

Слід зазначити, що в дитини віком 3 роки з лівобічною ПДЕ резекцію стоншеної (евентерованої) частини діафрагми виконали у зв'язку з виразним злуковим процесом між нею і гернійованими органами (шлунком і селезінкою), а в хлопчика віком 14 років із правобічною ПДЕ резекцію виконали через травматичний розрив евентерованої частини діафрагми унаслідок спортивної травми (заняття боксом). При цьому виявили тотальне зміщення усієї печінки (через дефект діафрагми) у праву плевральну порожнину. Після висічення травмованих тканин евентерованої діафрагми і додаткового часткового розсічення інтактної діафрагми в поперечному напрямку печінку повністю занурили в черевну порожнину і розмістили в її фізіологічному положенні. Дефект діафрагми зашили «стик у стик» у вигляді літери «Т» вузловими і «П»-подібними швами в межах її здорових м'язових структур.



А



Б

Рис. 1. Зовнішній вигляд оригінальних діафрагмальних затискачів: А – загальний вигляд інструментів; Б – губки затискачів моделюють фізіологічні контури діафрагми

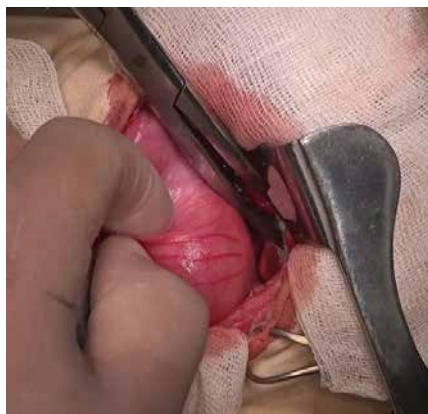

Рис. 2. Евентерована діафрагма повністю заповнює хірургічну рану

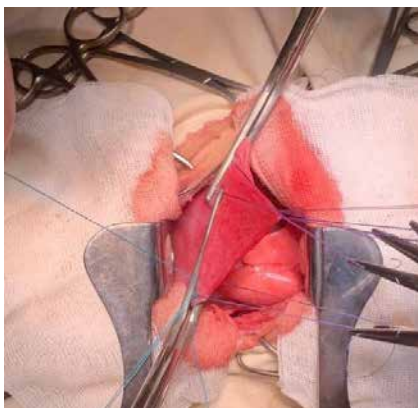


Рис. 3. Накладання двох діафрагмальних затискачів назустріч один одному в межах здорових тканин діафрагми

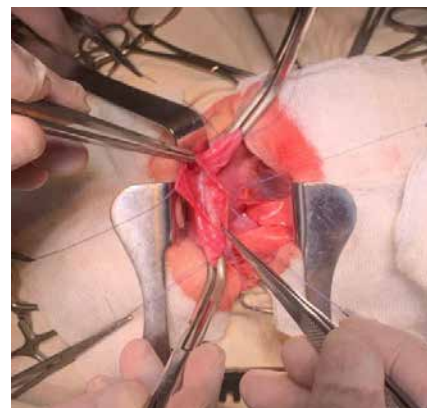


Рис. 4. Ревізія вмісту дублікатури діафрагми після її розтину над затискачами

Запропоновано і впроваджено модифікацію традиційного методу триплікатури з використанням спеціальних оригінальних діафрагмальних затискачів. Розроблені, виготовлені і запатентовані нами діафрагмальні затискачі не мають аналогів у світі (Патент України на винахід UA(11)86332(13)C2 [19]). Затискач складається з шарнірно з'єднаних бранш, які перетинаються; кільцевих ручок; кремальєри; замка з дозуванням перетиснення і губок із поздовжньою борозною, які розташовані під кутом 600 до бранш і сферично зігнуті в сагітальній площині, у протилежний браншам бік (рис. 1).

Запропонований спосіб триплікації діафрагми при ПДЕ виконують виключно з торакотомічного доступу

в межах VII або VIII міжреберних проміжків. При цьому визначають розміри і локалізацію евентерованої діафрагми, контури нормальної діафрагми з наявними м'язовими структурами (рис. 2). Пальпаторно визначають гернійовані органи під евентерованою ділянкою діафрагми, які хірург пальцями занурює в черевну порожнину нижче за рівень нормальної діафрагми.

У межах здорових тканин на основу утвореної дублікатури з витончених евентерованих листків діафрагми накладають два діафрагмальні затискачі назустріч один одному ввігнутістю губок до діафрагми, які моделюють її фізіологічні контури (рис. 3). Причому замок затискачів установлюють у положення мінімального перетиснення.

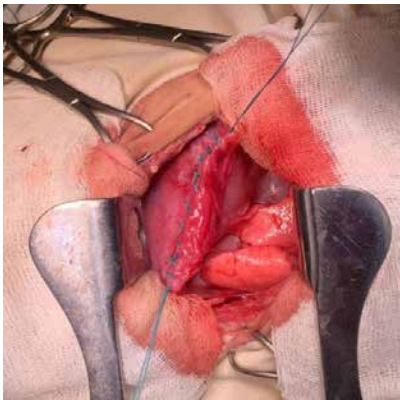


Рис. 5. Зовнішній вигляд сформованої дублікатури діафрагми після її прошивання над затискачами

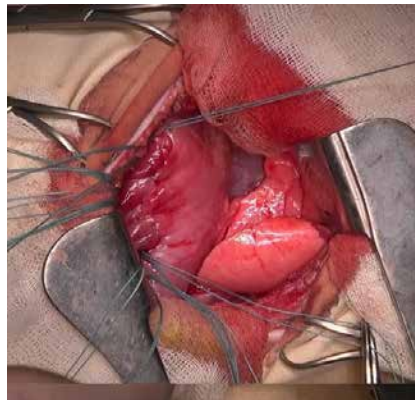


Рис. 6. Зовнішній вигляд сформованої триплікатури діафрагми

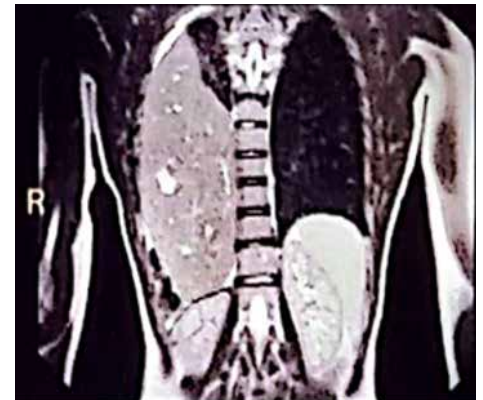


Рис. 7. Магнітно-резонансна томографія органів грудної клітки та черевної порожнини хлопчика М. віком 14 років до операції

Утворену дублікатуру евентерованої діафрагми розтинають, далі проводять ревізію її вмісту під візуальним контролем (рис. 4).

За відсутності потрапляння в бранші затискача органів черевної порожнини його замок переводять у положення середнього перетиснення. Над губками затискача накладають ряд «П»-подібних швів (рис. 5).

Утворену дублікатуру розпластують на діафрагмі і підшивають до неї вузловими швами (рис. 6).

В усіх (n=5) дітей, оперованих за цією методикою, відновлено фізіологічну кривизну діафрагми після її пластики.

У разі застосування всіх зазначених вище методів хірургічного лікування ПДЕ не виявлено інтраопераційних ускладнень.

Післяопераційне хірургічне ускладнення констатували в 1 (5,2%) випадку, у хлопчика віком 14 років, після операції з приводу травматичного розриву евентерованої діафрагми справа і тотальної герніації усієї печінки в праву плевральну порожнину. В перші 6 годин після оперативного втручання виявили гостру кровотечу з правої плевральної порожнини (Нв ексудату – 89 г/л). У зв'язку з неефективністю консервативного гемостазу виконали за 6 годин після операції торакоскопічну ревізію і санацію правої плевральної порожнини. Виявили згустки крові в плевральних синусах та їхні нашарування на діафрагмі по лінії швів без свіжого підтікання крові. Усі згустки видалили, а плевральну порожнину промили до чистих вод. Імовірна причина кровотечі – частковий надрив діафрагми по лінії швів, без порушення її цілісності, через значне підвищення внутрішньоочеревинного тиску, у результаті занурення печінки в черевну порожнину. Ускладнення повністю ліквідували. На 3-тю добу видалили «сухий» плевральний дренаж. На 24-ту добу дитину в задовільному стані виписали з клініки. За 3 місяці після хірургічного

втручання стан хлопчика задовільний, ефект від операції добрий (рис. 7–9).

Ефект від операції в інших 18 дітей із ПДЕ теж добрий.

Розроблена модифікація методу триплікатури з використанням оригінальних діафрагмальних затискачів дає змогу відновити фізіологічний контур діафрагми, забезпечити безпечність операції, спростити техніку оперативного втручання, а також скоротити її тривалість. Так, тривалість оперативного втручання без використання оригінальних діафрагмальних затискачів становила $154 \pm 12,5$ хв, а із застосуванням – $125 \pm 6,75$ хв ($p \leq 0,05$).

Переважає більшість клініцистів вважають хірургію єдиним дієвим методом лікування ПДЕ [1,2,17]. Ми цілком підтримуємо цю думку, за рідкісними винятками [15].

У сучасній спеціальній літературі існують різні думки і підходи щодо хірургічної тактики при ПДЕ в дітей, зокрема, застосовувати відкритий спосіб операції [1,2,7,9,19] чи закритий, мініінвазивний: класичний торакоскопічний [3,4,14], лапароскопічний трансперитонеальний [10] або роботизований торакоскопічний [18].

Ми вважаємо, за наявності відповідного обладнання, професійних знань і навичок, у хірургічному лікуванні ПДЕ можна застосовувати всі вищеперераховані методи. Проте ми як метод вибору застосовували в хірургічному лікуванні ПДЕ виключно відкритий метод (за винятком торакоскопії, в одному випадку, при ліквідації післяопераційної кровотечі). Наша аргументація на користь відкритого методу така. По-перше, не при всіх варіантах ПДЕ доцільно застосовувати закритий метод лікування, наприклад, у разі травматичного ушкодження евентерованої діафрагми (особливо справа), з повною герніацією печінки в плевральну порожнину, або за

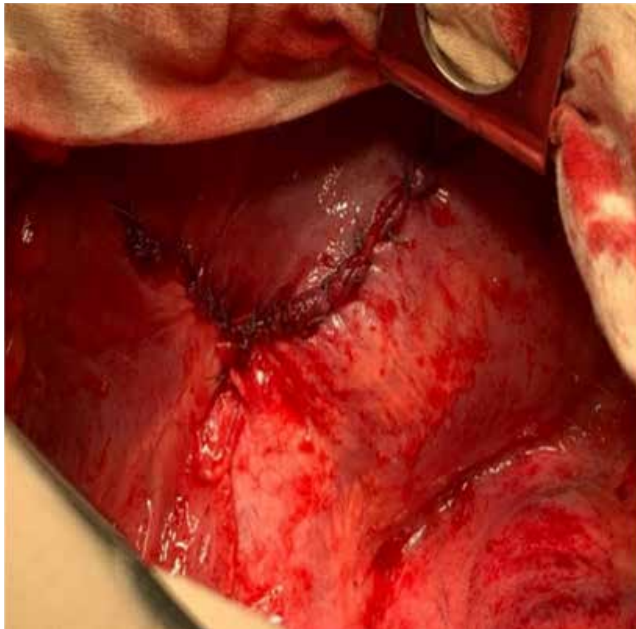


Рис. 8. Вигляд діафрагми після її пластики

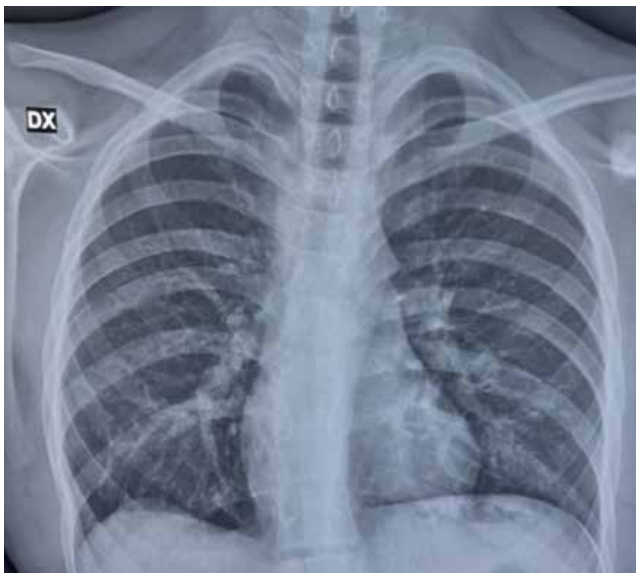


Рис. 9. Оглядова рентгенограма органів черевної порожнини хлопчика М. віком 14 років за 3 місяці після операції

наявності виразного злукового процесу між евентерованою діафрагмою і гернійованими органами черевної порожнини чи між нею і легенею. По-друге, за даними літератури, спостерігається значний відсоток рецидивів після класичної торакоскопичної пластики (від 7,7% до 25,0%) [4,14] та роботизованої торакоскопії (9,2%) [18]. Крім цього, при торакоскопії описані деякі інтраопераційні та післяопераційні ускладнення у вигляді гемотораксу, пневмотораксу, підшкірної емфіземи [12,14].

У разі проведення відкритої торакотомії, за даними деяких авторів, не виявлено рецидивів після хірургічної корекції ПДЕ [1,2]. Водночас, за даними М. Ahmad

і співавт. (2020), за 1 рік після відкритої операції в 16,7% пацієнтів відзначено клінічні симптоми ПДЕ [1].

У наведеному нами дослідженні, серед 19 оперованих дітей відкритим методом, у жодному випадку не виявлено рецидиву евентерації діафрагми.

У разі відкритих операцій більшість хірургів використовують для хірургічного доступу торакотомію в VII або VIII міжребер'ях [1,2,9]. У деяких хірургів диференційований підхід до доступу: при правобічній ПДЕ – торакотомія, при лівобічній – лапаротомія [5,19]. Ми надаємо перевагу торакотомічному доступу (89,5%) незалежно від боку ПДЕ.

Для пластики ПДЕ в більшості випадків використовують різні варіанти плікації діафрагми [2,3,18,19]. Деякі хірурги виконують резекцію слабких місць діафрагми і зшивають її краї [4,19]. Вони наголошують, що ця техніка збільшує натяг діафрагми і рівномірно його розподіляє по усій ділянці корекції.

Українською рідко для діафрагмопластики при ПДЕ застосовують синтетичну заплату [9].

При ПДЕ для пластики евентерованої діафрагми ми, в більшості випадків (89,5%), застосовували плікаційні методи (табл.), проте дійшли висновку, що в деяких випадках не можна застосовувати плікаційні методи. Зокрема, коли є травматичний розрив евентерованої діафрагми і ці ушкоджені її тканини не можуть використовуватися в пластичних цілях, або коли є виразний злуковий процес між евентерованою діафрагмою і гернійованими підлеглими органами чи легенею. У таких випадках (10,5%) робили резекцію евентерованої ділянки діафрагми з ушиванням її країв.

У разі торакотомічного доступу і виконання плікації діафрагми в хірургів виникає питання стосовного то, чи розкривати або не розкривати евентеровану діафрагму для ревізії прилеглих гернійованих органів і профілактики їхнього пошкодження під час операції. Ми вважаємо, при правобічній локалізації ПДЕ, при якій гернійована тільки печінка, розкривати діафрагму для ревізії немає потреби, натомість при лівобічній локалізації така необхідність існує.

З метою оптимізації відкритої торакотомічної плікації діафрагми нами модифіковано метод триплікатури з використанням оригінальних діафрагмальних затискачів (рис. 1) [16] (Патент України на винахід UA(11)86332(13)C2 [19]). Наявність позовної борозни на губках затискача дає змогу уникнути травмування і незворотних змін у тканинах діафрагми, у місці їхнього накладання. Форма губок затискача моделює фізіологічні контури діафрагми, тому за допомогою пластики відновлюється нормальна кривизна діафрагми. Форма бранш і кільцевих ручок дає змогу хірургові проводити всі маніпу-

ляції затискачем пальцями однієї руки. Указані конструктивні особливості цього затискача забезпечують безпечність операції, скорочують її тривалість, відновлюють фізіологічну кривизну діафрагми і спрощують техніку оперативного втручання.

Висновки

Хірургічна корекція ПДЕ є дієвим методом лікування цієї патології.

Основним методом пластики діафрагми при ПДЕ є її плікація (метод дублікатури або триплікатури). У разі травматичного ушкодження евертерованої діафрагми або за наявності виразного злукового процесу між нею і прилеглими гернійованими органами чи легенею доцільно проводити резекцію змінених ділянок евертерованої діафрагми з ушиванням її країв.

Розроблена модифікація методу триплікатури з використанням оригінальних діафрагмальних затискачів дає змогу відновити фізіологічний контур діафрагми, забезпечити безпечність операції, скоротити її тривалість і спростити техніку оперативного втручання.

Відкритий метод пластики діафрагми при ПДЕ з використанням торакотомії в 100% випадків попереджав розвиток рецидиву евертерації і супроводжувався добрим ефектом після операції.

Автори заявляють про відсутність конфлікту інтересів.

References/Література

- Ahmad M, Raza TA, Qadeer K et al. (2020). Eventration of diaphragm in pediatric age group 10 years' experience. *KJMS*. 13; 1: 5-8.
- Saha S, Bal HS, Sen S. (2015, May). Spontaneous rupture of a congenital diaphragmatic eventration in an infant. *BMJ Case Rep*. 14; 2015: bcr2015208634. doi: 10.1136/bcr-2014-208634. PMID: 25976306; PMCID: PMC4434382.
- Alshorbagy A, Mubarak Y. (2015). Open transthoracic plication of the diaphragm for unilateral diaphragmatic eventration in infants and children. *Korean J. Thorac. Cardiovasc. Surg*. 48: 307-310.
- Borruto FA, Ferreira CG, Kaselas C et al. (2014, Aug). Thoracoscopic treatment of congenital diaphragmatic eventration in children: lessons learned after 15 years of experience. *European J. Pediatr. Surg*. 24(4): 328-331. Epub 2013 Jun 19. doi: 10.1055/s-0033-1349054. PMID: 23784749.
- Xu PP, Chang XP, Tang ST, Li S, Cao GQ, Zhang X et al. (2020, Dec). Robot-assisted thoracoscopic plication for diaphragmatic eventration. *J Pediatr Surg*. 55(12): 2787-2790.
- Obara H, Hoshina H, Jwais et al. (1987, Jul). Eventration of the diaphragm in infants and children. *Acta. Pediatr. Scand*. 76(4): 654-658. doi: 10.1111/j.1651-2227.1987.tb10536.x. PMID: 3630683.
- Zhao S, Pan Z, Li Y et al. (2020, Nov 4). Surgical treatment of 125 cases of congenital diaphragmatic eventration in a single institution. *BMC Surg*. 20(1): 270. doi: 10.1186/s12893-020-00928-z. PMID: 33148241; PMCID: PMC7640684.
- Wu S, Zang N, Zhu J et al. (2015). Congenital diaphragmatic eventration in children: 12 years' experience with 177 cases in a single institution. *J. Pediatr. Surg*. 50(7): 1088-1092.
- Ghribi A, Bonden A, Braiki M et al. (2015). Diaphragmatic eventration in children. *Tunis Med*. 93(2): 76-78.
- Guzman-Valderrabano CR, Hernandez-Saldano Soto Ramos M. Et al. (2017). Eventracion diaphragmatica congenita en un paciente de nueve meses: presentacion de caso clinico y revision de la literatura. *Neumol Cir Torax*. 76; 1: 24-29.
- Clifton MS, Wulkan ML. (2017, Dec). Congenital diaphragmatic hernia and diaphragmatic eventration. *Clin Perinatol*. 44(4): 773-779.
- Bawazir OA, Banaja AM. (2019, Jun). Thoracoscopic repair of diaphragmatic eventration in children: a comparison of two repair techniques. *Journal of Pediatric Surgery*. 55(6): 1152-1156. Epub 2019 Dec 28. doi: 10.1016/j.jpedsurg.2019.11.019. PMID: 31937447.
- Sing G, Rai RK, Pant N et al (2020, Jun). Study of thoracoscopic repair of diaphragmatic eventration in children: a case series. *J Laparoendosc Adv Surg Tech A*. 30(6): 692-694.
- Gupta A, Sidler M, van Poll D, Patel N, Eaton S et al. (2020, Feb). Thoracic versus abdominal approach to correct diaphragmatic eventration in children. *J Pediatr Surg*. 55(2): 245-248. Epub 2019 Nov 2. doi: 10.1016/j.jpedsurg.2019.10.040. PMID: 31761454.
- Lao VV, Lao OB, Abdessalam SF. (2013, Sep). Laparoscopic transperitoneal repair of pediatric diaphragm eventration using an Endostapler Device. *J. Laparoscopic & Advanced Surgical Techniques*. 23(9):808-813. Epub 2013 Aug 12. doi: 10.1089/lap.2013.0113. PMID: 23937143; PMCID: PMC3806401.
- Parlak A, Gurpinar AN, Dogruyal H. (2020, May). Double purse – string suturing: An easy plication technique in thoracoscopic repair of diaphragmatic eventration. *J. Pediatr. Surg*. 55(5): 967-971. Epub 2019 Nov 17. doi: 10.1016/j.jpedsurg.2019.10.018. PMID: 31761455.
- Sliepov OK, Danilov OA, Sliepov Ie. O. (2024). Congenital malformation – diaphragmatic eventration in children: clinic, diagnosis and treatment tactics. *Paediatric Surgery (Ukraine)*. 3(84): 51-57. [Слепов О.К., Данилов О.А., Слепов Є.О. (2024). Природжена вада розвитку – евертерація діафрагми в дітей: клініка, діагностика і лікувальна тактика. *Хірургія дитячого віку (Україна)*. 3(84): 51-57]. doi: 10.15574/PS.2024.3(84).5157.
- Chandrasekaran A, Mulla AJ, Patel R et al. (2021). A rare constellation of eventration of right diaphragm, severe right lung hypoplasia and LPA sling. *Indian Journal Thoracic and Cardiovascular Surgery*. 37(1): 101-104.
- Sliepov OK, Sliepov Ie. O. (2009). Zatysskach khirurhichnyi diaphragmalnyi. Patent Ukrainy na vynakhid No. 86332, A61V17/28. Zaiavl. 15.05.2008. Opubl. 10.04.2009, Biul. No. 7. [Слепов ОК, Слепов ЄО. (2009). Затискач хірургічний діафрагмальний. Патент України на винахід №86332, A61B17/28. Заявл. 15.05.2008. Опубл. 10.04.2009, Бюл. №7].

Відомості про авторів:

Слепов Олексій Костянтинович – д.мед.н., проф., чл.-кор. НАМН України, лауреат Національної премії України ім. Бориса Патона, засл. лікар України, керівник Центру неонатальної хірургії вад розвитку та їх реабілітації ДУ «ВЦМД НАМН України». Адреса: м. Київ, вул. П. Майбороди, 8; тел.: +38 (044) 483-62-28. <https://orcid.org/0000-0002-6976-1209>.

Данилов Олександр Андрійович – д. мед. н., проф., проф. каф. дитячої хірургії, ортопедії та травматології НУОЗ України ім. П.Л. Шутика. Адреса: м. Київ, вул. Дорогожичівка, 9. <https://orcid.org/0000-0002-4605-7032>.

Слепов Євген Олексійович – лікар-хірург дитячий, заочний аспірант Центру неонатальної хірургії вад розвитку та їх реабілітації ДУ «ВЦМД НАМН України». Адреса: м. Київ, вул. П. Майбороди, 8. <https://orcid.org/0000-0003-3282-6782>.

Стаття надійшла до редакції 29.08.2025 р., прийнята до друку 12.12.2025 р.