

УДК 616.62-008.22+616.34-009-053.2-07+616.007-053.1

О.Д. Фофанов, В.О. Фофанов, О.Я. Матіяш, М.В. Глагович

Результати хірургічного лікування аноректальних мальформацій у дітей

Івано-Франківський національний медичний університет, Україна

Paediatric Surgery (Ukraine). 2025. 4(89): 83-92. doi: 10.15574/PS.2025.4(89).8392

For citation: Fofanov OD, Fofanov VO, Matiyash OY, Glagovych MV. (2025). Results of surgical treatment of anorectal malformations in children. Paediatric Surgery (Ukraine). 4(89): 83-92. doi: 10.15574/PS.2025.4(89).8392.

Проблема лікування аноректальних мальформацій (АРМ) у дітей залишається актуальною, що зумовлено високою частотою АРМ, поєднанням з іншими вадами розвитку і значною кількістю функціональних порушень, які виникають в оперованих дітей.

Мета – вивчити безпосередні та віддалені результати лікування дітей з АРМ; удосконалити корегування післяопераційних ускладнень.

Матеріали і методи. Проведено обстеження і лікування 37 дітей, оперованих із приводу АРМ (18 хлопчиків і 19 дівчаток). Крім загальноклінічних методів обстеження, проведено аноскопію і ректоскопію в оперованих дітей, дослідження за допомогою міотестера, трансанальне ультразвукове дослідження. Тяжкість анальної інконтиненції (АІ) визначено за Клівлендською шкалою. Якість життя (ЯЖ) в оперованих дітей вивчено шляхом анкетування.

Результати. Ранні післяопераційні ускладнення після різних етапів лікування, які потребували повторної операції, виникли в 5 (13,51%) дітей. Добрі функціональні результати корегування АРМ були у 23 (62,16%) пацієнтів; задовільні – у 13 (35,14%) дітей, незадовільні – в 1 (2,7%) дитини. Найпоширенішими віддаленими функціональними порушеннями в оперованих дітей були АІ різного ступеня (від незначного каломазання до значного нетримання калу), яку виявили в 14 (37,84%) хворих, закреп – у 9 (24,32%) дітей. Ці хворі отримували комплексне лікування, яке передбачало програму управління кишечником і мініінвазивне хірургічне корегування недостатності анальних сфінктерів із застосуванням об'ємоутворюючого гелю.

Висновки. Загальна частота ранніх післяопераційних ускладнень у дітей, прооперованих із приводу АРМ, становила 13,51%. Віддалені функціональні порушення товстої кишки і відхідника різного ступеня тяжкості виникли в 62,16% хворих. Найчастішими віддаленими функціональними порушеннями в оперованих дітей були АІ і післяопераційний закреп. Застосування комплексу лікування і профілактики вказаних порушень сприяло достовірному поліпшенню контролю дефекації та ЯЖ хворих.

Дослідження виконано відповідно до принципів Гельсінської декларації. Протокол схвалено місцевим етичним комітетом. Отримано інформовану згоду батьків дітей.

Автори заявляють про відсутність конфлікту інтересів.

Ключові слова: аноректальні мальформації, хірургічне лікування, профілактика, ускладнення, функціональні результати, анальна інконтиненція, новонароджені діти.

Results of surgical treatment of anorectal malformations in children

O.D. Fofanov, V.O. Fofanov, O.Y. Matiyash, M.V. Glagovych

Ivano-Frankivsk National Medical University, Ukraine

The problem of treating anorectal malformations (ARM) in children remains relevant, which is due to their high frequency, combination with other developmental defects, and a significant number of functional disorders that occur in operated children.

Aim – to study the immediate and long-term results of treatment of children with ARM and improve the correction of postoperative complications.

Original articles. Coloproctology

Materials and methods. Examination and treatment of 37 children operated on for ARM, 18 boys and 19 girls, were conducted. In addition to general clinical examination methods, anoscopy and rectoscopy were performed in operated children, examination using a myotester, and transanal ultrasound. The severity of fecal incontinence (FI) was determined by the Cleveland scale. The study of quality of life (QoL) in operated children was carried out by questionnaire.

Results. Early postoperative complications after various stages of treatment, requiring reoperation, occurred in 5 children (13.51%). Good functional results of ARM correction were in 23 patients (62.16%); satisfactory in 13 children (35.14%) and unsatisfactory in one child (2.7%). The most common long-term functional disorders in operated children in the long-term period were FI of various degrees (from minor fecal smearing to significant fecal incontinence), which was detected in 14 patients (37.84%) and constipation 9 children, 24.32%. These patients received a complex of treatment, which included a bowel management program and minimally invasive surgical correction of anal sphincter insufficiency using a bulk-forming gel.

Conclusions. The total frequency of early postoperative complications in children operated on for ARM was 13.51%. Remote functional disorders of the colon and rectum of varying severity occurred in 62.16% of patients. The most frequent remote functional disorders in operated children were FI and postoperative constipation. The use of a complex of treatment and prevention of these disorders led to a significant improvement in defecation control and QoL of patients.

The study was conducted in accordance with the Declaration of Helsinki. The protocol was approved by the local ethics committee. Written informed consent was obtained from the children's legal guardians.

The authors declare no conflict of interest.

Keywords: anorectal malformations, surgical treatment, prevention, complications, functional results, anal incontinence, newborns.

Вступ

У структурі вродженої обструктивної патології дистальних відділів травного тракту в дітей вагоме місце посідають аноректальні мальформації (АРМ), які являють собою велику групу вроджених вад, що охоплюють задній прохід, пряму кишку й уrogenітальні органи. Їхній спектр дуже різноманітний – від невеликих аномалій до складних комплексних вад розвитку, які включають різні системи. Частота АРМ коливається в межах від 1:3000 до 1:5000 новонароджених дітей, дещо частіше трапляються в хлопчиків. Найчастіше (близько 85%) бувають аноректальні агенезії, особливо їхні норичні форми [14,24]. У хлопчиків найпоширеніша АРМ – аноректальна агенезія з ректоуретральною норницею, у дівчаток – агенезія з ректостевибулярною фістулою. До рідкісних АРМ належать безноричні форми аноректальної агенезії, ізольована ректовагінальна нориця в дівчат, атрезія чи стеноз прямої кишки. Безноричні форми аноректальної агенезії часто поєднуються із синдромом Дауна [3,15,16,22].

Проблема лікування АРМ залишається актуальною, що зумовлено їхньою високою частотою, поєднанням з іншими вадами розвитку і значною кількістю незадовільних результатів хірургічного корегування. Незважаючи на великий досвід у проведенні проктопластик, частота незадовільних результатів первинних хірургічних втручань залишається високою в різних клініках світу і становить від 25% до 70% [5,16,23].

Вибір методу корегування АРМ залежить від багатьох факторів, зокрема, від висоти агенезії, її типу, ступеня недоношеності дитини, наявності поєднаних аномалій тощо. Відомо, що високі форми АРМ

завжди поєднуються з порушенням розвитку сфінктерного апарата: пуборектальний м'яз недорозвинутий і зміщений допереду; зовнішній анальний сфінктер часто гіоплазований з відсутністю передніх жмутків; внутрішній анальний сфінктер відсутній разом із відхідником, слизова оболонка якої нижча за зубчасту лінію, у нормі містить велику кількість чутливих рецепторів. Хірургічне лікування АРМ у дітей потребує чіткої анатомічної і фізіологічної деталізації об'єктів не тільки ураженої частини прямої кишки, але й тазових структур, особливо елементів тазового дна і промежини [3,16].

На сьогодні виживання дітей, оперованих із приводу АРМ, наближається до 100%. Однак результати лікування не завжди задовольняють хірургів. Віддалені функціональні результати хірургічного лікування залежать від багатьох факторів, зокрема, від складності вади, своєчасності й адекватності хірургічного лікування, наявності до- і післяопераційних ускладнень.

Найважливіші показники функціональної ефективності оперативного лікування залишаються не цілком задовільними: регрес клініки товстокишкового стазу не відбувається в 16–34% хворих, АІ розвивається в 36–75% дітей. Порушення контролю дефекації спостерігається у 53–89% хворих, у більшості з них ці проблеми залишаються в підлітковому періоді [4,25]. Довгострокові функціональні результати лікування в пацієнтів з АРМ залежать від анатомії вродженої вади і функціонування механізму дефекації після реконструкції. Як правило, у пацієнтів із легкими формами АРМ результат добрий і згодом адекватний контроль дефекації. Лише деякі з таких хворих потребують консервативного ліку-

вання для корегування закрєпів. У багатьох пацієнтів зі складнішими дефектами немає адекватного контролю кишечника, незважаючи на тривале лікування і реабілітацію. У таких хворих залишаються серйозні функціональні проблеми, що варіюють від стійкого, вираженого закрєпа до повного нетримання калу.

Причини післяопераційного закрєпу після аноректопластики (АРП) можуть бути механічними і функціональними. Основною механічною причиною є післяопераційний стеноз неоануса або, рідше, аноректальний стеноз. Частота цього ускладнення різна – від 3% до 22% [13,23]. Причиною рубцевого анального стенозу може бути порушення техніки мобілізації та зведення прямої кишки з вираженою деваскуляризацією останньої. Надмірне натягнення прямої кишки, ретракція її після АРП також призводять до рубцевого стенозу, особливо в разі загоєння рани вторинним натягом. До рубцевого стенозу можуть призвести також інфекційні запальні ускладнення в ділянці післяопераційної рани [10,12].

Деякі автори наводять дані про значне зростання частоти післяопераційного стенозу неоануса в разі застосування лапароскопічно асистованого підходу (до 30–50%). Пояснюють це створенням недостатньо широкого тунелю для зведення прямої кишки. Тому звуження спостерігається не тільки на рівні слизово-шкірного переходу, але й значно проксимальніше. Незважаючи на удосконалення техніки (створення більш широкого тунелю), частота післяопераційного стенозу залишається на рівні 30%. Це змусило деяких хірургів відмовитися від сфінктер-ощадливого підходу (лапароскопічно асистовані операції) на користь класичної задньої сагітальної АРП (ЗСАРП) за А. Ренна, яка витримала випробування часом і дає кращі функціональні результати [10,19].

Частішою причиною розвитку післяопераційної обструкції в дітей, оперованих із приводу АРМ, є порушення моторики ректосигмоїдної ділянки. У більшості дітей з АРМ, які перенесли ЗСАРП, особливо при низьких формах, спостерігається патологічне розширення прямої і сигмоподібної кишки (мегаректосигмоїд). Це призводить до ослаблення перистальтичних скорочень ректосигмоїдного відділу. Відомо, що мимовільні перистальтичні скорочення ректосигмоїдного відділу є важливим елементом спорожнення прямої кишки. При мегаректосигмоїді перистальтичні рухи істотно пригнічені, хоча іннервація цих кишок не порушена, в їхніх стінках виявляються нормальні гангліозні

клітини. Основним клінічним проявом цього є стійкий закрєп, обтурація ділянки мегаректум твердим калом. Дуже часто це супроводжується нетриманням калу (псевдоінконтиненція) [11,12,17].

Поширеною причиною АІ після хірургічного корегування АРМ є недорозвинені м'язові структури тазового дна, які забезпечують закриття анального кільця зусиллям волі дитини, коли кал накопичується в прямій кишці. До них належать *m. levator ani*, м'язовий комплекс і парасагітальні волокна. При АРМ ці м'язові структури недорозвинуті, ступінь їхнього недорозвитку різний при різних видах вад, найбільше уражені вони при високих формах АРМ. Також вони можуть бути ураженими в результаті операції АРП. Тому в більшості випадків вольове утримання калу в таких пацієнтів неможливе або різко пригнічене [11,17].

Важливим елементом процесу утримання калу є відчуття потрапляння калу в пряму кишку та її розтягнення. Рецептори, що забезпечують це відчуття, у нормі розташовані в анальному каналі. При більшості АРМ анальний канал відсутній. Тому в дітей, прооперованих із приводу АРМ, немає нормального відчуття потрапляння калу в пряму кишку та її розтягнення. Деякою мірою оперована дитина з АРМ може відчувати розтягнення прямої кишки в разі накопичення в ній калу через розтягнення м'язових структур тазового дна, якщо пряма кишка була зведена точно в межах цих структур. Клінічним значенням таких порушень є те, що пацієнти не відчують накопичення в прямій кишці рідкого або м'якого калу, тому не утримують його. Твердий кал хворі утримують краще [2,11,17].

Ще однією важливою причиною розвитку АІ в дітей, оперованих із приводу АРМ, є порушення моторики ректосигмоїдної ділянки. У більшості дітей з АРМ, які перенесли ЗСАРП, особливо при низьких формах, спостерігається мегаректосигмоїд. Основним клінічним проявом цього є стійкі закрєпи. Причиною нетримання калу в таких дітей є обтурація мегаректум твердим калом (несправжня АІ) [7,11,17].

Будь-який варіант стійких порушень дефекації призводить до погіршення ЯЖ дитини. Порушення акту дефекації, незалежно від його причини, формує низку складних психологічних і медико-соціальних проблем, які відбиваються на моральному і фізичному стані дітей, унаслідок чого виникає зниження ЯЖ в особовому, комунікативному аспекті, як у родині, так і в дитячому колективі, що значно обмежує ігрову, навчальну і спортивну діяльність [7–9,14,21].

Мета дослідження – вивчити безпосередні та віддалені результати лікування дітей з АРМ; удосконалити корегування післяопераційних ускладнень.

Матеріали і методи дослідження

На базі клініки дитячої хірургії Івано-Франківського національного медичного університету проведено клінічне обстеження і лікування 37 дітей, оперованих із приводу АРМ. Розподіл за статтю був рівномірним (18 хлопчиків і 19 дівчаток). Первинні операції в більшості хворих проведено в періоді новонародженості (26 (70,27%) хворих), 8 (21,62%) хворих оперовано у віці 1 місяць – 1 рік, лише 3 (8,1%) дитини прооперовано у віці від 1 року.

Хворих обстежено відповідно до клінічних протоколів лікування і сучасних гайдлайнів із лікування АРМ та їхніх ускладнень. Усім хворим виконано загальноприйнятні клінічні, лабораторні й інструментальні дослідження. З урахуванням патології обстежених дітей у комплекс діагностичних досліджень введено: ультразвукове дослідження органів черевної порожнини і заочеревинного простору, ехокардіографію, нейросонографію, рентгенологічне обстеження (оглядову рентгенографію органів черевної порожнини та грудної клітки, контрастне дослідження шлунково-кишкового тракту, іригоскопію/скопію, інвертографію, фістулографію, дистальну колостографію).

Збираючи скарги та анамнез, звернено увагу на час виникнення перших симптомів післяопераційних ускладнень, швидкість прогресування, проведені раніше методи дослідження та лікування, їхню ефективність. Звернено увагу на характер дефекації (самостійна або стимульована за допомогою клізми, газовідвідної трубки, медикаментів), її частоту, чи не супроводжується больовими відчуттями. З'ясовано в батьків про характер калу в дитини (консистенцію, колір, наявність патологічних домішок), чи не було епізодів obturatorii прямої кишки копролітами. Характер калу оцінено за Бристольською шкалою форми калу. Також зібрано інформацію про наявність здуття живота, блювання, характер харчування дитини, динаміку маси тіла, супутню патологію. Звернено увагу на характер утримання калу: утримання газів, густого або рідкого калу. Тяжкість АІ в оперованих дітей оцінено за Клівлендською шкалою [20].

Під час об'єктивного обстеження хворих звернено увагу на колір і тургор шкіри, масу тіла, відповідність фізичного і психомоторного розвитку до віку дитини. Оцінено форму живота, під час пальпації

звернено увагу на переповненість товстої кишки густим калом, наявність копролітів. Виходячи з характеру патології, велику увагу приділено огляду промежини, заднього проходу і періанальної ділянки. Оцінено стан анального кільця (зімкнене або зяюче), наявність рубцевого звуження або деформації. Визначено стан анодерми та шкіри періанальної ділянки (наявність рубців, мацерації). Велику увагу приділено пальцевому ректальному дослідженню. При цьому оцінено тонус, еластичність неоануса, можливість його розтягування, форму прямої або зведеної товстої кишки, вміст кишки. У дітей віком до 1 року замість пальцевого ректального огляду проведено дослідження за допомогою розширювачів Гегара, при цьому оцінено прохідність ануса і прямої кишки, проведено їхнє калібрування. Також оцінено анальний рефлекс у дітей.

Усім хворим до і після лікування проведено аноскопію і ректоскопію. Застосовано ректоскоп із волоконним світловодом РЕД-ВС-13/16 (Україна). Під час аноскопії оглянуто анодерму та слизову анального каналу. У попередньо оперованих дітей звернено увагу на наявність рубцевого звуження або зяання анального кільця, на наявність гребінцевої лінії та її стан. Оглянуто слизову прямої кишки, за наявності стенозу намагалися пройти ректоскопом вище ділянки звуження, оцінено його ступінь, протяжність і ригідність. Візуальну оцінку скорочення зовнішнього анального сфінктера (ЗАС) і *m. levator ani* оперованим дітям проведено з використанням міотестера, який застосовували під час АРП. При цьому оцінено наявність циркулярного скорочення навколо анального отвору, вираженість і симетричність скорочення.

Трансанальне ультразвукове дослідження виконано оперованим дітям для оцінювання стану анальних сфінктерів і хворим із післяопераційним стенозом для візуалізації ехо-структури стінки кишки в ділянці неоануса і параректальних тканин. Застосовано ультразвуковий сканер «Siemens Acuson 2000» з ректальним датчиком ER7B, що працює з частотою 5/7 mHz.

Якість життя пацієнтів, оперованих із приводу АРМ, оцінено шляхом анкетування дітей та їхніх батьків. Використано розроблену нами специфічну для хвороби Гіршпрунга та АРМ анкету ЯЖ, яка дає змогу сукупно і всебічно оцінити порушення функціональних результатів хірургічного лікування та пов'язані з цим порушення ЯЖ у дітей [7,8]. Шкала складається з двох частин. У першій частині відображено паспортні, соціально-демографічні й клінічні дані пацієнта. У другій (основній) частині наведено

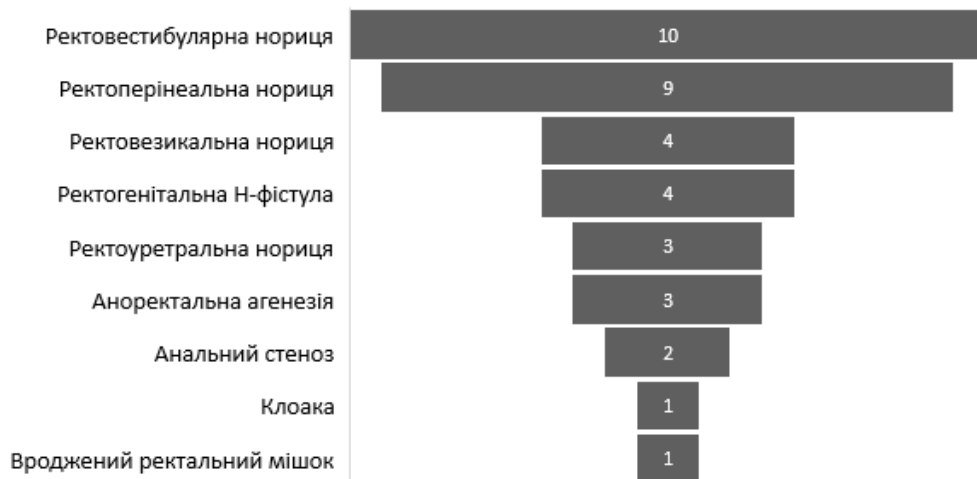


Рис. 1. Розподіл хворих за видом аноректальних мальформацій (абс.)

37 запитань. Кожна відповідь містить чотири варіанти залежно від частоти симптому, який трапляється в дитини. Частоту симптому оцінено за чотирма рівнями, кожен з яких відповідає певним балам: «ніколи» – 3 бали, «інколи» – 2 бали, «часто» – 1 бал, «дуже часто» – 0 балів. Опитування батьків і пацієнтів здійснено дослідником, який пояснював суть запитання, оцінював його в балах і вносив результат до шкали.

Опитування для виявлення рівня ЯЖ проведено дітям віком від 6 років. Запитання шкали стосувалися періоду протягом одного місяця до дослідження. Після підрахунку загальної суми балів за результатами опитування кожного пацієнта оцінено рівень порушення функцій після операції та ЯЖ. Сума балів – від 0 до 111. Чим вища сума балів у дитини – тим кращі післяопераційні функції та ЯЖ. Сума балів у межах 106–111 вказувала на відсутність порушення ЯЖ. У хворих, оперованих із приводу АРМ, виділено чотири ступені порушення ЯЖ: легкий – при сумі балів 74–105, середньої тяжкості – при сумі балів 38–73, тяжкий – при сумі балів 10–37, дуже тяжкий – 0–9 балів.

Дослідження виконано відповідно до принципів Гельсінської декларації. Протокол дослідження ухвалено локальним етичним комітетом Івано-Франківського національного медичного університету. На проведення досліджень отримано інформовану згоду батьків дітей (або їхніх опікунів).

Результати дослідження та їх обговорення

У 19 (51,35%) хворих виявили низькі (інфралевавторні) форми АРМ, у 8 (21,62%) дітей – високі (супралевавторні) форми, у 10 (27,03%) пацієнтів – проміжні (інтралевавторні) форми АРМ. Найчастішим варіантом вад у дівчаток була ректовестибулярна

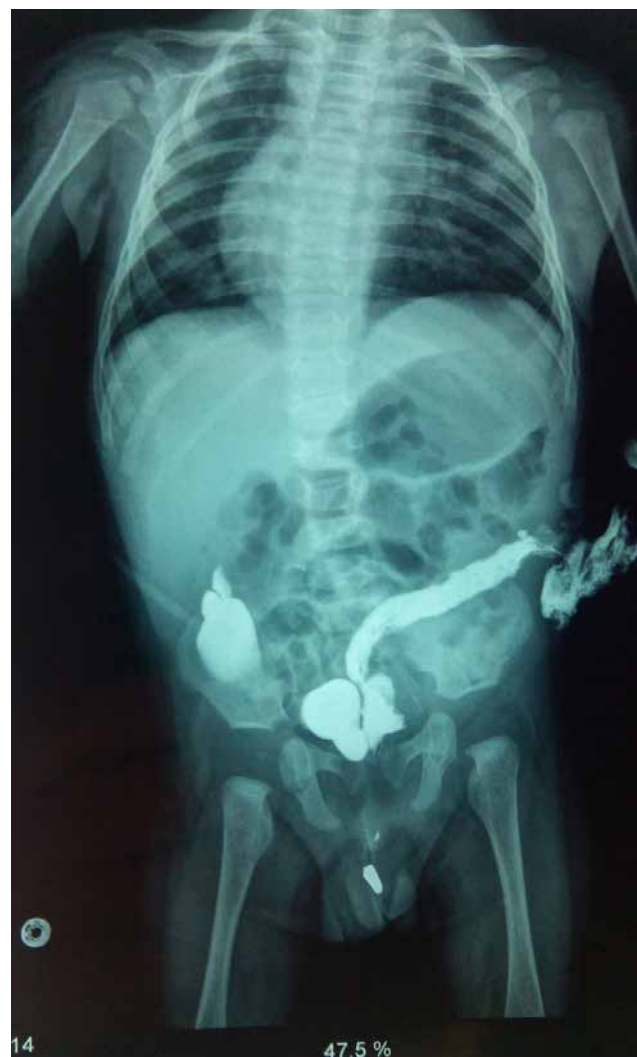

Рис. 2. Дистальна колостографія в дитини М. (вік 4 місяці) із високою аноректальною агенезією. Контраст потрапив через норицю в сечовий міхур, а звідти – у ниркову миску праворуч (вказано стрілками). Дослідження дало змогу діагностувати не тільки ректовезикальну норицю, але й інфравезикальну обструкцію і міхурово-сечовідний рефлюкс праворуч

Таблиця 1

Розподіл хворих з аноректальними мальформаціями за видом хірургічного лікування і способом операції, абс. (%)

Спосіб операції	Вид хірургічного лікування		Усього (n=37)
	первинна радикальна операція (n=14)	3-етапна хірургічна корекція (n=23)	
Роздільна сигмостомія	-	11 (47,83)	11 (29,73)
Кінцева сигмостомія	-	12 (52,17)	12 (32,43)
ПСАРП	4 (28,57)	9 (39,13)	13 (35,14)
ЗСАРП	7 (50,0)	8 (34,78)	15 (40,54)
ЗСАРП з інтраабдомінальною мобілізацією	-	5 (21,74)	5 (13,51)
Висічення нориці	3 (21,43)	1 (4,35)	4 (10,81)
Закриття стоми	-	23 (100)	23 (62,16)

нориця (10 (27,03%) хворих), у хлопчиків – ректоперінеальна нориця 6 (16,22%) дітей). У переважній більшості (32 (86,49%) хворих) відзначили норичні форми АРМ, а безноричні форми – у решти 5 (13,51%) дітей (рис. 1).

Антенатально АРМ діагностували лише у 2 (5,4%) випадках, це були хворі з аноректальною агенезією. Постнатальне діагностування здебільшого не викликало труднощів. У 30 (81,08%) дітей діагноз встановили на підставі ретельного зовнішнього огляду ділянки промежини. При цьому отримали важливу інформацію і про висоту АРМ за характером норичь та відстанню між сідничними горбами, зовнішнім видом промежини. При високих формах АРМ не виявили зовнішніх норичь, відзначили зменшення відстані між сідничними горбами, сплющення і недорозвиток промежини. Нерідко виявляли агенезію куприка або крижової кістки, інфантилізм зовнішніх статевих органів. Зовнішні норичі досліджували за допомогою зонда. Для уточнення висоти АРМ застосовували ультразвукове дослідження промежини або рентгенологічне дослідження.

Серед 4 (10,81%) дівчаток із ректогенітальними Н-фістулами в 3 дітей діагностували ректовестибулярну, а в 1 дитини – ректовагінальну фістулу. Ректовестибулярну норичю діагностували у віці до 1 року, ректовагінальну фістулу – у віці від 2 років. У цих хворих спостерігали виділення рідких порцій калу і газів зі статевої щілини, явища вульвовагініту. Серед діагностичних методів застосували фістулографію та дослідження норичі з використанням барвника (метиленового синього).

Діагностування норичь у сечові шляхи хлопчиків було досить складним, що пов'язано з малим діаметром цих норичь і безсимптомним перебігом. Уретральну норичю діагностували інтраопераційно, під час АРП (в 1 дитини була норичя в простатичну частину уретри, у 2 – у бульбарну частину). Ректове-

зикальну норичю виявили в 4 (10,81%) хлопчиків із високими формами АРМ. Під час діагностування застосували дистальну колостографію під високим тиском, яку провели після накладання роздільної колостоми, до АРП. Слід зауважити, що цей метод дослідження дуже важливий не тільки для діагностування норичь, але й для уточнення анатомічних особливостей вади перед проведенням АРП. Лікарі провели це дослідження усім хворим із роздільною колостомою перед II етапом хірургічного корегування, що дало змогу правильно спланувати тактику операції, а також виявити супутні вади розвитку сечової системи (рис. 2).

У 2 (5,41%) хлопчиків виявили анальний стеноз III ступеня, при цьому з ануса виділялися лише сліди меконію. У дітей відзначили симптоми низької кишкової непрохідності, тому виникла потреба провести невідкладне хірургічне втручання. В 1 дівчинки була персистуюча клоака з довжиною спільного каналу понад 3 см. В 1 хлопчика АРМ була компонентом синдрому Курраріно: аноректальна агенезія з ректоперінеальною норичею, множинні преса-кральні пухлини і аномалія куприка.

Характер первинного хірургічного втручання в дітей з АРМ залежав від виду вади та наявності доопераційних ускладнень. Первинну операцію виконали 20 (54,05%) дітям в ургентному порядку. У плановому порядку прооперували решту 17 (45,95%) хворих із ректовестибулярною норичею, ректогенітальною Н-фістулою, клоакою, 2 (5,41%) дитини з широкою ректоперінеальною норичею, у яких не відзначили явищ повної кишкової непрохідності.

Етапне хірургічне лікування виконали 23 (62,16%) дітям із високими та інтралеваторними формами АРМ. Хірургічне лікування почали з накладання кишкової стоми, другим етапом була ЗСАРП або передня сагітальна АРП (ПСАРП), третім – закрит-

тя колостоми. Вид стоми залежав від характеру АРМ: за наявності зовнішньої широкої нориці виконали кінцеву сигмостомію (12 (32,43%) хворих), в інших випадках – роздільну сигмостомію (11 (29,73%) дітей). Накладання стоми 12 (32,43%) дітям провели за власним, мініінвазивним способом. Стому наклали на мобільну петлю сигмоподібної кишки. При високих формах АРМ стоми наклали на проксимальну частину сигмоподібної кишки.

Реконструктивні операції (другий етап хірургічного лікування) провели у віці від 3 до 6 місяців. ЗСАРП виконали 13 (35,14%) дітям, серед них 5 (13,51%) дітям із надлеваторними формами АРМ провели ЗСАРП з інтраабдомінальною мобілізацією сигмоподібної та прямої кишок і ліквідацією нориць. 1 (2,7%) дівчинці з ізольованою ректовагінальною норицею провели висічення нориці. 9 (24,32%) дітям провели ПСАРП за Р. Mollard. Передній сагітальний доступ застосували в дівчаток із ректовестибулярною норицею. Відзначили низку переваг цього доступу: збереження інтрамуральної іннервації прямої кишки; збереження цілісності ЗАС і лонно-прямокишкового м'яза; неушкоджений анодерм, що забезпечує ректальну чутливість.

Третій етап хірургічного корегування (закриття стоми) виконали в терміни від 1,5 до 3,5 місяця після АРП, медіана – 2,0 місяця. Усім хворим наклали однорядні міжкишкові анастомози безперервним серозно-м'язово-підслизовим швом. У 6 (16,22%) хворих застосували адаптувальні анастомози у зв'язку із суттєвою різницею діаметрів привідного і відвідного кінців сигмоподібної кишки. Дітям із низькими формами АРМ (14 (37,84%) хворих) провели первинні радикальні реконструктивні операції – ЗСАРП 7 (18,92%) дітей або ПСАРП 4 (10,81%) дитини). Висічення нориць виконали 3 (8,11%) дітям із вродженими ізольованими ректовестибулярними норицями (табл. 1).

Загальна частота ускладнень за матеріалами великих спеціалізованих стаціонарів, які мають великий досвід лікування дітей з АРМ, становить від 22,7% до 40,4% [14,22,24]. Усі хворі, прооперовані з приводу АРМ у клініці дитячої хірургії Івано-Франківського національного медичного університету, одужали після хірургічного лікування. Ранні

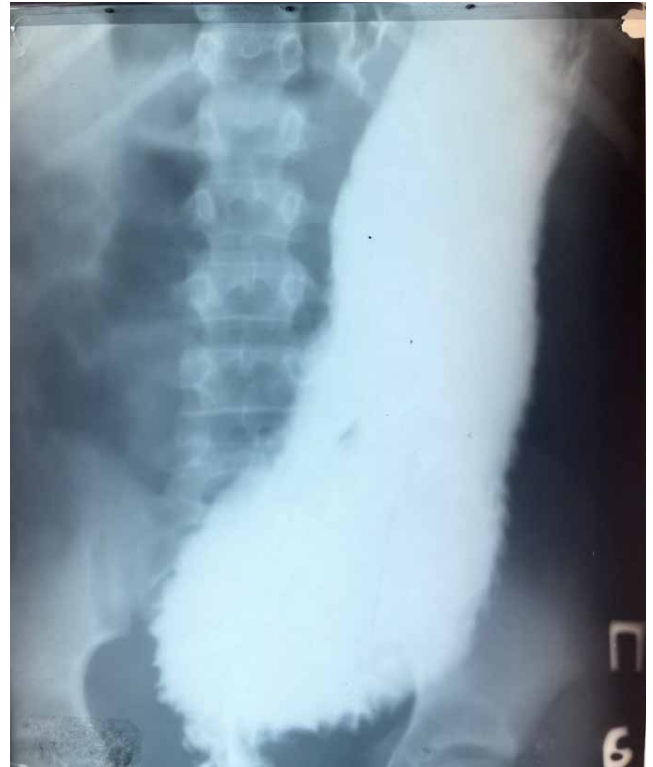

Рис. 3. Ригмограма дитини К., віком 7 років, оперований з приводу аноректальної мальформації (ректоуретральної нориці). Патологічне розширення прямої і сигмоподібної кишки за відсутності стенозу неоануса

післяопераційні ускладнення після різних етапів лікування виникли в 5 (13,51%) дітей (табл. 2), у 2 із них був пролапс прямої кишки, по 1 хворому – рання спайкова кишкова непрохідність, розходження швів промежини, реканалізація ізольованої ректовагінальної нориці.

Повторні операції, зумовлені ускладненнями, провели 5 (13,51%) дітям: адгезіолізис 1 дитина), пластику рани промежини 1 дитина), резекцію надлишку прямої кишки з повторною анопластиком 2 хворих), операцію з приводу реканалізації ректовагінальної нориці 1 пацієнтка). Цій дитині провели операцію у власній модифікації – для запобігання повторної реканалізації нориці провели її висічення і трансанальне ендоректальне зведення прямої кишки.

У подальшому вивчили віддалені функціональні результати хірургічного корегування АРМ. При цьому добрим результатом вважали повну відсутність порушень будь-яких функцій травного тракту.

Таблиця 2

Результати хірургічного лікування дітей з аноректальними мальформаціями

Кількість хворих	Ранні ускладнення	Повторні операції	Функціональні результати		
			добрі	задовільні	незадовільні
Абс.	5	5	23	13	1
%	13,51	13,51	62,16	35,14	2,7

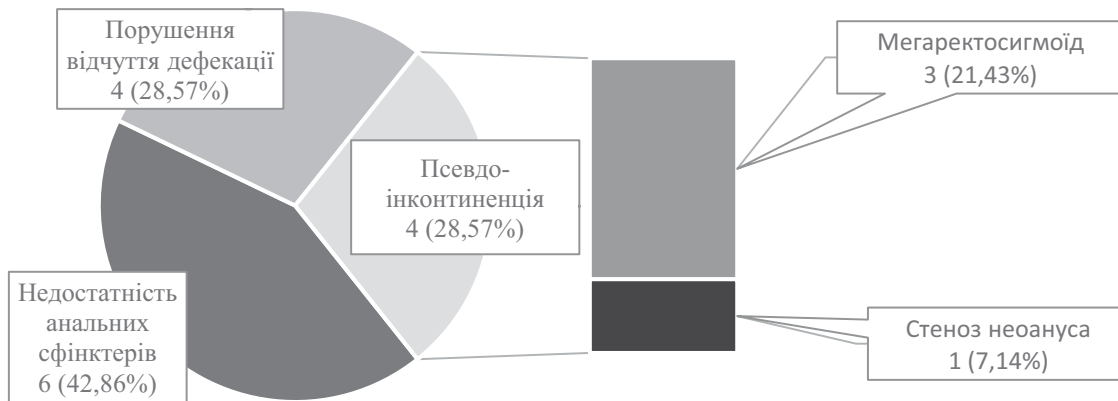


Рис. 4. Структура причин анальної інконтиненції в дітей, оперованих із приводу аноректальних мальформацій

Задовільним вважали результат лікування в разі порушень окремих функцій, наявності ускладнень хірургічного корегування, повторних операцій із приводу ускладнень. Незадовільним вважали результат при стійких порушеннях функцій травного тракту, рецидивах обструкції травного тракту або смерті від пізніх ускладнень. Функціональні результати корегування АРМ такі (табл. 2): добрий результат – у 23 (62,16%) пацієнтів; задовільний – у 13 (35,14%) дітей; незадовільний результат – в 1 (2,7%) дитини.

За даними багатьох авторів, основними проблемами, які виникають в оперованих із приводу АРМ дітей у віддаленому періоді, є стійкі порушення дефекації, що проявляються у вигляді закреп або АІ, а також їхнього поєднання [1,5,11]. За отриманими нами даними, найпоширенішими функціональними порушеннями в оперованих дітей у віддаленому періоді були АІ різного ступеня (від незначного каломазання до значного нетримання калу), яку виявили в 14 (37,84%) хворих, закреп – у 9 (24,32%) дітей, а також поєднання обструкції товстої кишки і нетримання калу (псевдоінконтиненція) – у 5 (13,51%) хворих. Лише в 1 (2,7%) хворого закреп був пов'язаний із післяопераційним стенозом неоануса, в інших 8 (21,62%) дітей механічна прохідність не була порушена, а закреп був пов'язаний із порушенням моторики ректосигмоїдного відділу товстої кишки на тлі мегаректосигмоїду (рис. 3).

За даними деяких авторів, близько 30–50% пацієнтів з АРМ можуть мати певний ступінь нетримання калу в дитячому, підлітковому і дорослому віці. Зазвичай це впливає на подальшу професійну, соціальну, емоційну, спортивну та сексуальну сфери і може призвести до психічних розладів із втратою індивідуальної незалежності [4,18,21]. Отримані нами дані цілком це підтверджують.

Причини АІ в оперованих дітей були різноманітними (рис. 4). Справжню АІ спостерігали в 10 (71,43%) хворих, із них у 6 (42,86%) дітей, оперованих із приводу високих форм АРМ. Серед 10 хворих зі справжньою АІ в 4 (28,57%) виявили порушення дефекації, у 6 (42,86%) – недостатність анальних сфінктерів. При цьому в усіх 6 хворих не відзначили внутрішнього анального сфінктера і виявили знижену функцію зовнішнього анального сфінктера.

Слід зауважити, що недостатність м'язів тазового дна та сфінктерного апарата була в більшості дітей з АРМ. Однак у частини дітей вона компенсувалася іншими механізмами утримання калу. Псевдоінконтиненцію виявили в 4 (28,57%) дітей, лише в 1 (7,14%) випадку вона була зумовлена стенозом неоануса, у 3 (21,43%) хворих АІ спостерігалася внаслідок наявності мегаректосигмоїду.

Усі хворі, у яких були віддалені післяопераційні ускладнення і порушення дефекації (АІ, закреп), отримували відповідне лікування з приводу цих ускладнень. Серед них 14 (37,84%) дітей пролікували консервативно, згідно з програмою управління кишечником (відповідна дієта, медикаментозна лікування, тривала програма клізм). В 1 (2,7%) дитини з післяопераційним стенозом неоануса ефективними були повторні курси бужування в комбінації з місцевим застосуванням кортикостероїдів.

Хірургічне лікування при справжній АІ проводили за неефективності консервативного. Дітей зі справжньою АІ, у яких були ушкодження анальних сфінктерів (6 (16,22%) випадків), пролікували хірургічно (мініінвазивне корегування недостатності анальних сфінктерів із використанням об'ємуючого гелю). За даними деяких авторів, показан-

нями до хірургічного лікування при справжній АІ може бути дистопія неоануса (формування його поза м'язовим комплексом) при аноректопластиці, а також наявність пролапса прямої кишки [15,16]. Серед обстежених нами дітей таких ускладнень не спостерігали. Також серед хворих із псевдоінконтиненцією, оперованих із приводу АРМ, показанням до хірургічного лікування може бути мегаректосигмоїд [17]. Серед пролікованих нами хворих було 3 (8,1%) дитини, у яких причиною АІ був мегаректосигмоїд. Однак у цих дітей отримали добрий результат від консервативного лікування згідно програми управління кишечником, тому показань до хірургічного лікування не було. Дітей з повною дистопією неоануса не було.

Рівень ЯЖ у 28 (73,68%) оперованих із приводу АРМ дітей (усіх хворих, які з'явилися на повторні огляди) вивчили шляхом опитування анкетой НАQL у власній модифікації [7,8]. У 8 (28,57%) дітей не виявили порушення ЯЖ, у 15 (53,57%) пацієнтів відзначили порушення легкого ступеня, у 4 (14,29%) хворих – порушення середньої тяжкості, лише в 1 (3,57%) хворого – порушення важкого ступеня. Тяжкість порушення ЯЖ залежала від форми АРМ і наявності до- і післяопераційних ускладнень. При високих формах АРМ спостерігали порушення ЯЖ середнього і важкого ступенів, а при низьких формах АРМ – легкі порушення або нормальний рівень ЯЖ.

В усіх хворих із порушенням ЯЖ найнижчий рівень балів зафіксували в розділах шкали, які стосувалися порушення функцій контролю дефекації (розділи «Дієта, характер дефекації»; «Утримання калу»; «Фізичні симптоми»). Це корелювало з частотою найпоширеніших віддалених ускладнень і функціональних порушень: затримки дефекації і нетримання калу. Так, закріп різної інтенсивності і різного генезу виявили у 9 (24,32%) дітей, АІ – у 14 (37,84%) пацієнтів, а поєднання закріпу та АІ – у 5 (13,51%) хворих, у цих дітей рівень ЯЖ був найнижчим. При цьому тяжкість цих ускладнень чітко корелювала зі ступенем тяжкості порушення ЯЖ. Зниження балів у розділі «Утримання сечі» виявили лише в дітей, оперованих із приводу високих форм АРМ.

Достовірних гендерних відмінностей у порушенні ЯЖ у дітей не виявили. У віковому аспекті, за результатами опитування, відзначили певні особливості. Рівень ЯЖ у дітей віком 12–17 років був вищим порівняно з хворими віком 6–11 років. Це відповідало даним, що зі збільшенням віку дитини поліпшується контроль дефекації. У дітей молодшої

вікової групи середня сума балів становила $81,96 \pm 4,2$, у дітей старшого віку – $92,12 \pm 5,1$ ($p > 0,05$).

У дітей старшої вікової групи спостерігали достовірно вищий середній показник балів у розділах шкали, що стосуються контролю дефекації. Водночас у дітей цієї вікової групи встановили нижчий рівень балів у розділах, які стосуються емоційного функціонування, соціального функціонування і відчуття власного тіла.

В усіх 23 (62,16%) хворих, у яких були віддалені функціональні порушення, визначили рівень ЯЖ до лікування і за 6 місяців після терапії. За результатами повторного опитування виявили підвищення рівня ЯЖ, різною мірою, в усіх хворих, середня сума балів до лікування становила $55,3 \pm 4,5$, після лікування – $75,8 \pm 6,1$ ($p < 0,01$). Така динаміка ЯЖ корелювала з поліпшенням функцій товстокишкового транзиту і контролю дефекації. Не було хворих із тяжким ступенем порушення ЯЖ. Також зменшилася кількість дітей із середнім ступенем порушення ЯЖ (з 4 (14,29%) до 1 (3,57%) пацієнта). У більшості дітей, за результатами анкетування після консервативного і хірургічного лікування, виявили легкий ступінь порушення ЯЖ (17 (60,71%) дітей), а в 10 (35,71%) хворих досягнули нормального рівня ЯЖ. Підвищення загальної кількості балів корелювало з підвищенням балів у розділах анкети, які стосуються контролю дефекації і функції товстокишкового транзиту.

Висновки

Загальна частота ранніх післяопераційних ускладнень у дітей, прооперованих із приводу АРМ, становила 13,51%. Віддалені функціональні порушення товстої кишки і відхідника різного ступеня тяжкості виникли в 62,16% хворих. Найчастішими віддаленими функціональними порушеннями в оперованих дітей були АІ (37,84% хворих) і післяопераційний закріп (24,32% хворих).

Встановлено, що післяопераційні ускладнення, пов'язані з порушенням контролю дефекації, суттєво знижують ЯЖ оперованих дітей. Застосування комплексу профілактики і лікування вказаних порушень сприяє достовірному поліпшенню контролю дефекації та ЯЖ хворих за даними анкетування.

Перспективи подальших досліджень. Зважаючи на поширеність АРМ і функціональних порушень після хірургічного лікування, доцільно продовжити науковий пошук, спрямований на профілактику і корекцію таких порушень.

Автори заявляють про відсутність конфлікту інтересів.

References/Література

- Bischoff A, Levitt M, Pena A. (2009). Bowel management for the treatment of pediatric fecal incontinence. *Pediatr. Surg. Int.* 25; 12: 1027-1042.
- Bischoff A, Tovilla M. (2010). A practical approach to the management of pediatric fecal incontinence. *Seminars in Pediatric Surgery*. 19(2): 154-159.
- Cassina M, Fascetti Leon F, Ruol M, Chiarenza SF, Scirè G et al. (2019). Prevalence and survival of patients with anorectal malformations: A population-based study. *J. Pediatr. Surg.* 54(10): 1998-2003.
- Dewberry L, Trecartin A, Peña A, St. Pierre M, Bischoff A. (2019). Systematic review: sacral nerve stimulation in the treatment of constipation and fecal incontinence in children with emphasis in anorectal malformation. *Pediatric Surgery International*. 35(9): 1009-1012.
- Divarci E, Ergun O. (2020, Apr). General complications after surgery for anorectal malformations. *Pediatr Surg Int.* 36(4): 431-445. Epub 2020 Feb 21. doi: 10.1007/s00383-020-04629-9. PMID: 32086570.
- Fernandez-Portilla E, Moreno-Acosta L, Dominguez-Muñoz A et al. (2021). Functional outcome after cord detethering in fecally incontinent patients with anorectal malformations. *Pediatr. Surg. Int.* 37: 419-424. <https://doi.org/10.1007/s00383-020-04834-6>.
- Fofanov VO, Fofanov OD, Jurtseva AP, Volosyanko AB, Diduh IM. (2022). Quality of children's life after surgical correction of congenital colorectal pathology. *Paediatric Surgery (Ukraine)*. 3(76): 74-85. [Фофанов ВО, Фофанов ОД, Юрцева АП, Волосянко АБ, Дідух ІМ. (2022). Якість життя дітей після хірургічної корекції вродженої колоректальної патології. *Хірургія дитячого віку (Україна)*. 3(76): 74-85]. doi: 10.15574/PS.2022.76.74.
- Hanneman MJ, Sprangers MA, De Mik EL, Ernest van Heurn LW, De Langen ZJ, Looyaard N et al. (2001). Quality of life in patients with anorectal malformation or Hirschsprung's disease: development of a disease-specific questionnaire. *Dis. Colon Rectum*. 44(11): 1650-1660.
- Hartman EE, Oort FJ, Aronson DC, Sprangers MA. (2011). Quality of life and disease-specific functioning of patients with anorectal malformations or Hirschsprung's disease: a review. *Arch. Dis. Child.* 96(4): 398-406.
- Holbrook C, Misra D, Zaporackaite I, Cleeve S. (2017, Aug). Post-operative strictures in anorectal malformation: trends over 15 years. *Pediatr Surg Int.* 33(8): 869-873. Epub 2017 Jun 14. doi: 10.1007/s00383-017-4111-6. PMID: 28616723.
- Holcomb GW III, Murphy JP, St. Peter SD. (2020). *Holcomb and Ashcraft's Pediatric Surgery*, 7th edition. Elsevier: 1291.
- Huang CF, Lee HC, Yeung CY, Chan WT, Jiang CB, Sheu JC et al. (2012, Aug). Constipation is a major complication after posterior sagittal anorectoplasty for anorectal malformations in children. *Pediatr Neonatol.* 53(4): 252-256. Epub 2012 Jul 28. doi: 10.1016/j.pedneo.2012.06.007. PMID: 22964283.
- Jumbi T, Kuria K, Osawa F, Shahbal S. (2019). The effectiveness of digital anal dilatation in preventing anal strictures after anorectal malformation repair. *J. Pediatr. Surg.* 54(10): 2178-2181.
- Kyrklund K, Neuvonen MI, Pakarinen MP, Rintala R.J. (2018). Social Morbidity in Relation to Bowel Functional Outcomes and Quality of Life in Anorectal Malformations and Hirschsprung's Disease. *Eur. J. Pediatr. Surg.* 28(06): 522-528.
- Levitt MA, Peña A. (2005) Outcomes from the correction of anorectal malformations. *Curr. Opin. Pediatrics.* 17(3): 394-401.
- Levitt MA, Peña A. (2009). Complications of Surgery in Anorectal Malformations. Chapter 17. In: Caty M. G., editor. *Complications in Pediatric Surgery*. Informa Healthcare: 301-315.
- Levitt MA, Pena A. (2010). Pediatric fecal incontinence: a surgeon's perspective. *Pediatr. Rev.* 31: 91-101.
- Mert M, Sayan A, Köylüoğlu G. (2021). Comparing the fecal continence scores of patients with anorectal malformation with anorectal manometric findings. *Pediatr. Surg. Int.* 37: 1013-1019. <https://doi.org/10.1007/s00383-021-04884-4>.
- Shimaru T, Fujiogi M, Michihata N et al. (2022). Perioperative outcomes of laparoscopically assisted anorectoplasty versus conventional procedures for anorectal malformation: a retrospective nationwide database study. *Pediatr. Surg. Int.* 38: 1785-1791. <https://doi.org/10.1007/s00383-022-05234-8>.
- Smith LE, Jorge JMN, Wexner SD. (1993). Etiology and management of fecal incontinence. *Dis Colon Rectum*. 36: 77-97.
- Svetanoff WJ, Kapalu CL, Lopez JJ et al. (2022). Psychosocial factors affecting quality of life in patients with anorectal malformation and Hirschsprung disease-a qualitative systematic review. *J. Ped. Surg.* 57(3): 387-393.
- Van der Steeg HJJ, Van Rooij IALM., Iacobelli BD et al. (2022). Bowel function and associated risk factors at preschool and early childhood age in children with anorectal malformation type rectovestibular fistula: An ARM-Net consortium study. *J. Ped. Surg.* 57(9): 89-96.
- Wehrli LA, Reppucci ML, Ketzner J et al. (2022). Stricture rate in patients after the repair of anorectal malformation following a standardized dilation protocol. *Pediatr. Surg. Int.* 38: 1717-1721. <https://doi.org/10.1007/s00383-022-05219-7>.
- Wigander H, Nisell M, Frenckner B, Wester T, Brodin U, Öjmyr-Joelsson M. (2019). Quality of life and functional outcome in Swedish children with low anorectal malformations: a follow-up study. *Pediatric Surgery International*. 35(5): 583-590.
- Witvliet MJ, Slaar A, Heij HA, van der Steeg AF. (2013). Qualitative analysis of studies concerning quality of life in children and adults with anorectal malformations. *J. Pediatr. Surg.* 48: 372-379.

Відомості про авторів:

Фофанов Олександр Дмитрович – д.мед.н., проф., зав. каф. дитячої хірургії з курсом клінічної анатомії та оперативної хірургії ІФНМУ. Адреса: м. Івано-Франківськ, вул. Є. Коновальця, 132; тел./факс: +38 (0342) 52-56-49. <https://orcid.org/0000-0003-1437-4161>.

Фофанов Вячеслав Олександрович – д.філос., доц. каф. дитячої хірургії з курсом клінічної анатомії та оперативної хірургії ІФНМУ. Адреса: м. Івано-Франківськ, вул. Є. Коновальця, 132. <https://orcid.org/0000-0002-1524-7669>.

Матіяш Олег Ярославович – к. мед. н., доц. каф. дитячої хірургії з курсом клінічної анатомії та оперативної хірургії ІФНМУ. Адреса: м. Івано-Франківськ, вул. Є. Коновальця, 132. <https://orcid.org/0000-0002-9505-2465>.

Глагович Михайло Васильович – к. мед. н., доц. каф. дитячої хірургії з курсом клінічної анатомії та оперативної хірургії ІФНМУ. Адреса: м. Івано-Франківськ, вул. Є. Коновальця, 132. <https://orcid.org/0000-0003-3899-9334>.

Стаття надійшла до редакції 01.10.2025 р., прийнята до друку 12.12.2025 р.