

УДК 616.26-007.43-089.844+617.559-036-053.31

О.К. Слепов, К.Л. Знак

Диференційований підхід до пластики діафрагми при різних за величиною її дефектах у новонароджених дітей із природженою діафрагмальною грижею

Центр неонатальної хірургії вад розвитку та їх реабілітації ДУ «Всеукраїнський центр материнства та дитинства НАМН України», м. Київ

Paediatric Surgery (Ukraine). 2026. 1(90): 33-42. doi: 10.15574/PS.2026.1(90).3342

For citation: Slieпов OK, Znak KL. (2026). A differentiated approach to the repair of diaphragmatic defects of varying sizes in neonates with congenital diaphragmatic hernia. Paediatric Surgery (Ukraine). 1(90): 33-42. doi: 10.15574/PS.2026.1(90).3342.

Відсутність чітких алгоритмів диференційованого підходу до методу пластики дефекту діафрагми зумовлює варіабельність хірургічних рішень і ускладнює порівняння результатів лікування між різними центрами дитячої хірургії.

Мета – розробити диференційований підхід до вибору методу пластики різних за величиною дефектів діафрагми при природженій діафрагмальній грижі (ПДГ) у новонароджених.

Матеріали і методи. Проведено ретроспективний аналіз медичних карток 61 новонародженого з ПДГ, які перебували на лікуванні в 2013–2025 рр. Залежно від величини дефекту діафрагми пацієнтів було розподілено на дві групи: I група – 40 (65,6%) дітей із малими та середніми дефектами діафрагми (типи А і В), II група – 21 (34,4%) дитина з великими й тотальними дефектами (типи С і D). Оцінювали анатомічні характеристики дефектів, методи пластики діафрагми, при різних за розмірами дефектах, післяопераційну виживаність та частоту рецидивів.

Результати. У I групі середня площа дефекту становила $10,82 \pm 2,87 \text{ см}^2$, у II групі – $24,21 \pm 4,52 \text{ см}^2$. Задньо-латеральна локалізація переважала в I групі (78,9%), задньо-медіальна – в II групі (30,0%). Первинну пластику місцевими тканинами виконано всім пацієнтам I групи, тоді як у II групі – 52,3% пацієнтів. У решти новонароджених II групи застосовано комбіновану пластику з використанням клаптя з м'язів передньої черевної стінки (ПЧС). У трьох випадках аплазії діафрагми виконано повне заміщення дефекту автотрансплантатом із м'язів ПЧС. Післяопераційна виживаність становила 97,5% у I групі та 76,2% у II групі. Серед усіх дітей, які вижили, рецидивів грижі не зафіксовано.

Висновки. Первинна пластика місцевими тканинами є методом вибору при малих і середніх дефектах діафрагми. При великих і тотальних дефектах ефективним є використання клаптів із м'язів ПЧС, що забезпечує добрі результати лікування, відсутність рецидивів. Диференційований підхід до вибору методу пластики залежно від величини дефекту сприяє покращенню результатів хірургічної корекції ПДГ у новонароджених.

Дослідження виконано відповідно до принципів Гельсінської декларації. На проведення дослідження отримано інформовану згоду батьків пацієнтів.

Автори заявляють про відсутність конфлікту інтересів.

Ключові слова: природжена вада розвитку, природжена діафрагмальна грижа, дефект діафрагми, розміри дефекту, хірургічна корекція, пластика діафрагми, м'язовий клапоть, прогноз, новонароджена дитина.

A differentiated approach to the repair of diaphragmatic defects of varying sizes in neonates with congenital diaphragmatic hernia

O.K. Sliopov, K.L. Znak

Center for Neonatal surgery of Developmental Defects and Their Rehabilitation SI «Ukrainian center of maternity and childhood of the NAMS of Ukraine», Kyiv

The lack of clear algorithms for a differentiated approach to diaphragmatic defect repair leads to variability in surgical decision-making and complicates the comparison of treatment outcomes across pediatric surgery centers.

Aim – to develop a differentiated approach to selecting repair techniques for diaphragmatic defects of different sizes in neonates with congenital diaphragmatic hernia (CDH).

Materials and methods. A retrospective analysis of medical records of 61 neonates with CDH treated in 2013–2025 was performed. According to defect size, patients were divided into two groups: Group I – 40 (65.6%) children with small and moderate defects (types A and B), and Group II – 21 (34.4%) patients with large and total defects (types C and D). Anatomical features of defects, surgical repair methods, postoperative survival, and recurrence rates were analyzed.

Results. The mean defect area was $10.82 \pm 2.87 \text{ cm}^2$ in Group I and $24.21 \pm 4.52 \text{ cm}^2$ in Group II. Posterolateral localization predominated in Group I (78.9%), whereas posteromedial defects were more frequent in Group II (30.0%). Primary repair using native diaphragmatic tissue was performed in all patients of Group I and in 52.3% of Group II. The remaining neonates with large defects underwent combined repair using a flap from the anterior abdominal wall (AAW) muscles. In three cases of diaphragmatic aplasia, complete reconstruction was achieved using an autologous AAW muscle graft. Postoperative survival was 97.5% in Group I and 76.2% in Group II. No hernia recurrence was observed among surviving patients.

Conclusions. Primary repair using native tissue is the method of choice for small and moderate diaphragmatic defects. In large and total defects, reconstruction using AAW muscle flaps provides effective outcomes with no recurrence. A differentiated approach to surgical repair based on defect size improves outcomes of CDH treatment in neonates.

The study was conducted in accordance with the Declaration of Helsinki. Informed consent was obtained from the patients' legal representatives. The authors declare no conflict of interest.

Keywords: congenital malformation, congenital diaphragmatic hernia, diaphragmatic defect, defect size, surgical repair, muscle flap, prognosis, neonates.

Вступ

Природжена діафрагмальна грижа (ПДГ) залишається однією з найтяжчих вад розвитку в новонароджених дітей. Вона супроводжується високою летальністю та значною частотою післяопераційних ускладнень. Незважаючи на досягнення сучасних дитячих анестезіології та хірургії, результати лікування цих критичних пацієнтів значною мірою залежать від анатомічних особливостей дефекту діафрагми, ступеня гіпоплазії легень та вибору оптимальної хірургічної тактики.

Одними з ключових чинників, що визначають перебіг захворювання та хірургічні результати лікування ПДГ, є величина та локалізація дефекту діафрагми [28].

У той час як пластика діафрагми при малих і середніх її дефектах проводиться за рахунок її власних тканин, при великих або тотальних дефектах застосовуються біологічні або синтетичні матеріали, коли неможлива пластика шляхом простого зведення країв діафрагми [18,28]. Підхід до пластики діафрагми при ПДГ, без урахування величини її дефекту, а також із використанням при цьому синтетичних заплат, асоціюється з підвищеним ризиком післяопераційних ускладнень. Серед них: рецидив грижі, деформації грудної клітки та хребта, легеневі захворювання, інфекційні ускладнення тощо [7].

У сучасній літературі питання вибору способу пластики діафрагми при ПДГ залежно від розміру її дефекту залишаються дискусійними [28]. Відсутність чітких алгоритмів диференційованого підходу до методу пластики дефекту діафрагми зумовлює варіабельність хірургічних рішень і ускладнює порівняння результатів лікування між різними центрами дитячої хірургії. У зв'язку з цим актуальним є обґрунтування диференційованого підходу до пластики різних за величиною дефектів діафрагми при ПДГ у новонароджених із метою покращення результатів лікування, зниження частоти виникнення післяопераційних ускладнень, а також оптимізації хірургічної тактики лікування цієї складної категорії пацієнтів.

Мета роботи – розробити диференційований підхід до вибору методу пластики різних за величиною дефектів діафрагми при природженій діафрагмальній грижі в новонароджених дітей.

Матеріал і методи дослідження

Проведено ретроспективне дослідження медичних карток 61 новонародженої дитини з ПДГ, які перебували на лікуванні в ДУ «Інститут педіатрії, акушерства і гінекології ім. акад. О.М. Лук'янової НАМН України» (нині ДУ «Всеукраїнський центр

Таблиця 1

Анатомічні особливості і методи пластики ризних за величиною дефектів діафрагми при ПДГ у новонароджених дітей

Величина і локалізація дефекту діафрагми		I група (n=40)	II група (n=21)	p
Площа дефекту діафрагми (см ²), M±σ		10,82±2,88	24,2±4,53	<0,01
Локалізація, абс. (%):	задньо-латеральна	32 (78,9)	12 (57,1)	0,032
	задньо-медіальна	2 (10,5)	2 (9,5)	0,089
	інша	6 (10,6)	7 (33,4)	0,655
Сторона дефекту, абс. (%):	лівобічний	38 (95,0)	17 (81,0)	0,28
	правобічний	2 (5,0)	4 (19,0)	0,37
Метод пластики діафрагми, абс. (%):	первинна пластика тканинами власне діафрагми	40 (100,0)	11 (52,3)*	0,002
	комбінована пластика із застосуванням м'язового клаптя ПЧС	0 (0)	7 (33,3)	<0,001
	закриття тотального дефекту діафрагми м'язовим автотрансплантатом ПЧС	0 (0)	3 (14,4)	0,36
Частота рецидивів		0 (0)	0 (0)	>0,05
Вживання		39 (97,5)	16 (76,2)	0,17

Примітка: * – проведено пластику місцевими тканинами, враховуючи анатомічні можливості: присутність в усіх цих випадках визначеного заднього м'язового валика та граничних розмірів дефектів діафрагми між середніми і великими.

материнства та дитинства НАМН України», далі – Центр), за період із 2013 по 2025 рр. Серед них хлопчиків було 37 (60,6%), дівчаток – 24 (39,4%), у співвідношенні 1,5:1. Гестаційний вік новонароджених становив від 32 до 40 тижнів, у середньому 38,1±1,6 тижня. Частка недоношених дітей становила 21,3% (n=13). Маса тіла немовлят варіювала від 1820 до 4190 г, у середньому 3070,71±533,85 г. Гіпотрофію виявлено в 29,5% (n=18) новонароджених пацієнтів. Шляхом кесаревого розтину народилося 93,4% (n=57) дітей, а 6,6% (n=4) – природним шляхом (останні – виключно за межами Центру). В умовах акушерської клініки Центру народилися 57 (93,4%) дітей, інші – 4 (6,6%) – у пологових будинках різних областей України. Оцінка за шкалою Апгар становила від 1 до 8 балів (у середньому 4,62±1,48) на 1-й хвилині, та від 2 до 9 балів (у середньому 5,24±1,36) на 5-й хвилині.

Усі новонароджені були обстежені на предмет визначення типу дефекту діафрагми (A, B, C, D), шляхом інтраопераційного вимірювання площі дефекту, окружності грудної клітки дитини та їхнього відсоткового відношення відповідно до класифікації CDHSG (Congenital Diaphragmatic Hernia (CDH) Study Group) [28].

Залежно від величини дефекту діафрагми, згідно з критеріями CDHSG [28], новонароджених розподілено на дві групи. До I групи увійшли 40 (65,6%) дітей із малими та середніми за розмірами дефектами діафрагми (типи A і B), до II групи – 21 (34,4%) пацієнт із великими й тотальними дефектами діафрагми (типи C і D).

Особливу увагу приділяли дослідженню наявності або відсутності заднього м'язового валика дефекту діафрагми, як орієнтира для визначення меж дефекту та вибору тактики пластики.

При малих і середніх за розмірами дефектах діафрагми пластику виконували з використанням власних тканин діафрагми.

При великих природжених дефектах проводили комбіновану пластику, з використанням власних тканин діафрагми та м'язів передньої черевної стінки (ПЧС).

При тотальних дефектах діафрагми виконували повне заміщення її дефекту клаптем із м'язів ПЧС.

Також аналізували післяопераційну виживаність та частоту рецидивів грижі.

Статистичну обробку результатів дослідження виконано за допомогою пакетів прикладних програм «Microsoft Office Excel 365» і «STATISTICA 10» на персональному комп'ютері. Статистичну значущість відмінностей між порівнюваними групами оцінено за U-критерієм Манна-Вітні (Mann-Whitney U-test). Для аналізу отриманих результатів використано такі статистичні показники: середня арифметична (M), для обчислення середнього рівня варіюючої ознаки; середньоквадратичне відхилення (σ), для оцінювання найімовірнішого відхилення ознаки від її середнього значення. Значення p<0,05 вважали статистично значущим.

Дослідження виконано відповідно до принципів Гельсінської декларації. Протокол дослідження затверджений локальним етичним комітетом установи. На проведення дослідження було отримано інформовану згоду батьків дітей.

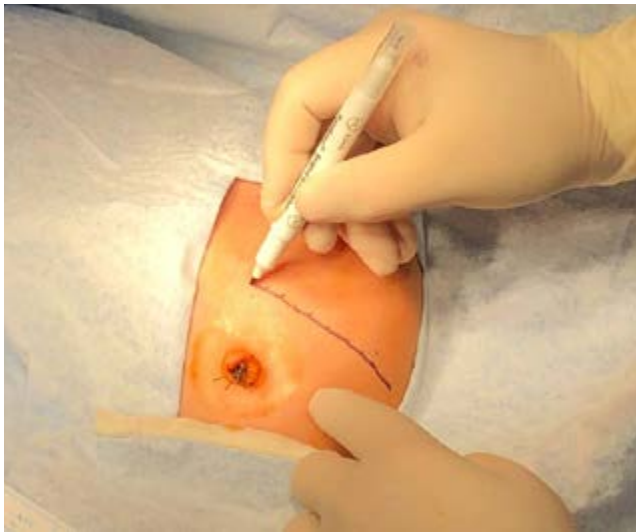


Рис. 1. Розмітка на шкірі передньої черевної стінки для лівобічної субкостальної лапаротомії

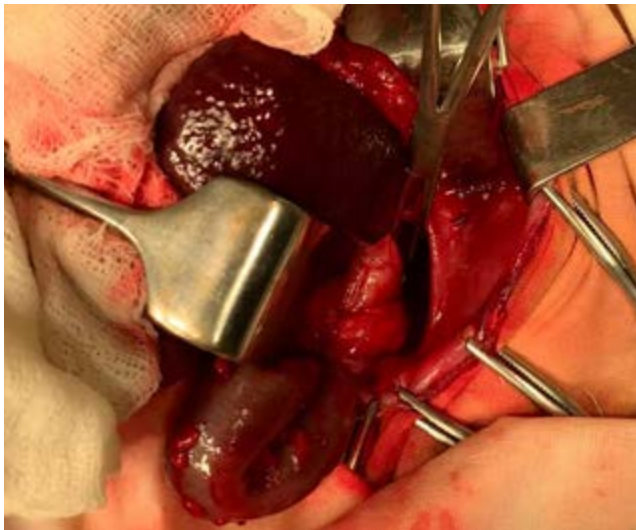


Рис. 2. Дефект діафрагми типу В

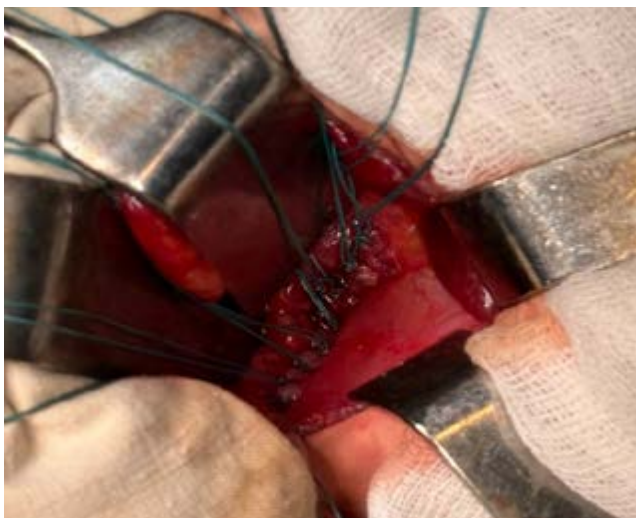

Рис. 3. Вигляд діафрагми після первинної пластики дефекту

Результати досліджень та їх обговорення

У пацієнтів I групи дефектів діафрагми типу А не виявлено. В усіх випадках констатовано тип В – 100% (n=40). У новонароджених II групи дефект типу С виявлено в 85,7% (n=18), а типу D – у 14,3% (n=3).

У таблиці 1 наведено анатомічні особливості й методи пластики різних за величиною дефектів діафрагми при ПДГ у новонароджених дітей.

Як видно з таблиці 1, у групі I, середня площа дефекту становила $10,82 \pm 2,87$ см², тоді як у групі II – $24,21 \pm 4,52$ см². Різниця між цими групами була статистично значущою (p<0,01).

Лівобічні дефекти діафрагми виявлено в 95,0% (n=38) пацієнтів I групи та в 81,0% (n=17) – II групи (p=0,28), що свідчить про відсутність статистично значущої різниці між групами. Правобічні дефекти діафрагми в I групі спостерігалися в 5,0% (n=2) випадків, у II – в 19,0% (n=4) (p=0,37), що також свідчить про відсутність статистично значущої різниці.

Локалізація дефекту значно частіше була задньо-латеральною в I групі (78,9%, n=32) порівняно з II групою (57,1%, n=12), що є статистично значущим (p=0,032). Задньо-медіальне розташування спостерігалось переважно в пацієнтів із великими дефектами (9,5%, n=2 проти 10,5%, n=2, p=0,089).

Первинну пластику діафрагми власними її тканинами виконано в 100% (n=40) пацієнтів I групи та в 52,3% (n=11) пацієнтів II групи (p<0,05), що свідчить про статистично значущу різницю між групами. Це можна пояснити тим, що ця методика є виправданою у випадках малих і середніх за розмірами дефектів діафрагми, тоді як при великих і тотальних дефектах застосування первинної пластики діафрагми не завжди можливе. Хірургічним доступом при цій операції була субкостальна лапаротомія паралельно реберній дузі (рис. 1). Після ревізії черевної порожнини проводили низведення в її просвіт грижового вмісту. Визначали локалізацію дефекту діафрагми (задньо-латеральний, задньо-медіальний, інші локалізації), наявність чи відсутність грижового мішка, вимірювали поперечний і поздовжній розміри дефекту, оцінювали виразність заднього м'язового валика діафрагми (його наявність, відсутність, часткова присутність при ревізії і виділенні).

За наявності й достатньої виразності переднього й заднього м'язових валиків діафрагми (рис. 2) проводили її пластику власними тканинами шляхом зведення країв діафрагми «стик-у-стик», вузловими швами, що не розсмоктовуються (рис 3).

У випадку відсутності або недостатньої виразності заднього м'язового валика діафрагми, після про-

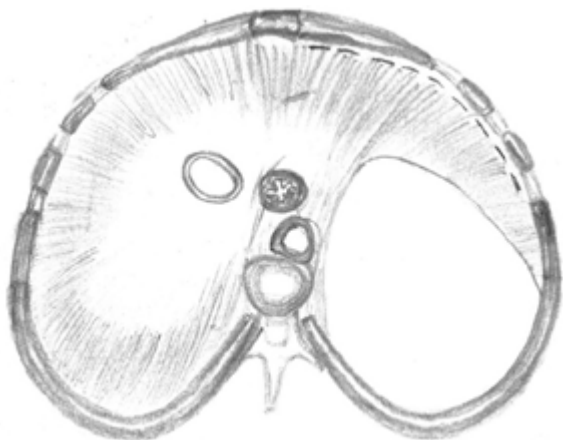


Рис. 4. Схематичне зображення лівобічного задньо-латерального дефекту діафрагми типу С із контуром відсічення її переднього валика від реберної дуги

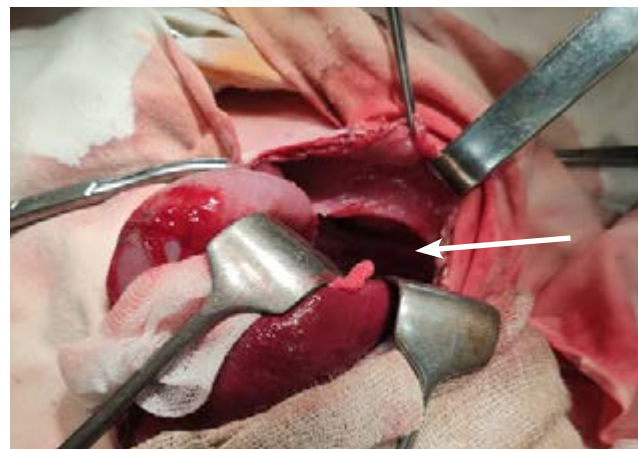

Рис. 5. Лівобічний задньо-латеральний дефект діафрагми типу С, із її мобілізованим переднім валиком (указано стрілкою)

ведення ревізії й часткового його виділення, проводили пластику діафрагми власними тканинами в ділянці, де задній валик був достатньо виразний. У ділянці відсутності або недостатньої виразності заднього м'язового валика, передній край дефекту діафрагми фіксували до Х ребра шляхом накладання навколо нього вузлових швів, що не розсмоктуються.

Комбіновану пластику діафрагми виконано у 52,3% (n=11) пацієнтів II групи, в I – 0% (p<0,05), що також свідчить про статистично достовірну різницю між групами. Це підкреслює той факт, що комбінований метод пластики є виправданим для застосування тільки при великих дефектах діафрагми.

Нами розроблено два варіанти комбінованої пластики діафрагми залежно від наявності й виразності заднього м'язового валика її дефекту.

Якщо до або після мобілізації був наявний виразний задній м'язовий валик, який за довжиною займав не менше 1/2 дефекту діафрагми й був придатний для пластики, то використовували перший варіант операції.

Його сутність полягала в наступному. Після субкостальної лапаротомії й низведення грижового вмісту в черевну порожнину, проводили ревізію і мобілізацію наявних зачатків заднього й переднього м'язових валиків. Частину дефекту діафрагми (приблизно 40–50% його площі) ліквідували в ділянці, де ці валики були присутні, шляхом зшивання їх між собою, «стик-у-стик», вузловими швами, що не розсмоктуються. Залишковий дефект діафрагми (приблизно 50–60% від його площі) який знаходився, як правило, латерально і не мав заднього м'язового валика, закривали шляхом вшивання клаптя із м'язів ПЧС на ніжці. М'язовий клапоть фіксували вузловими швами до переднього

м'язового валика дефекту діафрагми, а задній край дефекту діафрагми закривали шляхом підшивання м'язового автотрансплантата за Х ребро, починаючи від латерального до медіального країв дефекту, до досягнення повної герметичності (Патент України №75150 від 2012 р.) [22].

При повній відсутності заднього м'язового валика діафрагми та при її великих дефектах, застосовували другий варіант комбінованої пластики (Патент України №09373 від 2015 р.) [23].

Сутність цієї операції полягала в наступному. Проводили лівобічну субкостальну лапаротомію й низводили органи грижового вмісту в черевну порожнину. Після ревізії й аналізу діафрагмального дефекту, частину діафрагми (шириною до 3 см), яка представлена незначним переднім м'язовим валиком, відсікали від реберної дуги в передній частині (рис. 4, 5) із залишенням її фіксації латерально, на ніжці.

Проводили дислокацію відсіченої діафрагми дорзально в горизонтальній площині (рис. 6, 7).

Дистопований нижній край переднього м'язового валика фіксували до задньої частини реберної дуги, із захопленням останньої у вузлові шви та додатково підшивали його по краях до м'язів тканин (рис. 8, 9).

Таким чином, ми закривали задній дефект діафрагми й створювали передній (рис. 8). Новостворений дефект у передній частині діафрагми закривали клаптем із частини м'язів ПЧС на судинній ніжці. Якщо розмірів м'язового клаптя не вистачало для закриття дефекту діафрагми без значного натягу, то для збільшення клаптя використовували частину міжреберних м'язів, отриманих шляхом часткової сегментарної резекції хрящової частини реберної дуги (рис. 10).

Закриття тотального дефекту діафрагми м'язовим автотрансплантатом ПЧС проведено в 14,2% (n=3) новонароджених із аплазією діафрагми.

При тотальних дефектах діафрагми, замість стандартного субкостального виконували субкостальний доступ, але з відступом від реберної дуги не менше 5 см для того, щоб ширина м'язового клаптя була достатньою для закриття тотального дефекту діафрагми (рис. 13).

Після лапаротомії й ревізії черевної порожнини, проводили низведення органів грижового вмісту в типове місце їх дислокації. Виконували детальний моніторинг тотального дефекту діафрагми з визначенням його розмірів і оцінкою залишків м'язових структур діафрагми. Відповідно до отриманих даних щодо особливостей тотального дефекту діафрагми формували достатній за площею автотрансплантат із м'язів ПЧС. Для цього в напрямку від лапаротомної рани до лівої реберної дуги, проводили відшарування по всій довжині рани й шириною 5–6 см зовнішнього косоного м'яза живота від внутрішнього косоного і поперечного. Останні два м'язи, прикріплені до передньої реберної дуги, слугували для формування неодіафрагми. З цією метою, м'язовий клапоть повертали в сагітальній площині дорзально й фіксували до задньої реберної дуги (по ходу X ребра) та до м'яких тканин по краях, нерозсмоктуваними вузловими швами. Для зменшення натягу м'язового автотрансплантата до основного етапу операції додатково виконували сегментарну резекцію передньої реберної дуги, до 2 см її хрящової частини (рис. 14–16).

Операцію закінчували пошаровим зашиванням ПЧС. М'язовий шар ПЧС у верхній частині операційної рани живота формували за рахунок залишкового й відокремленого від м'язового автотрансплантата, зовнішнього косоного м'яза живота.

У групі I, при ПДГ, післяопераційна виживаність склала 97,5% (n=39), а в II групі – 76,2% (n=16).

У дітей обох груп, які вижили, після операції в жодному випадку не було рецидиву грижі.

Отримані результати свідчать про обґрунтованість диференційованого підходу до методу пластики діафрагми залежно від величини її дефектів.

Сучасні літературні дані свідчать, що величина дефекту діафрагми є одним із ключових чинників, які визначають анатомічну складність, функціональний прогноз та результати хірургічного лікування новонароджених дітей із ПДГ [7,14,28]. Великі й тотальні дефекти діафрагми достовірно асоціюються з більшим ступенем гіпоплазії легень, персистуючою легеневою гіпертензією та підвище-

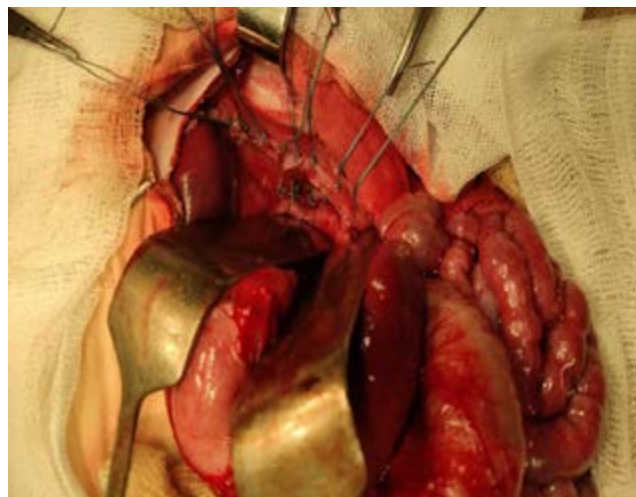


Рис. 12. Вигляд завершеної пластики діафрагми

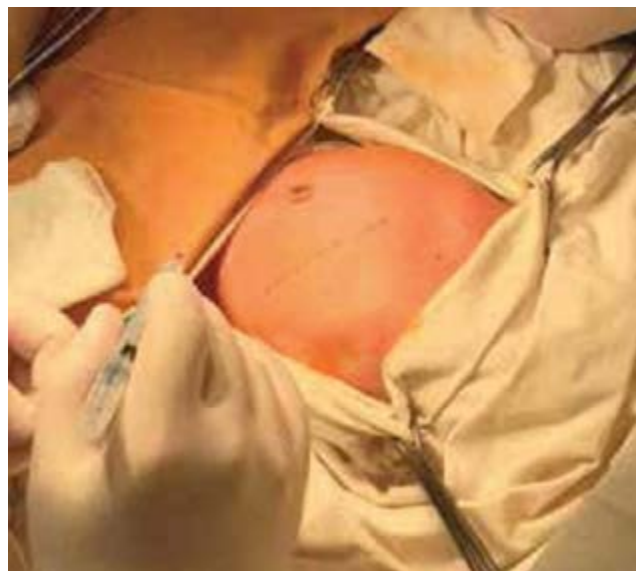

Рис. 13. Розмітка на шкірі для виконання лівобічної субкостальної лапаротомії, з відступом від реберної дуги не менше ніж 5 см

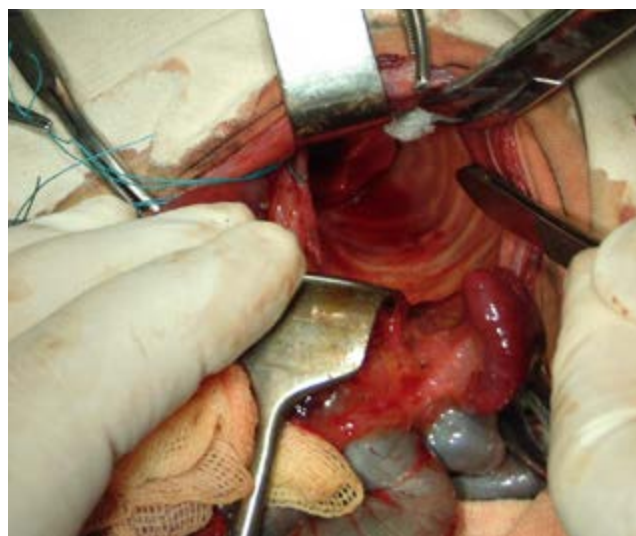


Рис. 14. Аплазія лівого купола діафрагми

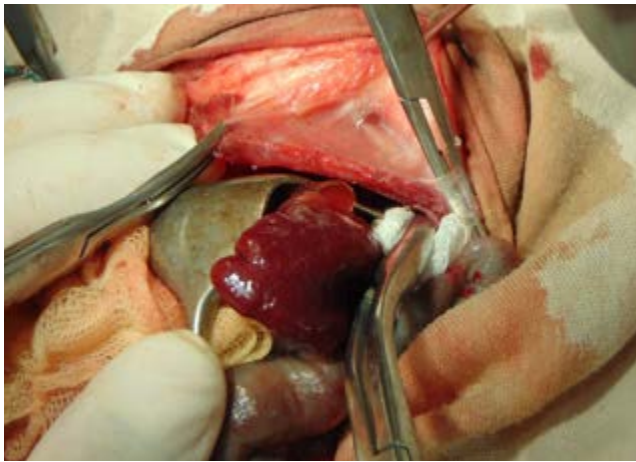


Рис. 15. Етап виділення м'язового клаптя ПЧС

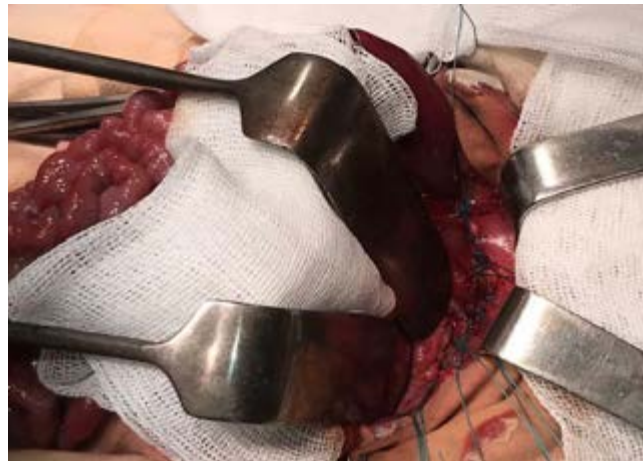

Рис. 16. Вигляд завершеної пластики діафрагми

ною потребою в екстракорпоральній мембранній оксигенації, що безпосередньо впливає на вибір часу та методу хірургічної корекції [17,27], що також було підтверджено дослідженнями нашого Центру [24].

Використання класифікації дефектів діафрагми CDHSG залишається загальноприйнятим підходом для стратифікації пацієнтів і порівняння результатів лікування між центрами [18]. За даними нашого дослідження при малих і середніх дефектах діафрагми (типи А та В) виконували її первинну пластику власними тканинами, що корелює із результатами останніх когортних і мультицентрових досліджень. Великі і тотальні дефекти (типи С та D) значно частіше потребували застосування пластики із використанням синтетичної заплати або альтернативних реконструктивних методик [11,28]. Це підтвердило результати нашого дослідження.

Отримані нами результати доповнюють літературні дані щодо того, що первинна пластика діафрагми при малих і середніх дефектах демонструє найнижчі показники рецидивів та кращі довгострокові анатомічні результати, що підтверджено сучасними ретроспективними та проспективними спостереженнями [16,19]. Натомість, виконання первинної пластики діафрагми при її великих і тотальних дефектах, що супроводжується натягом зведених тканин, призводило до значного ризику неспроможності швів, деформації купола діафрагми та рецидиву герніації органів черевної порожнини у грудну клітку [5].

При великих дефектах найбільш поширеним залишається застосування синтетичних заплат, зокрема із політетрафторетилену (PTFE). Проте, дані останніх років свідчать, що пластика діафрагми із застосуванням синтетичних заплат асоціювалася з вищою частотою рецидивів у довгостроковій пер-

спективі, особливо у пацієнтів із дефектами типу D [9,10,25]. Одним із ключових обмежень синтетичних матеріалів є їх нездатність до росту разом із дитиною, що з часом призводило до відносної недостатності реконструкції [26].

Біологічні матеріали розглядаються як потенційна альтернатива синтетичним заплатам. Однак систематичні огляди та метааналізи не продемонстрували їх переконливої переваги щодо зниження частоти рецидивів або покращення виживаності [6,8]. Крім того, біологічні імпланти характеризуються вищою вартістю та варіабельністю результатів залежно від типу матеріалу.

Значну увагу в сучасній літературі приділено автологічним м'язовим клаптям як альтернативі патч-пластиці при великих і тотальних дефектах діафрагми при ПДГ [7,14,17].

Перші повідомлення про відновлення ПДГ за допомогою м'язових клаптів були опубліковані в 1960–1970-х роках, але ці методи були дещо забуті через появу синтетичних заплат [15,20,21]. Безпосередньою перевагою синтетичних заплат була їхня універсальність у використанні при дефектах ПДГ будь-якого розміру та форми, і навіть у випадках тотальних дефектів діафрагми [28]. З різних технік м'язових клаптів, певною мірою, залишалася у використанні методика опублікована J.S. Simpson та співавт. у 1971 році [21]. Зі збільшенням досвіду використання синтетичних заплат зростала й частота ускладнень. Серед них: рецидиви через відсутність росту заплат та інфекції через наявність стороннього матеріалу. Хоча загальна частота була низькою, кілька груп почали порівнювати результати пластики м'язовими клаптями та заплатами у 2010-х роках [2,3].

У 2012 р. D.C. Barnhart та співавт. опублікували порівняння між 10 пластиками діафрагми за допомогою заплат (з яких 5 – синтетичними заплатами

та 5 – біологічними, отриманими зі шкіри людини) та 23 м'язових клаптів із загальним періодом спостереження >4 років [2]. Автори спостерігали рівень рецидивів 50% у групі застосування заплат проти 4% рецидивів у групі застосування м'язових клаптів. У 2019 році L. Dewberry та співавт. опублікували порівняння між застосуванням латок із PTFE у 30 пацієнтів та м'язових клаптів (лише із поперечного м'яза живота) у 40 пацієнтів [3]. Дослідники спостерігали 10% рівень рецидивів у групі застосування заплат порівняно з 3% у групі пластики м'язовим клаптем. Аналогічно, E. Aydın та співавт. у 2020 р. повідомили про рівень рецидивів у групі пацієнтів, яким виконали пластику діафрагми із використанням заплати, у 8,8% (n=34) порівняно з 3,5% у групі застосування м'язового клаптя (n=57) протягом 5 років спостереження [1]. Подібні результати нещодавно були опубліковані в найбільшому, на сьогодні, порівнянні: 80 операцій із використанням м'язового клаптя, проти 15 втручань із залученням синтетичних заплат, із рівнем рецидивів 6,3% та 46,7% відповідно при медіанному спостереженні 5 років [7]. Наше дослідження щодо використання м'язових клаптів у новонароджених при ПДГ із великими і тотальними дефектами діафрагми продемонструвало повну відсутність рецидивів грижі після операції, що підтверджує доцільність використання даної методики.

Окрім вищої частоти рецидивів, синтетичні заплати мають внутрішній ризик інфекції, що є складним питанням з точки зору діагностики та лікування. Інфекції, пов'язані із заплатою, можуть проявлятися різноманітними, ледь помітними ознаками та навіть виникати через десятиліття після встановлення останніх [4]. На відміну від цього, м'язові клапті несуть майже нульовий ризик інфекції [7].

Таким чином, численні дослідження демонструють нижчу частоту рецидивів і кращу адаптацію реконструйованої за допомогою м'язового клаптя діафрагми до росту дитини, хоча такі методики є технічно складнішими та потребують значного хірургічного досвіду [2,12,28].

Окремі автори наголошують, що оптимальний вибір методу пластики діафрагми у новонароджених із ПДГ повинен базуватися не лише на розмірі дефекту, але й на функціональному стані легень та ступені виразності легеневої гіпертензії [13,17]. У цьому контексті диференційований підхід дозволяє мінімізувати як ранні, так і віддалені ускладнення, включно з рецидивами, розвитком хілотораксу та деформаціями грудної клітки.

Незважаючи на значний прогрес, більшість сучасних досліджень залишаються ретроспективними. Це підкреслює необхідність багатоцентрових проспективних досліджень, спрямованих на оцінку довгострокових функціональних результатів залежно від розміру дефекту та методу пластики [13]. Впровадження стандартизованих алгоритмів хірургічного лікування з урахуванням величини дефекту може суттєво покращити результати лікування новонароджених із ПДГ.

Висновки

Первинна пластика діафрагми власними тканинами в новонароджених із ПДГ є виправданою у випадках малих і середніх за розмірами дефектів діафрагми.

При великих дефектах ефективним є застосування комбінованої пластики з використанням власних тканин діафрагми і клаптя із м'язів ПЧС.

При тотальних дефектах діафрагми (її аплазії) оптимальні результати демонструє повне заміщення дефекту великим клаптем на ніжці з м'язів ПЧС.

Диференційований підхід до пластики діафрагми залежно від величини її дефекту забезпечує найкращі результати, а використання м'язів ПЧС для заміщення великих і тотальних дефектів має низку переваг порівняно з використанням синтетичних заплат, головною з яких є повна відсутність рецидивів.

Автори заявляють про відсутність конфлікту інтересів.

References/Література

1. Aydın E, Nolan H, Peiró JL, Burns P, Rymeski B, Lim FY. (2020, Apr). When primary repair is not enough: a comparison of synthetic patch and muscle flap closure in congenital diaphragmatic hernia? *Pediatr Surg Int.* 36(4): 485-491. Epub 2020 Mar 4. doi: 10.1007/s00383-020-04634-y. PMID: 32130491.
2. Barnhart DC, Jacques E, Scaife ER, Yoder BA, Meyers RL, Harman A et al. (2012, Jan). Split abdominal wall muscle flap repair vs patch repair of large congenital diaphragmatic hernias. *J Pediatr Surg.* 47(1): 81-86. doi: 10.1016/j.jpedsurg.2011.10.023. PMID: 22244397.
3. Dewberry L, Hilton S, Gien J, Liechty KW, Marwan AI. (2019, Dec). Flap repair in congenital diaphragmatic hernia leads to lower rates of recurrence. *J Pediatr Surg.* 54(12): 2487-2491. Epub 2019 Aug 30. doi: 10.1016/j.jpedsurg.2019.08.042. PMID: 31515112.
4. Flohr SJ, Land SD, Hedrick HL, Rintoul NE, Swami SK, Flannery DD. (2023). Synthetic patch infection after congenital diaphragmatic hernia repair: A case series. *Journal of Pediatric Surgery Case Reports.* 90: 102583. doi: 10.1016/j.epsc.2023.102583.
5. Jancelewicz T, Chiang M, Oliveira C, Chiu PP. (2013, May). Late surgical outcomes among congenital diaphragmatic hernia (CDH) patients: why long-term follow-up with surgeons is recommended. *J Pediatr Surg.* 48(5): 935-941. doi: 10.1016/j.jpedsurg.2013.02.005. PMID: 23701763.
6. Jank M, Boettcher M, Keijzer R. (2024, Aug 21). Surgical management of the diaphragmatic defect in congenital diaphragmatic

Original articles. Neonatal surgery

- hernia: a contemporary review. *World J Pediatr Surg.* 7(3): e000747. doi: 10.1136/wjps-2023-000747. PMID: 39183804; PMCID: PMC11340723.
7. Kahan AM, Glasgow SL, Yoder BA, Yang M, Yost CC, Peterson K et al. (2026, Jan). Long-term outcomes after muscle flap repair in congenital diaphragmatic hernia: A retrospective study at a single institution. *J Pediatr Surg.* 61(1): 162572. Epub 2025 Aug 18. doi: 10.1016/j.jpedsurg.2025.162572. PMID: 40834916.
 8. Kamal TR, Tyraskis A, Ghattaura H, Fitchie A, Lakhoo K. (2023, Jun). Synthetic versus Biological Patches for CDH: A Comparison of Recurrence Rates and Adverse Events, Systematic Review, and Meta-Analysis. *Eur J Pediatr Surg.* 33(3): 198-209. Epub 2022 Aug 26. doi: 10.1055/s-0042-1748530. PMID: 36027899.
 9. Laituri CA, Garey CL, Valusek PA, Fike FB, Kaye AJ, Ostlie DJ et al. (2010, Nov). Outcome of congenital diaphragmatic hernia repair depending on patch type. *Eur J Pediatr Surg.* 20(6): 363-365. Epub 2010 Oct 15. doi: 10.1055/s-0030-1261939. Erratum in: *Eur J Pediatr Surg.* 2014 Aug; 24(4): e6. PMID: 20954106.
 10. Macchini F, Raffaelli G, Amodeo I, Ichino M, Encinas JL, Martinez L et al. (2022, Feb 9). Recurrence of Congenital Diaphragmatic Hernia: Risk Factors, Management, and Future Perspectives. *Front Pediatr.* 10: 823180. doi: 10.3389/fped.2022.823180. PMID: 35223699; PMCID: PMC8864119.
 11. Mansour S, Curry J, Blackburn S, Mullassery D, Thakkar H, Ballington J et al. (2023, Feb 20). Minimal access surgery for congenital diaphragmatic hernia: surgical tricks to facilitate anchoring the patches to the ribs. *Pediatr Surg Int.* 39(1): 135. doi: 10.1007/s00383-022-05303-y. PMID: 36805329; PMCID: PMC9941218.
 12. Mesas Burgos C, Perrone EE, Zahn K, Hedrick HL. (2025, Oct). Challenges and controversies in the surgical management of Congenital Diaphragmatic Hernia. *Semin Fetal Neonatal Med.* 30(3): 101648. Epub 2025 Jul 1. doi: 10.1016/j.siny.2025.101648. PMID: 40634137.
 13. Morini F, Bagolan P. (2012, Oct). Surgical techniques in congenital diaphragmatic hernia. *Eur J Pediatr Surg.* 22(5): 355-363. Epub 2012 Oct 31. doi: 10.1055/s-0032-1329411. PMID: 23114976.
 14. Neo A, Harris C, Greenough A. (2025). Congenital Diaphragmatic Hernias: An Update on Management Strategies and Outcomes. *Arch Gastroenterol Res.* 6(1): 60-77.
 15. O'Callaghan JD, Saunders NR, Chatrath RR, Walker DR. (1982, Feb). The management of neonatal posterolateral diaphragmatic hernia. *Ann Thorac Surg.* 33(2): 174-178. doi: 10.1016/s0003-4975(10)61905-4. PMID: 7039534.
 16. Okawada M, Ohfuji S, Yamoto M, Urushihara N, Terui K, Nagata K et al. (2021, Oct). Thoracoscopic repair of congenital diaphragmatic hernia in neonates: findings of a multicenter study in Japan. *Surg Today.* 51(10): 1694-1702. Epub 2021 Apr 20. doi: 10.1007/s00595-021-02278-6. PMID: 33877452.
 17. Pagliara C, Zambaiti E, Brooks G, Bonadies L, Tognon C, Salvadori S et al. (2023). Congenital Diaphragmatic Hernia: Perinatal Prognostic Factors and Short-Term Outcomes in a Single-Center Series. *Children.* 10: 315. <https://doi.org/10.3390/children10020315>.
 18. Puligandla P, Skarsgard E, Baird R, Guadagno E, Dimmer A, Ganesu O et al. (2024, Apr 18). Diagnosis and management of congenital diaphragmatic hernia: a 2023 update from the Canadian Congenital Diaphragmatic Hernia Collaborative. *Arch Dis Child Fetal Neonatal Ed.* 109(3): 239-252. doi: 10.1136/archdischild-2023-325865. PMID: 37879884.
 19. Quigley CP, Folaranmi SE. (2023, Feb). A Systematic Review Comparing the Surgical Outcomes of Open Versus Minimally Invasive Surgery for Congenital Diaphragmatic Hernia Repair. *J Laparoendosc Adv Surg Tech A.* 33(2): 211-219. Epub 2022 Nov 23. doi: 10.1089/lap.2022.0348. PMID: 36445735.
 20. Rosenkrantz JG, Cotton EK. (1964, Dec). Replacement of left hemidiaphragm by a pedicled abdominal muscular flap. *J Thorac Cardiovasc Surg.* 48: 912-920. PMID: 14239980.
 21. Simpson JS, Gossage JD. (1971, Feb). Use of abdominal wall muscle flap in repair of large congenital diaphragmatic hernia. *J Pediatr Surg.* 6(1): 42-44. doi: 10.1016/0022-3468(71)90666-x. PMID: 4251817.
 22. Slipev OK, Ponomarenko OP, Talko MO, Kurinnyi SI. (2012). Sposib kombinovanoi plastyky diafrahmy u novonarodzhenykh z nespravzhnoiu pryrodzhenoiu diafrahmalnoi hryzheiu. Patent 75150A UA Ukrainy na korysnu model. [Слепов ОК, Пономаренко ОП, Талько МО, Курінний СІ. (2012). Спосіб комбінованої пластики діафрагми у новонароджених з несправжною природженою діафрагмальною грижею. Патент 75150A UA України на корисну модель].
 23. Slipev OK, Ponomarenko OP, Talko MO, Kurinnyi SI. (2015). Sposib kombinovanoi plastyky diafrahmy pry yii velykykh naskriznykh pryrodzhenykh defektakh. Patent 99373A UA Ukrainy na korysnu model [Слепов ОК, Пономаренко ОП, Талько МО, Курінний СІ. (2015). Спосіб комбінованої пластики діафрагми при її великих наскрізних природжених дефектах. Патент 99373A UA України на корисну модель].
 24. Slipev OK, Znak KL, Grebinichenko GO, Shadrin OG. (2025). Does the size of the diaphragmatic defect affect the severity of lung hypoplasia and prognosis in congenital diaphragmatic hernia in fetuses and newborns? *Paediatric Surgery (Ukraine).* 3(88): 10-18. [Слепов ОК, Знак КЛ, Гребініченко ГО, Шадрін ОГ. (2025). Чи впливає величина дефекту діафрагми на виразність гіпоплазії легень і прогноз при природженій діафрагмальній грижі в плодів і новонароджених дітей? *Хірургія дитячого віку (Україна).* 3(88): 10-18]. doi: 10.15574/PS.2025.3(88).1018.
 25. Suply E, Rees C, Cross K, Elagami H, Blackburn S, Giuliani S et al. (2020, Aug). Patch repair of congenital diaphragmatic hernia is not at risk of poor outcomes. *J Pediatr Surg.* 55(8): 1522-1527. Epub 2019 Nov 1. doi: 10.1016/j.jpedsurg.2019.10.021. PMID: 31711747.
 26. Von Schrottenberg C, Lindacker M, Weis M, Büttner S, Schaible T, Boettcher M et al. (2024, Jan 22). Long-Term Evaluation of the Shape of the Reconstructed Diaphragm in Patients with Left-Sided Congenital Diaphragmatic Hernia Using Serial Chest Radiographs and Correlation to Further Complications. *J Clin Med.* 13(2): 620. doi: 10.3390/jcm13020620. PMID: 38276126; PMCID: PMC10816521.
 27. Yokoi A. (2024, Oct 17). Could a Two-Stage Repair Be the Solution to the Dilemma of Repair Timing for Severe Congenital Diaphragmatic Hernia Requiring Extracorporeal Membrane Oxygenation? *Children (Basel).* 11(10): 1255. doi: 10.3390/children11101255. PMID: 39457220; PMCID: PMC11506477.
 28. Zahn K, Curry J, Eastwood P, Hedrick HL, Laje P. (2025, Oct 21). Congenital diaphragmatic hernia repair: Patches, muscle flaps, and the search for the ideal technique. *J Pediatr Surg.* 61(2):162752. Epub ahead of print. doi: 10.1016/j.jpedsurg.2025.162752. PMID: 41130460.

Відомості про авторів:

Слепов Олексій Костянтинович – д.мед.н., проф., чл.-кор. НАМН України, керівник Центру неонатальної хірургії вад розвитку та їх реабілітації ДУ «ВЦМД НАМН України». Адреса: м. Київ, вул. П. Майбороди, 8. <https://orcid.org/0000-0002-6976-1209>.

Знак Костянтин Леонідович – н.співроб. відділення хірургічної корекції природжених вад розвитку у дітей Центру неонатальної хірургії вад розвитку та їх реабілітації ДУ «ВЦМД НАМН України». Адреса: м. Київ, вул. П. Майбороди, 8. <https://orcid.org/0000-0002-8370-4390>.

Стаття надійшла до редакції 16.01.2026 р., прийнята до друку 16.03.2026 р.