

УДК 616.34-089-053.2:616-089.819

В.Ф. Рибальченко^{1,2}, П.С. Русак^{1,3}, Ю.Л. Волошин³, І.Г. Рибальченко², С.А. Брагинська⁴,
А.С. Семенець⁴, О.І. Хохлов³, С.В. Саган¹, Н.М. Дукова¹

Сторонні предмети шлунка і кишечника в дітей (огляд літератури і власні клінічні спостереження)

¹Національний університет охорони здоров'я України імені П.Л. Шупика, м. Київ

²ПВНЗ «Київський медичний університет», Україна

³КНП «Житомирська обласна дитяча клінічна лікарня Житомирської обласної ради», Україна

⁴КНП «Київська міська дитяча клінічна лікарня № 1», Україна

Paediatric Surgery (Ukraine). 2026. 1(90): 125-136. doi: 10.15574/PS.2026.1(90).125136

For citation: Rybalchenko VF, Rusak PS, Voloshin YuL, Rybalchenko IG, Braginska SA, Semenets AS et al. (2026). Foreign objects in the stomach and intestines in children, a review of the literature and own clinical observations. Paediatric Surgery (Ukraine). 1(90): 125-136. doi: 10.15574/PS.2026.1(90).125136.

Проковтування сторонніх неїстівних тіл є поширеною причиною звернень до відділень невідкладної допомоги дітей, з яких 75% становлять діти віком до 4 років. Близько 98% проковтування сторонніх тіл є випадковими.

Мета – проаналізувати сучасні дані літератури та власні клінічні спостереження щодо сторонніх предметів шлунка і кишечника в дітей для поліпшення діагностування та обрання оптимальної лікувальної тактики.

У клінічних відділеннях за 20 років проліковано 57 пацієнтів віком від 1,5 року до 17 років. bezoари шлунка і кишечника виявлено у 12 (21,05%) дітей, із яких трихобезоари – у 7 (12,28%), фітобезоари – у 5 (8,77%), проліковано оперативно. Магніти кишечника виявлено в 4 (7,02%) пацієнтів, з яких одиночні у 2 (3,51%) дітей вийшли природним шляхом, а у 2 (3,51%) – оперовано. Батарейки шлунка і кишечника виявлено у 8 (14,04%) пацієнтів, з яких у 3 (5,27%) дітей видалено ендоскопічно, а у 5 (8,77%) – вийшли природним шляхом. Голки швейні виявлено у 9 (15,79%) пацієнтів, фрагменти скла – у 4 (7,02%) дітей, вийшли природним шляхом. Балон (від лаку) прямої кишки виявлено в 1 (1,75%) хлопчика, видалено під час піднаркового огляду. Монети шлунка і кишечника виявлено в 11 (19,30%) пацієнтів, з яких в 1 (1,75%) дитини видалено ендоскопічно, а в 10 (17,54%) – вийшли природним шляхом. Фрагменти іграшок виявлено в 7 (12,28%) пацієнтів, вийшли природним шляхом. Фрагменти резини, скла, соломи та целофану кишечника виявлено в 1 (1,75%) дитини на тлі порушення інтелекту, видалено оперативно.

Висновки. Власні дослідження показали, що у 64,92% дітей сторонні тіла шлунково-кишкового тракту евакуувалися природним шляхом, тоді як у 35,08% випадків виникла потреба в ендоскопічному або хірургічному видаленні. Наявність в анамнезі скарг на проковтування сторонніх предметів незалежно від проявів потребує проведення оглядової рентгенографії грудної та черевної порожнини. Сторонні предмети батарейки-гудзики підлягають терміновому видаленню. Два і більше магнітів, проковтнуті одночасно, підлягають видаленню, не очікуючи перфорації та перитоніту.

Дослідження виконано відповідно до принципів Гельсінської декларації. На проведення досліджень отримано інформовану згоду батьків дітей.

Автори заявляють про відсутність конфлікту інтересів.

Ключові слова: діти, сторонні предмети шлунково-кишкового тракту, діагностування, лікування.

Reviews

Foreign objects in the stomach and intestines in children, a review of the literature and own clinical observations

V.F. Rybalchenko^{1,2}, P.S. Rusak^{1,3}, Yu.L. Voloshin³, I.G. Rybalchenko², S.A. Braginska⁴, A.S. Semenets⁴, O.I. Khokhlov³, S.V. Sagan¹, N.M. Dukova¹

¹Shupyk national healthcare university of Ukraine. Kyiv

²PHEE «Kyiv Medical University», Ukraine

³KNP Zhytomyr Regional Children's Clinical Hospital, Ukraine

⁴KNP Kyiv City Children's Clinical Hospital No. 1, Ukraine

Ingestion of foreign inedible bodies is a common cause of visits to emergency departments in children, 75% of whom are children under 4 years of age. About 98% of foreign body ingestions are accidental.

Aim – to analyze current literature data and our own clinical observations on foreign objects in the stomach and intestines in children in order to improve diagnostics and choose the optimal treatment tactics.

In the clinical departments over 20 years, 57 patients aged from 1.5 to 17 were treated. Bezoars of the stomach and intestines in 12 (21.05%), of which trichobezoars in 7 (12.28%) and phytobezoars in 5 (8.77%), and were treated surgically. Intestinal magnets in 4 (7.02%), of which single ones in 2 (3.51%) came out naturally, and 2 (3.51%) were operated on. Batteries of the stomach and intestines in 8 (14.04%), of which 3 (5.27%) were removed endoscopically, and 5 (8.77%) came out naturally. Sewing needles in 9 (15.79%) and glass fragments in 4 (7.02%) came out naturally. A rectal balloon (lacquer) in 1 (1.75%) male patient was removed during an anaesthetic examination. Stomach and intestinal coins in 11 (19.30%), of which 1 (1.75%) was removed endoscopically, and 10 (17.54%) passed naturally. Toy fragments in 7 (12.28%) passed naturally. Rubber, glass, straw and cellophane fragments in the intestine in 1 (1.75%) patient were removed surgically against the background of intellectual impairment.

Conclusions. Our own studies showed that in 64.92% of children, foreign bodies in the gastrointestinal tract were evacuated naturally, while in 35.08% of cases, endoscopic or surgical removal was required. The presence of a history of complaints of swallowing foreign objects, regardless of the manifestations, requires a survey radiography of the chest and abdomen. Foreign objects of the button battery are subject to urgent removal. Two or more magnets that were swallowed not simultaneously are subject to removal without waiting for perforation and peritonitis.

The study was conducted in accordance with the principles of the Declaration of Helsinki. Informed consent was obtained from the children's parents.

The authors declare that there is no conflict of interest.

Keywords: children, foreign objects of the gastrointestinal tract, diagnostics, treatment.

Проковтування сторонніх, неїстівних тіл є поширеною причиною звернення до відділення невідкладної допомоги в дітей, причому, за даними літератури, до 75% випадків трапляються з дітьми віком до 4 років. Доцільно звернути увагу, що близько 98% випадків проковтування сторонніх тіл є випадковими. Потраплення до рота і смакування предметів навколишнього середовища є нормальною стадією розвитку в ранньому дитинстві, але випадкове проковтування може статися. Загальновідомо, що діти зазвичай проковтують монети, іграшки, батарейки та інші вироби, які значно розповсюджені в побутових предметах [6,11,14].

На сьогодні зростає рівень поширеності менших, технологічно досконаліших іграшок у домогосподарствах, що призводить до збільшення впливу високовольтних батарейок і потужних магнітів, що спричиняє високий рівень захворюваності й смертності [2].

Проковтування кількох частин (більше однієї) потужного магніту є унікальним явищем, що збільшує ризик захворюваності – розвиток ускладнень і смертності. Звісно, що чим довший час минув від

проковтування магнітів, тим вищою є ймовірність ускладнень, оскільки магніти в різних відділах травного каналу з'єднуються між собою [1,14].

На сьогодні травми від сторонніх предметів – батарейок-гудзиків у дітей становлять проблему верифікації в умовах загальної практики. Загальновідомо, що батарейка-гудзик потребує термінового видалення, оскільки вона може спричинити їдкий опік навколишніх тканин усього за 15 хв [12].

Діагностика сторонніх предметів часто залежить від високого індексу підозри, оскільки симптоми можуть бути мінімальними або відсутніми [6,11].

У більшості (80–90%) випадків зазвичай стороннє тіло виходить без ускладнень фізіологічним шляхом, але в частини пацієнтів сторонні предмети можуть застрягти або перфорувати стінку шлунково-кишкового тракту і призводити до значного рівня захворюваності та смертності. Лікування залежить від проявів стороннього предмету, розташування, а також від розміру і складу останнього та наслідків [3].

Поміж тим у разі навмисного проковтування стороннього предмету ендоскопічне лікування може становити 10–73%, оскільки стороннє тіло є потен-

Таблиця

Загальна кількість стаціонарних хворих зі сторонніми предметами і вид лікування

Сторонній предмет	Усього		Стать		Лікування			
	абс.	%	ч	ж	оперативне		вихід стороннього предмета природним шляхом	
					абс.	%	абс.	%
Трихобезоар	7	12,28	-	7	7	12,28	-	-
Фітобезоар	5*	8,77	2	3	5*	8,77	-	-
Магніти	4	7,02	2	2	2	3,51	2	3,51
Батарейки	8	14,04	5	3	3**	5,27	5	8,77
Голки	9	15,79	3	6	-	-	9	15,79
Фрагменти скла	4	7,02	2	2	-	-	4	7,02
Балон від лаку для волосся	1	1,75	1	-	1***	1,75	-	-
Монети	11	19,30	6	5	1**	1,75	10	17,55
Фрагменти іграшок	7	12,28	2	5	-	-	7	12,28
Фрагменти резини, скла, целофану	1	1,75	1	-	1	1,75	-	-
Усього	57	100	24	33	20	35,08	37	64,92

Примітки: * – обтураційна тонкокишкова непрохідність продуктами харчування (n=2); ** – ендоскопічне видалення стороннього тіла під наркозом (n=4); *** – балон від лаку для волосся в прямій кишці видалено під наркозом (n=1).

ційно шкідливим (особливо гудзикові батарейки) і не виходить фізіологічним шляхом. Міграція проковтнутого стороннього тіла шлунково-кишкового тракту до будь-якого органа черевної порожнини є надзвичайно рідкісною. За різними даними досліджень, хірургічне лікування – видалення стороннього предмету коливається в межах 1–16% клінічних спостережень [7,6,11].

До сторонніх предметів належать безоари, які можуть виникати будь-де в шлунково-кишковому тракті, але найчастіше в шлунку. На сьогодні розвиток безоара є поширеним явищем, особливо при психічних розладах, таких як трихотиломанія і трихофагія, а також у дітей із розумовою відсталістю [5,9,13,15,16].

Підводячи підсумок актуальності, слід звернути увагу на дані 2022 року, які вказують, що в Національній системі даних США про отруєння зареєстровано понад 50 000 випадків проковтування сторонніх тіл дітьми віком до 5 років. Більшість випадків проковтування трапляються в дітей віком від 6 місяців до 3 років. Більшість випадків стаються вдома, а батьки чи родичі є свідками подій. Вказано, що загалом рівень смертності залишається низьким, однак вона є [8]. За даними літератури, у 80–90% випадків сторонні тіла виходять без ускладнень, а хірургічне видалення виконують в 1–16% спостережень [4, 6, 7,10,12,14].

Мета роботи – проаналізувати сучасні дані літератури та власні клінічні спостереження щодо сто-

ронніх предметів шлунка і кишечника в дітей для поліпшення діагностування й обрання оптимальної лікувальної тактики.

У клінічних стаціонарних відділеннях кафедри дитячої хірургії, ортопедії та травматології за 20 років перебували на стаціонарному обстеженні та лікуванні 57 пацієнтів. Вік пацієнтів становив від 1,5 до 17 років. За статтю було 24 (42,11%) хлопчики і 33 (57,89%) дівчинки. Час госпіталізації 47 (82,45%) пацієнтів становив від 4 годин до 4 діб, а 10 (17,55%) дітей (із безоарами) – від 1 до 3 років. На момент шпиталізації з метою верифікації стороннього тіла проведено: рентгенологічне обстеження – у 57 (100%) випадках; фіброезофагогастроуденоскопію (ФЕГДС) – в 31 (54,39%); загальноклінічне і лабораторне обстеження – у 57 (100%) хворих. Ультразвукове дослідження (УЗД) черевної порожнини виконано у 19 (33,33%) пацієнтів. Клінічний матеріал і методи лікування наведено в таблиці.

Дослідження виконано відповідно до принципів Гельсінської декларації. На проведення досліджень отримано інформовану згоду батьків, дітей.

Безоари шлунка і кишечника. Безоари травного каналу виявлено у 12 (21,05%) пацієнтів, із яких трихобезоари – у 7 (12,28%). фітобезоари – у 5 (8,77%). Вік пацієнтів становив від 9 до 17 років. Відповідно до статі: чоловіча – 2 (3,51%), жіноча – 10 (17,55%). З метою діагностування оглядову рентгенографію використано у всіх хворих, ФЕГДС – у 10 (17,55%),

Reviews

УЗД – в 11 (19,30%) дітей. Доцільно вказати, що у 2 (3,51%) пацієнтів порушення об'єму та невідповідність продуктів харчування слугувала причиною обтураційної непрохідності тонкої кишки продуктами харчування, про що вказано в статті [3]. У 12 (21,05%) пацієнтів відновлення прохідності проведено оперативно, із яких в 11 (19,30%) – шляхом лапаротомії, а в 1 (1,75%) – лапароскопічно. Відновлення прохідності цим двом пацієнтам проведено шляхом лапаротомії та лапароскопії. У першому (1,75%) випадку проведено лапаротомію та просування об'ємного харчового продукту (кукурудзи) в просвіт товстої кишки, а в другому (1,75%) клінічному спостереженні лапароскопічно візуалізовано місце обтурації тонкої кишки та шляхом маніпуляцій евакуйовано в просвіт товстої кишки. Оперативне лікування з проведенням лапаротомії та гастротомії проведено в 10 (17,55%) пацієнтів, із яких трихобезоари виявлено у 7 (12,28%), фітобезоари – у 3 (5,27%) дітей. Доцільно вказати, що безоари займали понад $\frac{2}{3}$ шлунка і відповідали розмірам останнього. У 3 пацієнтів, що мали трихобезоари в просвіті тонкої кишки, встановлено фрагменти безоарів, евакуйованих у просвіт товстої кишки. Післяопераційний період у всіх пацієнтів був без особливостей, дітей виписано з клініки.

Клінічне спостереження 1

Дитина В., дівчинка, віком 15 років, госпіталізована до онкогематологічного відділення Житомирської обласної дитячої клінічної лікарні з попереднім діагнозом «Пухлина черевної порожнини». Основні скарги на момент надходження: біль у животі, нудота, часте блювання, відчуття тяжкості в шлунку, загальна слабкість. З анамнезу хвороби відомо, що перші ознаки (тяжкість у шлунку, періодичний біль, нудота, загальна слабкість) з'явилися у вересні минулого року. Самостійно дитину не лікували, по медичну допомогу не зверталися. Лише різке погіршення стану в останній тиждень (наростання загальної слабкості та болю в животі, відсутність апетиту, часті блювання (після кожного вживання їжі), різке схуднення – за останні місяці, зі слів матері, втратила приблизно 10 кг) змусило звернутися до лікарів. З анамнезу життя відомо, що дитина в сім'ї друга, росте і розвивається відповідно до вікових норм. Дитина часто хворіє на вірусні інфекції. Перебуває на «Д»-обліку в ендокринолога та кардіолога з приводу дифузного нетоксичного зобу II ст., функціональної кардіоміопатії, пролапсу мітрального клапана I ст. Стан дитини на момент госпіталізації середньої тяжкості, зумовлений інтоксикаційним синдромом. Свідомість ясна. Під

час огляду виявлено: дитина астеничної тілобудови, зі зниженим харчуванням, шкірні покриви чисті, бліді, підшкірно-жирова клітковина стоншена. Язик дещо сухий, укритий сіро-жовтими нальотом. Мікроциркуляція задовільна. З боку серцево-судинної, дихальної та сечостатевої систем патологій не виявлено. Живіт збільшений у розмірах, м'який, дещо піддутий, асиметричний за рахунок об'ємного помірно болісного утворення, що пальпується від краю лівої реберної дуги до крила правої клубової кістки (рис. 1), чутливий за глибокої пальпації. Симптоми подразнення очеревини негативні. Перистальтика активна, гази відходять, випорожнення відсутні. У зв'язку з інтоксикаційним синдромом, частим блюванням на момент надходження дитині призначено інфузійну терапію для часткового компенсування потреб рідини та поточних патологічних витрат. Серед лабораторних показників встановлено анемію I ст., гіпопротейнемію і гіпоальбумінемію. Загальний аналіз сечі, коагулограма та електроліти – у межах вікової норми. Електрокардіографія (ЕКГ) – (синусова тахікардія). УЗД органів черевної порожнини – наявність у лівій частині живота утворення підвищеної щільності та розмірами 10×8 см. Реактивні зміни печінки, підшлункової залози, селезінки, спленомегалія. ФЕГДС – трихобезоар великих розмірів, який заповнює всю порожнину шлунка. Діагноз «Трихобезоар шлунка великих розмірів, дефіцитна анемія I ст.» та у зв'язку з погіршенням стану дитини внаслідок наростання ознак високої непрохідності прийнято рішення щодо ургентного оперативного втручання. 01.03.2013 виконано операцію – верхньосерединну лапаротомію: у рані розміщений шлунок, повністю заповнений безоаром, який заповнює також цибулину 12-палої кишки. Шлунок уздовж передньої стінки взято на шви-трималки, гастротомія, безоар розміром 28,0×12,0 см заповнює весь просвіт шлунка, цибулини 12-палої кишки та частково верхню горизонтальну її частину і складається з волосся (рис. 2). З порожнини шлунка видалено безоар. Шлунок сановано, гемостаз, виконано дворядні вузлові шви. Черевну порожнину промито. Рани ушити наглухо пошарово. Під час виконання лапаротомії та гастротомії застосовано метод електрозварювання м'яких тканин за допомогою апарата «Патонмед ЕК 300 М1», що мінімізувало час оперативного втручання та забезпечило ретельний гемостаз із мінімальною інтраопераційною крововтратою. Післяопераційний діагноз «Гігантський трихобезоар шлунка та 12-палої кишки, дефіцитна анемія I ст.» Макропре-

парат (рис. 3): безоар розмірами 28,0×12,0×8,0 см, буро-коричневого кольору, з волосся, вагою 1,3 кг. У післяопераційному періоді дитині призначено антибактеріальну, інфузійну, симптоматичну терапію. На момент виписки клініко-лабораторні показники стабільні, зберігається незначна анемія та гіпопротеїнемія, дитину виписано на 12-ту добу в задовільному стані з подальшим амбулаторним спостереженням і з рекомендацією консультації в психоневролога.

У подальшому дитину оглянуто через рік, росте та розвивається відповідно до віку. Відхилень у поведінці немає.

Магніти кишечника. Магніти як сторонні предмети виявлено в 4 (7,02%) пацієнтів. Пацієнтів ушпиталено пізніше 12 годин після проковтування магнітів. Променими обстеженнями встановлено, що у 2 (3,51%) пацієнтів встановлено одиночні магніти, які, за даними як рентгенологічного обстеження, так і ФЕГДС, розміщені в просвіті тонкого кишечника, а тому ці пацієнти підлягали динамічному спостереженню. Магніти вийшли фізіологічним шляхом на 2 і 3-тю добу.

У 2 (3,51%) пацієнтів, ушпиталених з абдомінальним болем неясного генезу, і за даними променевого дослідження виявлено декілька (5–10) магнітів, які, з анамнезу, проковтнуті дітьми в інтервалі 3–5 годин. Обстеженнями встановлено, що магніти розташовані в 3 різних відділах черевної порожнини. За результатами ФЕГДС не встановлено сторонніх предметів у шлунку і 12-палій кишці. В усіх пацієнтів виявлено абдомінальний больовий синдром і біль за пальпації. За даними УЗД в однієї (1,75%) дитини візуалізовано неоднорідний вміст у черевній порожнині в правому фланку, а також сповільнена перистальтика, що слугувала показанням до проведення лапаротомії. В другого (1,75%) пацієнта за відсутності змін у черевній порожнині прийнято тактику активного спостереження з проведенням контрольної рентгенографії через 12 годин. За 12 годин після першого рентгенологічного дослідження не виявлено зміщення магнітів, а візуалізовано два конгломерати магнітних кульок від 4 до 6. Поміж тим через 12 годин почав наростати абдомінальний біль із відмовою від їжі та нудотою і блюванням. Деталізація анамнезу вказала, що від початку проковтування минуло 36–40 годин. Прийнято рішення про проведення лапаротомії та видалення магнітів. Двом (3,51%) пацієнтам за наявності клінічних проявів – болю та ускладнень у черевній порожнині – сумнівних перитоніальних симптомів, а також за відсутності просування та зміщення конгломератів




Рис. 1. Контури пухлиноподібного утворення передньої черевної стінки

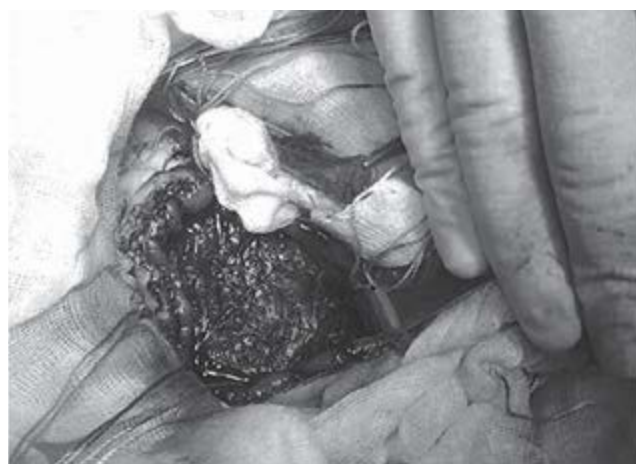


Рис. 2. Гастротомія, виконана апаратом «ЕК300М1», візуалізовано трихобезоар, що заповнює весь шлунок

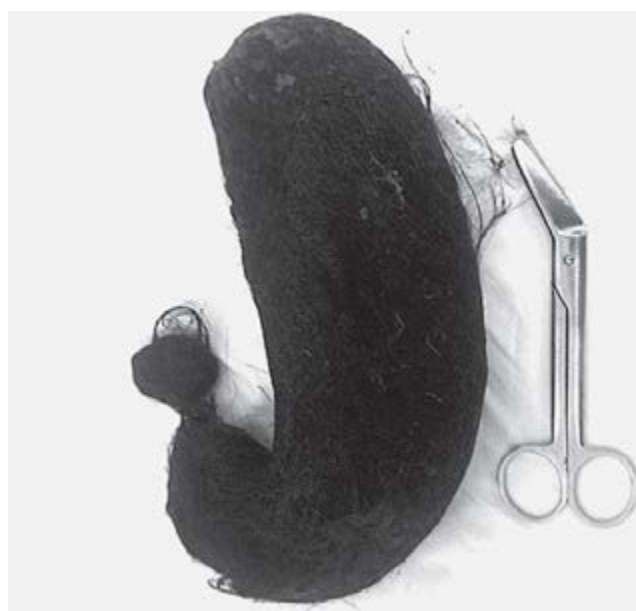

Рис. 3. Видалений трихобезоар порівняно з хірургічними ножицями

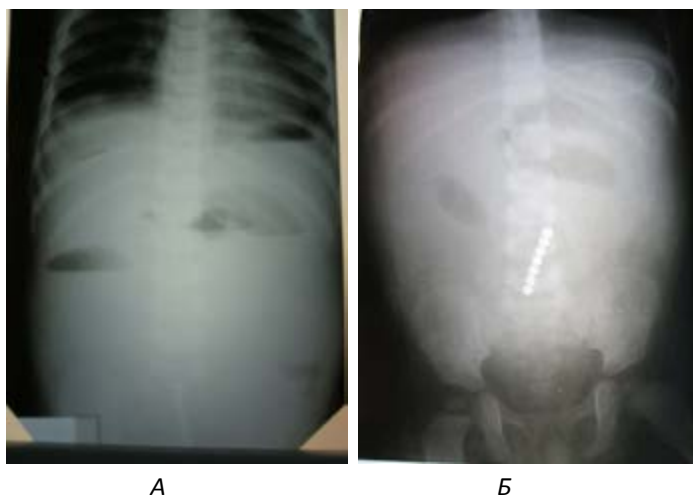


Рис. 4. Оглядова рентгенографів черевної порожнини: А – оглядова рентгенографія з візуалізацією рівнів у кишечнику та вільне повітря під куполами діафрагми; Б – візуалізовано залізні шарики, положення вертикальне, та рівні рідини в кишечнику

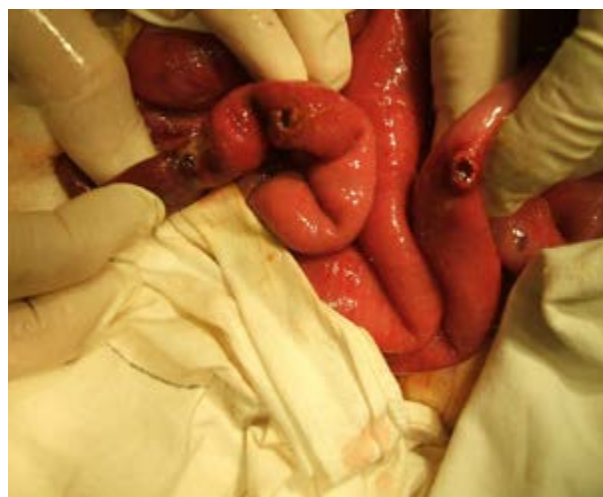

Рис. 5. Ревізія ділянок тонкої кишки. Візуалізовано перфоративні отвори в тонкому кишечнику, а їхній вигляд вказує на тривалий період розміщення магнітів

сторонніх предметів магнітів проведено лапаротомію і видалено магніти.

У першому випадку магніти розміщені в трьох ділянках тонкої кишки з відстанню до 40–50 см і зведені між собою, що і викликало непрохідність. У наступному спостереженні, попри наявність конгломерату тонкої кишки з магнітами в просвіті, виявлено також перфорацію в 4 місцях з одним вільним магнітом у черевній порожнині та перитонітом. Задля ідентифікації та локалізації магнітів застосовано удосконалену методику, яка дала змогу відразу локалізувати магніт і видалити його за рахунок ентеротомії. Післяопераційний період – без ускладнень.

Клінічне спостереження 2

До клініки надійшла дитина, віком 1,5 року, зі скаргами на блювання. Дитину оглянуто педіатром і госпіталізовано до діагностичного відділення. Клініко-лабораторні показники – у межах норми, окрім кетонових тіл у сечі +++++, призначено інфузійну терапію. На 2-гу добу госпіталізації загальний стан дитини, зі слів батьків та медичного персоналу, поліпшився: їла, не блювала, температура субфебрильна, випорожнень не було. У сечі кетонові тіла ++, у зв'язку з чим продовжували інфузійну терапію. На 3-тю добу загальний стан був стабільним, періодично блювала шлунковим вмістом, температура субфебрильна, живіт м'який, доступний пальпації у всіх відділах без патологічних утворень. Дитина гралася. На 4-ту добу стан дитини різко погіршився: стан тяжкий, багатократне блювання, гіпертермія до 38,5°C, задуха, живіт здутий із напруженням м'язів, більше в нижніх відділах. Проведено термінову

(першу від шпиталізації) рентгенографію, на якій встановлено перфорацію порожнистого органа з вільним повітрям у черевній порожнині та сторонні предмети (магніти) у правій половині черевної порожнини. У зв'язку з тяжким станом дитину переведено до відділення інтенсивної терапії для підготовки до операції. Упродовж обстеження стан дитини протягом 1 години погіршився до край тяжкого. На оглядовій рентгенографії (рис. 4 а, б) виявлено магніти і вільне повітря в черевній порожнині. Передопераційна підготовка тривала 3 години, упродовж якої з боку черевної порожнини прогресивно наростає парез і здуття живота.

Операція – серединна лапаротомія. За результатами ревізії встановлено перфорації чотирьох ділянок тонкої кишки (рис. 5), викликані тривалим здавлюванням магнітами. Видалено всі магніти з просвіту кишки та черевної порожнини, ушито перфорації тонкої кишки. Виконано санацію і ревізію черевної порожнини, а з причини тотального гнійного перитоніту проведено інтубацію кишечника через апендикостому. Згодом батьками дитини підтверджено факт пропажі магнітів з іграшок, якому з боку батьків не надано значення. На 4-ту добу стан погіршився, наросла клініка непрохідності кишечника, у зв'язку з чим дитину оперовано, зокрема, проведено санацію черевної порожнини та розділення спайкового процесу. Після відновлення перистальтики на 3–4-ту добу розпочато дозоване харчування та в подальшому упродовж 4 діб видалено зонд з накладенням кисету в місці цекостомії. У подальшому дитину переведено до хірургічного відділення і на 12-ту добу після другої операції виписано

з клініки в задовільному стані. Оглянута через місяць, рік, розвивається відповідно до віку.

Підводячи підсумок наведеного клінічного випадку, імовірно, дитина проковтнула спочатку 3 магніти, потім ще 2. По ходу тонкого кишечника вони з'єдналися між собою, з'єднавши також стінки худой і клубової кишки, що викликало їхнє тривале здавлення і перфорацію.

Цей клінічний випадок є прикладом складності своєчасного встановлення діагнозу «Гостра кишкова непрохідність» у дітей грудного віку на ранніх стадіях захворювання.

Дітей із магнітами (усіх 4 пацієнтів) виписано з клініки в задовільному стані.

Батарейки шлунка і кишечника. Батарейки як сторонні предмети виявлено у 8 (14,04%) пацієнтів. Хворих ушпиталено протягом 3–10 годин після проковтування батарейок. За даними первинного променевого обстеження, у 5 (8,77%) пацієнтів сторонній предмет контурований у проекції шлунка. Натомість серед 8 (14,04%) пацієнтів, у яких виявлено батарейки за результатами ФЕГДС, у 3 (5,27%) пацієнтів ці предмети видалено ендоскопічно, а 5 (8,77%) пацієнтів підлягли динамічному спостереженню з моніторингом загального стану та стану черевної порожнини, самопочуття було задовільним, а сторонні предмети вийшли природним шляхом за 2 і 3 доби.

Голки кишечника. Голки швейні як сторонні предмети виявлено у 9 (15,79%) пацієнтів. Вік пацієнтів становив 7–13 років. На момент ушпиталення всім пацієнтам проведено променево обстеження, за результатами якого в 7 (12,28%) пацієнтів візуалізовано по одній голці, а у 2 (3,51%) – по дві. На момент шпиталізації у всіх пацієнтів ознак перфорації та перитоніту не відзначено, а тому прийнято рішення динамічного спостереження. Усі пацієнти підлягли динамічному спостереженню в умовах хірургічної клініки. Особливістю стало те, що наявність голок потребує щадного відношення до черевної порожнини, з відсутністю глибокої пальпації, а також УЗД на 3-тю добу з метою з'ясування стану черевної порожнини: наявності вільної рідини та її локалізації та перистальтики кишечника. Тривалість проходження травним каналом була різною від 3 до 6 діб. У всіх пацієнтів природним шляхом голки відійшли, дітей виписали без ускладнень.

Сторонні предмети фрагменти скла. Фрагменти скла як сторонні предмети на основі анамнезу встановлено в 4 (7,02%) пацієнтів віком від 4 до 6 років. На момент ушпиталення проведено рентгенологічне обстеження. За даними рентгенологічного дослі-

дження в одного пацієнта візуалізовано фрагменти скла, у двох – із більшою ймовірністю були фрагменти скла, а в одного пацієнта переконливих даних не було. У подальшому за відсутності скарг із боку черевної порожнини проведено УЗД черевної порожнини на 2–3-тю добу для дослідження її стану, перистальтики і динамічного спостереження. Усім пацієнтам призначено динамічне спостереження і промивання випорожнень. Установлено, що на 3 і 4-ту добу фрагменти скла відійшли у всіх 4 (7,02%) пацієнтів, цих дітей виписали з клініки.

Балон (від лаку) прямої кишки. Балончик від лаку для волосся як сторонній предмет прямої кишки виявлено в 1 (1,75%) хлопця віком 16 років, а шлях потрапляння хлопець пояснив тим, що випадково посковзнувся і сів на балончик. За результатами рентгенологічного дослідження підтверджено сторонній предмет, який під час піднаркозного огляду видалено без ускладнень.

Клінічне спостереження 3

Хворий, віком 13 років, госпіталізований до клініки зі скаргами на те, що випадково у ванній кімнаті упав на балончик із лаком для волосся. Випадок трапився за 4 доби до звернення. Скарги на біль у животі в нижніх відділах, здуття та значно зменшені як випорожнення, так і відходження кишкових газів. Упродовж 4 діб апетит значно знизився з причини неприємного (розпираючого болю) відчуття в черевній порожнині. За пальпації над лоном виявлено сторонній предмет розмірами 15×7 см, розташований у напрямку в малий таз. За результатами рентгенологічного дослідження візуалізовано балончик у ділянці малого таза (рис. 6). Після інфузійної терапії (волемічні втрати з причини відсутності вживання їжі і пиття) дитину взято в операційну. Після девульсії ануса з маніпуляцією в просвіті ануса і через черевну порожнину сторонній предмет видалено з просвіту прямої кишки (рис. 7). На рисунку 8 показано сторонній предмет прямої кишки.

На наступний день пацієнта виписано з клініки в задовільному стані.

Монети шлунка і кишечника. Монети як сторонні предмети виявлено в 11 (19,30%) дітей. Час від проковтування монети до звернення по медичну допомогу становив 3–18 годин. На момент шпиталізації проведено рентгенологічне дослідження в 11 (19,30%) пацієнтів, яке дало змогу візуалізувати монети на рівні шлунка в 6 (10,53%) дітей, а в нижніх відділах – у 5 (8,77%) осіб. Ендоскопічне дослідження виконано у 6 (10,53%) пацієнтів, із яких в 1 (1,75%) дитини виявлено монету в просвіті

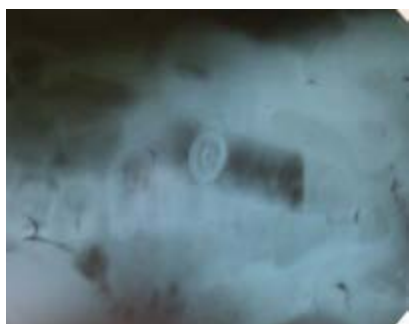

Рис. 6. Сторонній предмет (балончик від лаку) у товстому кишечнику, ковпачком доверху

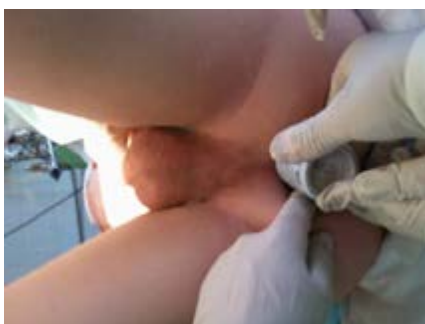

Рис. 7. Етапи видалення стороннього предмета (балончика) з просвіту прямої кишки

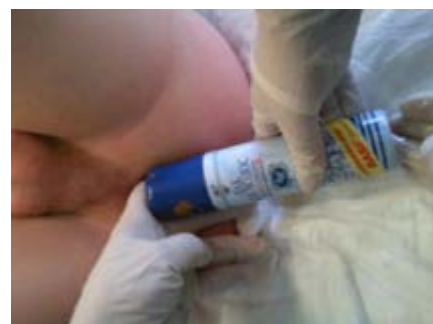

Рис. 8. Загальний вигляд стороннього предмета (балончика) після видалення

шлунка і видалено її. За результатами динамічного спостереження візуально підтверджено вихід монет природним шляхом. Усіх пацієнтів виписано.

Фрагменти іграшок кишечника. Фрагменти іграшок як сторонні предмети виявлено у 7 (12,28%) пацієнтів віком 3–5 років. На момент звернення до лікарні скарги батьків були на проковтування фрагментів дитячих іграшок. Доцільно вказати, що за результатами рентгенологічного обстеження в 4 (7,02%) пацієнтів візуалізовано сторонні предмети в нижніх відділах черевної порожнини. Проведено ендоскопічне дослідження шлунка у 5 (8,77%) пацієнтів, доставлених за 8–10 годин після проковтування сторонніх предметів, натомість результати не вказували на наявність останніх у порожнині шлунка. За результатами динамічного спостереження та моніторингу спорожнення в динаміці 2–4 діб підтверджено вихід фрагментів дитячих іграшок, а пацієнтів виписано.

Фрагменти резини, скла, соломи і целофану кишечника як сторонні предмети виявлено в 1 (1,75%) пацієнта віком 12 років на тлі порушення інтелекту. Нижче наведено клінічне спостереження.

Клінічне спостереження 4

Хлопець, віком 12 років, госпіталізований до дитячого хірургічного відділення зі скаргами на різкий біль у черевній порожнині, блювання, підвищення температури тіла до 38,6°C. З анамнезу відомо, що дитина, зі слів матері, постійно повзає по подвір'ю, за втрати контролю за поведінкою, їсть все, що бачить. Останні три доби став більш агресивним, збудженим. Каретою швидкої допомоги дитину з центральної районної лікарні доставлено до обласної дитячої лікарні. Під час огляду стан дитини розцінено як тяжкий. Живіт напружений, глибокій пальпації недоступний. Симптоми подразнення очеревини: Щьоткіна–Блюмберга, Шурінка, Сітковського – позитивні. На УЗД органів черевної порожнини виявлено розши-

рені петлі тонкої кишки, незначний випіт. На оглядовій рентгенограмі черевної порожнини вертикально візуалізовано роздуті петлі тонкої кишки. Встановлено діагноз: «Перитоніт. Кишкова непрохідність. Після передопераційної підготовки проведена операція».

Лапаротомія. Інтраопераційна картина – перепо-внена частина тонкої кишки невідомими предметами, на ділянці некротизованої частини тонкої кишки проведено ентеротомію до 3 см (рис. 9 а, б), видалено велику кількість листя, резинові вироби (рис.9 в), трави, соломи (рис. 9 г), скло, целофанові пакети, фантики з цукерок та ін.

Після видалення виконано повторну ревізію, дефект кишки ушито дворядним швом (рис. 9 д). Проведено санацію черевної порожнини до чистих промивних вод. Черевну порожнину ушито пошарово вузловими швами. Післяопераційний період – без особливостей. Дитину виписано додому на 11-ту добу в задовільному стані.

Отже, підводячи підсумок діагностування та лікування сторонніх предметів у 57 пацієнтів, застосовано такі методи лікування: оперативне видалення сторонніх предметів – у 16 (28,06%), ендоскопічне видалення сторонніх предметів – у 4 (7,02%), динамічне спостереження – у 37 (64,92%). Летальність – 0.

Безоари шлунка і кишечника. Історія опису та клінічного спостереження безоарів травного каналу починається з 1854 року, коли Swain уперше повідомив про летальний випадок людини, причиною чого був безоар. У літературі описано клінічні випадки безоарів шлунка та 12-палої кишки, проліковані оперативно [5,9,13,15,16].

У статті М.Е. Dorterler та співавт. (2023) описано досвід лікування 16 пацієнтів, із яких у 13 (81,3%) проведено хірургічне лікування, а в 3 (18,7%) – ендоскопічно. Уперше в літературі встановлено етіологічні чинники, відповідальні за утворення безоа-

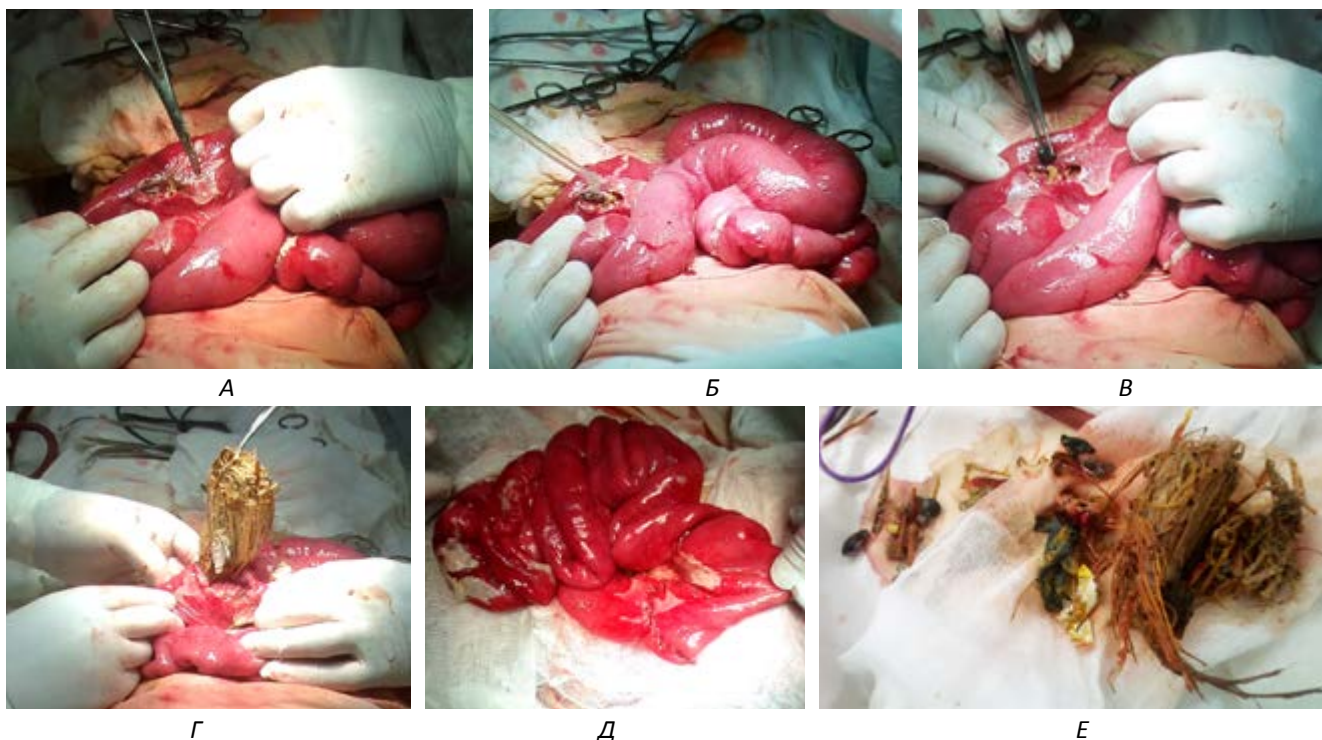


Рис. 9. Етапи хірургічного лікування перитоніту на тлі обтураційної непрохідності тонкої кишки з некрозом і перфорацією кишки: А – ділянка некрозу стінки кишки; Б – санація просвіту кишки через перфоративний отвір; В – видалення резинових предметів, пробки; Г – видалення соломи з просвіту кишки; Д – місце перфорації ушито; Е – загальний вид сторонніх предметів, видалених із просвіту кишечника пацієнта

ра: вроджену аномалію шлунково-кишкового тракту – у 6 (37,5%) пацієнтів 3 випадки перетинки 12-палої кишки, 1 випадок гіперфіксації 12-палої кишки, 1 випадок кільцеподібної підшлункової залози та 1 випадок дивертикула Меккеля), трихотиломанію – у 2 (12,5%) пацієнтів, розумову відсталість – у 2 (12,5%) пацієнтів, потрапляння сторонніх предметів через нездатність розрізняти поживні та непоживні речовини – у 2 (12,5%) пацієнтів через вік, високе споживання рослинної маси з високим вмістом клітковини протягом короткого періоду – у 3 (18,5%) пацієнтів (хурма – у двох пацієнтів, а фундук – в одного пацієнта), а також високе споживання поживних речовин із клітковини рослинного походження протягом періоду порушення моторики кишечника після апендектомії – у 2 (12,5%) пацієнтів. Усі діти з вродженою аномалією були віком до 6 років, за винятком пацієнта з дивертикулом Меккеля. Фітобезоар виявлено у 4, лактобезоар – в 1, а трихобезоар – в 1 з цих пацієнтів [5]

Натомість К.Т. Yigzaw та співавт. (2025) описано випадок дворічної дівчинки з товстокишковою непрохідністю, спричиненою фітобезоарами, унаслідок надмірного споживання гороху. Це вперше в літературі повідомлення про випадок товстокишкової непрохідності через горох [16].

У статті В.С. Коноплицького та співавт. (2019) виділено деякі нюанси генезу непрохідності тонкої кишки за тонкокишковою локалізацією безоарів та абдомінального болю: її виникнення в дуоденоюнальному сегменті тонкої кишки з наступним зміщенням у праву здухвинну ділянку через міграцію безоара [9].

У власних клінічних спостереженнях встановлено 12 (21,05%) пацієнтів із безоарами шлунка і кишечника, з яких трихобезоари виявлено в 7 (12,28%), а фітобезоари – у 5 (8,77%) дітей. Зрозумілим є термін формування трихобезоара, який є різним, але у всіх спостереженнях він становить більше року. У всіх пацієнтів відзначено психологічні розлади, які після оперативного лікування кореговано психологом і психіатром. Фітобезоари у всіх були тонкокишковими, із яких у 2 (3,51%) випадках ускладнилися обтураційною тонкокишковою непрохідністю, що і потребувало термінового оперативного лікування, з яких в одного (1,75%) пацієнта відновлення прохідності проведено лапароскопічно з просуванням вмісту в товсту кишку, а в другого (1,75%) – лапаротомно.

Магніти кишечника. У дослідженні Т. Altokhais (2021) вказано, що на сьогодні багато організацій охорони здоров'я визнають небезпеку проковтуван-

Reviews

ня магнітів і повідомляють про збільшення таких випадків за 2000–2020 рр. Поміж тим національна система спостереження за електронними травмами зазначає, що за 2002–2011 рр. у Сполучених Штатах зареєстровано 16 386 можливих випадків проковтування магнітів серед дітей віком до 18 років, що викликає занепокоєння в медичних і державних структурах [1].

З метою верифікації магнітів T. Altokhais (2021) вважає, що для безсимптомних множинних магнітів доцільно проводити серійні рентгенівські знімки кожні 4–6 годин. Якщо фрагменти не просуваються протягом 6 годин, доцільно розглянути питання їхнього видалення. Натомість затримка з видаленням може спричинити ускладнення – перфорацію [1]. У наступному дослідженні Каан Demiroren (2023) вказує, що, якщо це видно на звичайній рентгенограмі, доцільно зробити бічні знімки для підтвердження їхньої кількості [4]. У наведеному нами клінічному спостереженні магніти як сторонні предмети виявлено в 4 (7,02%) пацієнтів, із яких у трьох діагноз встановлено протягом 6 годин, а в четвертого – тільки за наявності ускладнення – перфорації та перитоніту, що потребувало етапного оперативного лікування.

Батарейки-гудзики. У статті S.J. Park та співавт. (2025) проведено аналітичне дослідження наслідків проковтування батарейок-гудзиків у дітей. Зазначено, що травма, спричинена батарейкою-гудзиком, переважно відбувається шляхом розріджувального некрозу. Тканини, що прилягають до батарейки-гудзика, замикають електричне коло. Це призводить до значного пошкодження анодної поверхні (малої сторони) через утворення гідроксиду, що спричиняє розріджувальний некроз. Тканини пошкоджуються вже за 15 хвилин впливу з потенціалом для перфорації протягом 2 годин. У цьому повідомленні вказано, що з 2013 р. констатовано три смерті від травм стравоходу внаслідок потрапляння туди батарейок-гудзиків [8,12]. У наступному повідомленні Каан Demiroren (2023) привертають увагу результати Американської асоціації центрів контролю отруєнь, якими виявлено 94 051 випадок проковтування батарейок у 2019 р. серед усіх вікових груп (67 186 у дітей віком до 5 років та 12 223 у дорослих віком понад 20 років). Троє пацієнтів (віком до 5 років), які проковтнули батарейки, померли [4]. Натомість D.D. Gummin та співавт. (2022) вказують, що пацієнтів із безсимптомним перебігом, які звернулися пізніше 12 годин після проковтування батарейки-гудзика, що розміщена в кишечнику, можна спостерігати за фізіологічним виходом [8]. У наведеному

нами дослідженні батарейки-гудзики виявлено у 8 (14,04%) дітей, із яких ці сторонні тіла ендоскопічно видалено з шлунка у 3 (5,27%) пацієнтів, а у 5 (8,77%) хворих вони вийшли природним шляхом без ускладнень. Скарг і ускладнень за наявності сторонніх предметів не встановлено.

Голки кишечника. У статті M.N. Sevizci та співавт. (2014) вказано, що частота ускладнень, пов'язаних із гострими сторонніми тілами, може коливатися в межах від 1% до 35% залежно від кількості та форми сторонніх тіл і тривалості контакту зі шлунково-кишковим трактом. Гострі предмети слід видаляти ендоскопічно, якщо вони у стравоході, шлунку або проксимальному відділі 12-палої кишки. Коли гостре стороннє тіло вийшло за межі 12-палої кишки, його можна спостерігати до 3 діб. Через 3 доби гостре стороннє тіло слід видалити ендоскопічно або лапароскопічно чи шляхом хірургічного втручання. Наведено клінічний випадок проковтнутої швейної голки, яку перевіряли за допомогою періодичних рентгенологічних досліджень протягом 3 місяців, але вона не вийшла, а потім її видалили лапаротомно. У статті наведено випадки міграції стороннього тіла в 9 дітей. Анатомічними ділянками, де відбулася міграція, були печінка (n=3), діафрагма (n=2), внутрішньочеревний простір (n=2) і глибока ділянка шиї (n=2), що вказує на складність діагностування і лікування [3].

На думку Ji Hyuk Lee (2018), якщо гостре стороннє явище потрапило в тонку кишку (дистально від зв'язки Трейца) з клінічними ознаками перфорації, показано хірургічне видалення, а за безсимптомного перебігу рекомендовано спостереження і проведення рентгенівських знімків після госпіталізації пацієнта. Середній час проходження стороннього предмета через шлунково-кишковий тракт у дітей становить близько 3–6 діб. Тому, якщо сторонній предмет не показує проходження через 4 доби та підозрюється перфорація кишечника, слід розглянути хірургічне видалення стороннього тіла [10]. У наведеному нами спостереженні виявлено таких 9 (15,79%) пацієнтів, у всіх голки вийшли природним шляхом.

Монети як сторонні предмети. За даними Ji Hyuk Lee (2018), монети найчастіше ковтають діти. У цій публікації вказано, що в Сполучених Штатах зареєстровано понад 250 000 випадків проковтування монет дітьми. Чинники, що впливають на спонтанне проходження монети в стравоході, – це вік дитини і розмір монети. Вказано, що спонтанне проходження проковтнутих монет у дітей становить близько 30%. Якщо проковтнуті монети розміщені в шлунку,

то за безсимптомного перебігу можна спостерігати, а також проводити серійні рентгенівські знімки кожні 1 або 2 тижні, доки не буде підтверджено проходження монети. Якщо монета залишається в шлунку через 2–4 тижні, тоді слід провести планове ендоскопічне видалення. Натомість якщо монета розташована в тонкій кишці, але спостерігається безсимптомний перебіг, показано клінічне спостереження, а при симптомах кишкової непрохідності або перфорації – хірургічне видалення [10]. У наведеному нами клінічному спостереженні виявлено 11 (19,30%) пацієнтів, із яких на першому рентгенологічному обстеженні на рівні шлунку візуалізовано монети в 6 пацієнтів. За результатами ФГДС встановлено монету в 1 (1,75%) пацієнта і видалено.

Фрагменти іграшок як сторонні предмети виявлено в 7 (12,28%) пацієнтів. Ці сторонні тіла мали безсимптомний перебіг і вийшли природним шляхом.

Отже, підводячи підсумок діагностування і лікування сторонніх предметів у 57 пацієнтів, доцільно вказати, що ці сторонні тіла вийшли природним шляхом у 37 (64,92%) дітей, а 20 (35,08%) осіб потребували оперативного видалення, за відсутності летальності.

У літературі описано думки щодо застосування компаса для діагностування магнітів [13]. Компасом слід поводити над животом дитини. Це дасть змогу зрозуміти, чи є предмет магнітом. Якщо так, то де він розміщений – фіксація чи поворот стрілки компаса. Якщо магніти злиплися, затиснувши стінку кишки, то самі по собі вони вже не відокремляться.

Підсумовуючи вищезазначене, слід зазначити, що проковтування сторонніх неїстівних тіл є поширеним явищем у дітей із різних причин, із яких 75% становлять діти віком до 4 років. Натомість близько 98% проковтування сторонніх тіл є випадковими. Літературні спостереження свідчать, що зазвичай стороннє тіло у 80–90% випадків виходить без ускладнень природним шляхом. У наведеному нами дослідженні серед стаціонарних (амбулаторні не враховувалися) пацієнтів зі сторонніми предметами вихід природним шляхом встановлено у 64,92%. Проте в частини пацієнтів сторонні тіла можуть застрягти або перфорувати стінку шлунково-кишкового тракту, що потребує оперативного лікування [3]. Літературні дані вказують, що ендоскопічне видалення стороннього предмета має ефективність 10–73% у випадках, коли стороннє тіло є потенційно шкідливим (особливо батарейки-гудзики), або коли не виходить фізіологічним шляхом. Поміж тим хірургічне лікування – видалення стороннього пред-

мета, за різними даними, становить 1–16% клінічних спостережень [3,7,6,11]. У наведеному нами дослідженні оперативне видалення стороннього предмету проведено у 35,08% хворих (це пацієнти стаціонару, без урахування амбулаторних пацієнтів).

Висновки

Власні дослідження показали, що у 64,92% дітей сторонні тіла шлунково-кишкового тракту евакуювалися природним шляхом, тоді як у 35,08% випадків виникла потреба в ендоскопічному або хірургічному видаленні.

Наявність в анамнезі скарг на проковтування сторонніх предметів незалежно від проявів потребує проведення оглядової рентгенографії грудної і черевної порожнини у вертикальному положенні.

Батарейки-гудзики як сторонні предмети підлягають терміновому видаленню.

Два і більше магнітів, проковтнуті неодноразово, підлягають видаленню, не очікуючи перфорації, перитоніту та органної недостатності.

Автори заявляють про відсутність конфлікту інтересів.

References/Література

1. Altokhais T. (2021, Aug 4). Magnet Ingestion in Children Management Guidelines and Prevention. *Front Pediatr*. 9: 727988. doi: 10.3389/fped.2021.727988. PMID: 34422734; PMCID: PMC8371313.
2. Bolton SM, Saker M, Bass LM. (2018, Oct). Button battery and magnet ingestions in the pediatric patient. *Curr Opin Pediatr*. 30(5): 653-659. doi: 10.1097/MOP.0000000000000665. PMID: 30188872.
3. Cevizci MN, Demir M, Demir B, Demir I, Kilic O. (2014, Nov-Dec). Migration of ingested sewing needle from within sigmoid colon to outside of the lumen. *Pak J Med Sci*. 30(6): 1422-4. doi: 10.12669/pjms.306.5423. PMID: 25674151; PMCID: PMC4320743.
4. Demiroren K. (2023, Jan). Management of Gastrointestinal Foreign Bodies with Brief Review of the Guidelines. *Pediatr Gastroenterol Hepatol Nutr*. 26(1): 1-14. Epub 2023 Jan 10. doi: 10.5223/pghn.2023.26.1.1. PMID: 36816435; PMCID: PMC9911172.
5. Dorterler ME, Günendi T, Çakmak M, Shermatova S. (2023, Jan-Mar). Bezoar types in children and aetiological factors affecting bezoar formation: A single-centre retrospective study. *Afr J Paediatr Surg*. 20(1): 8-11. doi: 10.4103/ajps.ajps_70_21. PMID: 36722563; PMCID: PMC10117012.
6. Gatto A, Capossela L, Ferretti S, Orlandi M, Pansini V et al. (2021, Dec 15). Foreign Body Ingestion in Children: Epidemiological, Clinical Features and Outcome in a Third Level Emergency Department. *Children (Basel)*. 8(12): 1182. doi: 10.3390/children8121182. PMID: 34943378; PMCID: PMC8700598.
7. Goyal S. (2023). Stomach Foreign Body: A Retrospective Study with a Review. *Ame J Surg Clin Case Rep*. 7(2): 1-4. URL: https://ajsuccr.org/wp-content/themes/twentytwentyfour/all_assets/uploads/IMG_398492.pdf.
8. Gummin DD, Mowry JB, Beuhler MC, Spyker DA, Rivers LJ, Feldman R et al. (2023, Oct). National Poison Data System

Reviews

- (NPDS) Annual Report 2022 from the American Poison Centers 40th Annual Report. Clin Toxicol. Clin Toxicol (Philadelphia). 61(10): 717-939.
9. Konopliński VS, Dmytriiev DV, Kalinchuk OO, Konopliński DV, Blazhko SS. (2019). Bezoarna khvoroba shlunkovo-kyshkovoho traktu u ditei (ohliad literatury ta interpretatsiia klinichnoho sposterezhennia. Journal of perioperative medicine. Clinical thinking. 2; 1: 52-58 [Коноплицький ВС, Дмитрієв ДВ, Калінчук ОО, Коноплицький ДВ, Блажко СС. (2019). Безоарна хвороба шлунково-кишкового тракту у дітей (огляд літератури та інтерпретація клінічного спостереження. Journal of perioperative medicine. Clinical thinking. 2; 1: 52-58]. doi: 10.31636/prmd.v2i2.7.
 10. Lee JH. (2018, Mar). Foreign Body Ingestion in Children. Clin Endosc. 51(2): 129-136. Epub 2018 Mar 30. doi: 10.5946/ce.2018.039. PMID: 29618175; PMCID: PMC5903088.
 11. McMahon K, Conners GP, Mohseni M. (2025, May 1). Pediatric Foreign Body Ingestion. In: StatPearls [Internet]. Treasure Island (FL): StatPearls Publishing. URL: <https://www.ncbi.nlm.nih.gov/books/NBK430915/>.
 12. Park SJ, Burns H. (2022, Jul). Button battery injury: An update. Aust J Gen Pract. 51(7): 471-475. doi: 10.31128/AJGP-03-21-5873. PMID: 35773156.
 13. Rusak PS, Rybalchenko VF, Vyshpinska VM, Melnyk BA, Talko MO. (2013). Hihantskyi trykhobezoar shlunka ta dvana-dtsiatypaloi kyshky u divchynky 15 rokov. Khirurgiia dytiachoho viku. 2(39): 81-84. [Русак ПС, Рибальченко ВФ, Вишпінська ВМ, Мельник БА, Талько МО. (2013). Гігантський трихобезоар шлунка та дванадцятипалої кишки у дівчинки 15 років. Хірургія дитячого віку. 2(39): 81-84].
 14. Rybalchenko VF. (2013). Analiz roboty dytiachoi khirurgichnoi sluzhby Ukrainy u 2012 rotsi. Khirurgiia dytiachoho viku. 3: 24-33. [Рибальченко ВФ. (2013). Аналіз роботи дитячої хірургічної служби України у 2012 році. Хірургія дитячого віку. 3: 24-33].
 15. Rybalchenko VF, Rusak PS, Rinzberg BS, Nagornyuk NM, Sagan SV. (2023). Small intestinal obstruction by food in young children: a view on the problem, literature data and own clinical observations. Paediatric Surgery (Ukraine). 2(79): 92-98. [Рибальченко ВФ, Русак ПС, Рінзберг БС, Нагорнюк НМ, Саган СВ. (2023). Непрохідність тонкої кишки продуктами харчування в дітей раннього віку: погляд на проблему, літературні дані та власні клінічні спостереження. Хірургія дитячого віку (Україна). 2(79): 92-98. doi: 10.15574/PS.2023.79.92.
 16. Yigzaw KT, Mulualem DA, Asfaw BA, Moges MT, Tegegne BA et al. (2025, Mar 8). Uncommon cause of large bowel obstruction in a pediatric patient: A case of phytobezoar induced by peas. Radiol Case Rep. 20(5): 2393-2398. doi: 10.1016/j.radcr.2025.01.097. PMID: 40129837; PMCID: PMC11930502.

Відомості про авторів:

Рибальченко Василь Федорович – д.мед.н., проф., проф. каф. дитячої хірургії, ортопедії та травматології НУОЗ України ім. П.Л. Шупика. Адреса: м. Київ, вул. Дорогожицька, 9. <https://orcid.org/0000-0002-1872-6948>.

Русак Петро Степанович – д.мед.н., проф. каф. дитячої хірургії, анестезіології, ортопедії та травматології НУОЗ України ім. П.Л. Шупика; зав. хірургічного відділення № 1 КНП «Житомирська обласна дитяча клінічна лікарня» ЖОР. Адреса: Житомирська обл., Житомирський р-н, с. Станишівка, шосе Сквирське, 6. <https://orcid.org/0000-0002-1267-0816>.

Волошин Юрій Любомирович – лікар-хірург дитячий хірургічного відділення № 1 КНП «Житомирська обласна дитяча клінічна лікарня» ЖОР. Адреса: Житомирська обл., Житомирський р-н, с. Станишівка, шосе Сквирське, 6.

Рибальченко Інна Геннадіївна – к.мед.н., викладач каф. хірургічних хвороб № 1 ПВНЗ «Київський медичний університет». Адреса: м. Київ, вул. Бориспільська, 2. <https://orcid.org/0000-0003-0634-2725>.

Брагинська Світлана Анатоліївна – зав. мультипрофільного хірургічного відділення КНП «КМДКЛ № 1» м. Києва. Адреса: м. Київ, вул. Богатирська, 30.

Семенець Артем Сергійович – мед. директор КНП «КМДКЛ № 1» м. Києва. Адреса: м. Київ, вул. Богатирська, 30.

Хохлов Олександр Ігоревич – лікар-хірург дитячий хірургічного відділення № 1 КНП «Житомирська обласна дитяча клінічна лікарня» ЖОР. Адреса: Житомирська обл., Житомирський р-н, с. Станишівка, шосе Сквирське, 6.

Саган Софія Василівна – лікар-інтерн каф. дитячої хірургії, ортопедії та травматології НУОЗ України ім. П.Л. Шупика. Адреса: м. Київ, вул. Дорогожицька, 9.

Дукова Наталія Миколаївна – лікар-інтерн каф. дитячої хірургії, ортопедії та травматології НУОЗ України ім. П.Л. Шупика. Адреса: м. Київ, вул. Дорогожицька, 9.

Стаття надійшла до редакції 26.11.2025 р., прийнята до друку 16.03.2026 р.