

М.Г. Мельниченко¹, В.П. Бузовський², О.В. Гоцуляк², І.С. Белестов², І.Р. Діланян²

Клінічний випадок хірургічного лікування кульового поранення органів грудної клітки В ДИТИНИ

¹Одеський національний медичний університет, Україна

²КНП «Одеська обласна дитяча клінічна лікарня» Одеської обласної ради, Україна

Paediatric Surgery (Ukraine). 2026. 1(90): 142-149. doi: 10.15574/PS.2026.1(90).142149

For citation: Melnychenko MH, Buzovskyi VP, Hotsuliak OV, Belestov IS, Dilanyan IR. (2026). A clinical case of surgical treatment of a gunshot injury to the chest organs in a child. Paediatric Surgery (Ukraine). 1(90): 142-149. doi: 10.15574/PS.2026.1(90).142149.

Пневматична зброя, яку часто помилково вважають безпечною, здатна спричинити тяжкі проникаючі поранення в дітей, зокрема з ураженням легень, перикарда та серця. Зростання частоти таких травм робить проблему актуальною для дитячої хірургії та травматології.

Мета – узагальнити сучасні дані щодо клініки, діагностики, ускладнень і лікування кульових поранень грудної клітки в дітей на основі аналізу літератури та клінічного спостереження.

Проаналізовано наукові публікації (PubMed, Scopus, Google Scholar, Medline, 2018–2025 pp.) та наведено клінічний випадок 10-річного пацієнта з пневматичним пораненням грудної клітки, ускладненим гемоперикардом і тампонадою серця. Встановлено, що найчастішими причинами травм є випадкові постріли під час ігор, необережне поводження зі зброєю та її доступність дітям. Клінічні прояви варіюють від локального болю до тяжких дихальних і гемодинамічних розладів. Ведення пацієнта має ґрунтуватися на принципах ATLS (Advanced Trauma Life Support): забезпечення прохідності дихальних шляхів, стабілізація гемодинаміки, рання діагностика (ультразвукове дослідження при травмі (eFAST), рентгенографія, комп'ютерна томографія). У представленому випадку проведено невідкладну стернотомію, дренивання перикарда, ушивання пошкоджених структур із використанням штучного кровообігу. Післяопераційний перебіг був сприятливим.

Висновки. Пневматична зброя становить потенційну загрозу для життя дітей через можливість глибоких проникаючих ушкоджень. Швидка діагностика, дотримання протоколів ATLS і своєчасне хірургічне втручання визначають прогноз. Найбільший ризик летальних наслідків спостерігається при ураженні серця чи великих судин. Більшість дітей при ранньому лікуванні одужують без стійких наслідків. Профілактика повинна передбачати контроль зберігання зброї, підвищення обізнаності батьків і законодавчі обмеження доступу неповнолітніх.

Дослідження виконано відповідно до принципів Гельсінської декларації. На проведення дослідження отримано інформовану згоду батьків дитини.

Автори заявляють про відсутність конфлікту інтересів.

Ключові слова: діти, пневматична зброя, поранення грудної клітки, дитяча хірургія, невідкладна допомога.

A clinical case of surgical treatment of a gunshot injury to the chest organs in a child

M.H. Melnychenko¹, V.P. Buzovskyi², O.V. Hotsuliak², I.S. Belestov², I.R. Dilanyan²

¹Odesa National Medical University, Ukraine

²MNPE «Odesa Regional Children's Clinical Hospital» of the Odesa Regional Council, Ukraine

Air guns, often mistakenly considered harmless, are capable of causing severe penetrating injuries in children, including damage to the lungs, pericardium, and heart. The increasing incidence of such injuries makes this issue highly relevant to pediatric surgery and traumatology.

Aim – to summarize current data on the clinical presentation, diagnostics, complications, and treatment of pediatric gunshot chest injuries based on a literature review and a clinical case observation.

Scientific publications (PubMed, Scopus, Google Scholar, Medline, 2018–2025) were analyzed, and a clinical case of a 10-year-old patient with an air gun chest injury complicated by hemopericardium and cardiac tamponade is presented. The most common causes of these injuries are accidental shootings during play, careless handling of weapons, and their accessibility to children. Clinical manifestations range from localized pain to severe respiratory and hemodynamic disturbances. Patient management should follow ATLS (Advanced Trauma Life Support) principles: airway protection, hemodynamic stabilization, and early diagnosis (extended focused assessment with sonography for trauma (eFAST), X-ray, computed tomography). In the reported case, an emergency sternotomy, pericardial drainage, and repair of the damaged structures under cardiopulmonary bypass were performed. The postoperative course was favorable.

Conclusions. Air guns pose a potential threat to children's lives due to the possibility of deep penetrating injuries. Rapid diagnosis, adherence to ATLS protocols, and timely surgical intervention determine the prognosis. The highest risk of fatal outcomes is observed in cases of cardiac or major vessel injury. Most children recover without long-term consequences when treated early. Prevention should include strict weapon storage control, increased parental awareness, and legislative restrictions on minors' access to weapons.

The study was conducted in accordance with the principles of the Declaration of Helsinki. Informed consent was obtained from the patients for the study.

The authors declare no conflict of interest.

Keywords: children, air gun, chest injury, pediatric surgery, emergency care.

Вступ

Пневматична («air-gun», повітряна) зброя часто помилково сприймається як безпечна розвага, однак сучасні високошвидкісні моделі – зокрема пневматичні рушниця та CO₂-пістолети – здатні генерувати кінетичну енергію, достатню для спричинення проникаючих поранень грудної клітки з ушкодженням легенів, плеври, перикарда або навіть серця. Протягом останніх років спостерігається зростання частоти таких випадків серед дітей і підлітків, що пов'язано з легкою доступністю зброї, недостатнім контролем її зберігання та необережністю під час використання. Найчастішими причинами є випадкові постріли під час ігор, неправильне поводження зі зброєю, інциденти під час демонстрації чи очищення, а рідше – навмисні дії або суїцидальні спроби.

Клінічний спектр ушкоджень варіює від поверхневих поранень м'яких тканин до тяжких проникаючих (пенетруючих) поранень грудної порожнини, які можуть супроводжуватися пошкодженням життєво важливих органів [6]. У світовій літературі дедалі частіше описуються як випадки повного одужання після глибоких поранень, так і летальні наслідки, зумовлені пізньою діагностикою або розвитком серцевої тампонади [2,4,7]. Такі спостереження підкреслюють клінічну й суспільну значущість проблеми, яка потребує підвищеної уваги з боку лікарів, освітніх закладів і сімей.

Метою роботи було узагальнити сучасні дані щодо частоти, клінічних особливостей, ускладнень та підходів до лікування кульових поранень грудної клітки в дітей, з урахуванням новітніх публікацій останніх п'яти років та власного клінічного спостереження.

Для підготовки огляду проведено аналіз наукових джерел із баз PubMed, Scopus, Google Scholar, Medline за 2018–2025 рр., що висвітлюють питання епідеміології, клініки, діагностики, хірургічного лікування та ускладнень вогнепальних поранень грудної клітки в дітей. Додатково використано дані вітчизняних фахових видань і практичний приклад власного клінічного спостереження кульового поранення грудної клітки в 10-річної дитини.

Знання механізму травми, спричиненої зброєю, та варіантів лікування є важливим для будь-якого хірурга-травматолога. Основні причини таких травм у дітей – випадкові постріли під час гри, доступ дітей до незамкненої зброї, неналежне зберігання/демонстрація, а також необережне поводження дорослих. Технічні характеристики зброї (тип механізму: пружина, пневматичний компресор, CO₂), калібр/форма кульки, швидкість на виході й відстань стрільби визначають енергію імпульсу та ймовірність проникнення. Сучасні експерименти на тваринних моделях демонструють, що новітні моделі зброї можуть мати достатню енергію для проникаючих уражень грудної порожнини [13].

Патогенез залежить від кінетичної енергії снаряда (елемента, що ранить): при енергії, що перевищує опір шкіри та підлеглих тканин, виникає пенетрація – утворюється канал ушкодження, можливі ушкодження ребер, плеври, легеневої паренхіми. Проникнення в перикард або серце призводить до крововиливу в перикардіальну порожнину (гемоперикарду), що може викликати тампонаду й швидко призвести до гемодинамічної нестабільності. Вторинні механізми включають інфекцію ранового каналу, утворення абсцесу або реакцію стороннього тіла навколо кульки [6,15].

Clinical case

Запропонована авторами класифікація корисна й допомагає орієнтуватися у виборі тактики для клінічного прийняття рішень: від амбулаторного спостереження до термінової операції [16]. Для клінічної практики зручно виділяти:

- непроникаючі/поверхневі поранення – без пошкодження грудної порожнини;
- проникаючі/пенетраційні поранення без життєвої загрози – проникнення в плевральну порожнину/легеню, але без ураження серця/великих судин;
- проникаючі/пенетраційні поранення з життєво важливими ушкодженнями – ураження серця, перикарда, великих судин, двобічні тяжкі травми легень; потенційно фатальні;
- стороннє тіло в серці/судинах або його міграція – спеціальний підтип, що вимагає консиліуму кардіологів/кардіохірургів [6–9,11].

До особливостей дитячого організму, які впливають на перебіг травм і захворювань, належать еластичність грудної клітки (у дітей ребра більш гнучкі, тому кулі частіше проникають глибше, ушкоджуючи легені, серце та великі судини), менший об'єм крові (навіть невеликі крововтрати призводять до швидкої гіповолемії й шоку), а також незрілі компенсаторні механізми (діти довше утримують стабільний тиск, але раптово переходять у стан декомпенсації) [3].

Основними клінічними проявами кульових поранень грудної клітки в дітей є респіраторні розлади (задишка, ціаноз, парадоксальні рухи грудної клітки) та гемодинамічні порушення (тахікардія, гіпотензія, ознаки гострої крововтрати). Ретельне своєчасне обстеження пацієнта разом із належним лікуванням є ключовими факторами для отримання відмінних короткострокових та довгострокових результатів [10,11].

За усіх підозрілих травмах грудної клітки проводиться першочергова оцінка в рамках алгоритмів невідкладної допомоги – Airway, Breathing, Circulation (ABC) або їхніх педіатричних еквівалентів – Advanced Trauma Life Support (ATLS): забезпечення прохідності дихальних шляхів, оцінка й контроль дихання та кровообігу, термінова допомога при нестабільності [2,12,14]. Наступний етап діагностики – інструментальна візуалізація пошкоджень, а саме:

- рентгенографія грудної клітки (у двох проекціях) – швидко оцінює наявність кульового стороннього тіла (кулі), пневмоторакс, зміщення середостіння, великий гемоторакс [5];
- ультразвукове дослідження (УЗД) при травмі (eFAST) – швидка детекція вільної рідини в пе-

рикардії (тампонада), пневмотораксу чи гемотораксу [17];

- комп'ютерна томографія (КТ) грудної клітки з контрастуванням – «золотий» стандарт для уточнення пошкоджень, визначення ранового каналу (траєкторії) ураження, оцінки судин і планування операції; особливо корисна у стабільних пацієнтів [17];
- ехокардіографія (ЕхоКТ) – при підозрі на перикардальний вилив, тампонаду або стороннє тіло в серці; може використовуватися як швидкий скринінг [15];
- ангіографія/КТ-ангіографія – якщо підозрюють судинні ушкодження або можливість ендovasкулярного лікування [17].

Клінічні прояви поранень варіюють від локального болю та незначної ранки до тяжкої дихальної недостатності, вираженої блідості, артеріальної гіпотензії й розладів свідомості при масивній крововтраті. Ознаки серцевої тампонади включають класичну триаду Бека – зниження артеріального тиску, приглушення серцевих тонів і набухання яремних вен, однак у дітей ці симптоми часто неповними або слабо вираженими. Малий вхідний отвір, характерний для дитячого віку, не виключає тяжкого внутрішнього ушкодження, що становить важливий діагностичний орієнтир.

До локальних проявів належать невеликий вхідний отвір, біль у місці поранення, підшкірна емфізема та кровотеча. Дихальні симптоми включають задишку, біль у грудях, зниження або асиметрію дихальних шумів, розвиток гострого пневмо- чи гемотораксу й тахіпноє. Кардіальні ознаки – тахікардія, артеріальна гіпотензія, венозне наповнення шії, приглушені серцеві тони – можуть свідчити про розвиток шоку або тампонади серця. У системному прояві відзначаються блідість шкіри, холодні кінцівки, загальмованість або втрата свідомості, що відображає ступінь гіперперфузії та крововтрати.

Пневмоторакс, зокрема напружений, а також гемоторакс належать до найчастіших ускладнень поранень грудної клітки й потребують своєчасного дренивання плевральної порожнини для відновлення вентиляції та стабілізації гемодинаміки [9]. Пенетраційні ушкодження серця або перикарда можуть призводити до розвитку гемоперикарду та серцевої тампонади – критичного, загрозливого для життя стану, що потребує невідкладного хірургічного втручання [16].

Інфекційні наслідки таких поранень включають пневмонію, формування абсцесу, хронічну інфекцію в рановому каналі або розвиток гранульоматозної

реакції [9]. Окрему групу становлять судинні ускладнення – ішемія, емболія чи травматичні аневризми, які трапляються рідко, однак при локалізації стороннього тіла в серці існує ризик його міграції або виникнення механічної дисфункції [9,17].

Міграція стороннього тіла є потенційно небезпечним ускладненням, що може призвести до ушкодження або функціональних порушень серця й магістральних судин. У таких випадках показане хірургічне видалення для запобігання фатальним наслідкам [16].

Надання допомоги при пораненнях грудної клітки пневматичною зброєю в дітей потребує чіткої послідовності дій, орієнтованої на стабілізацію життєво важливих функцій і своєчасне хірургічне втручання у разі загрози життю. Негайна допомога та стабілізація включають першочерговий контроль дихальних шляхів, забезпечення адекватної оксигенації та вентиляції. При напруженому пневмотораксі показана невідкладна перкутанна або хірургічна декомпресія (торакоцентез, встановлення торакального дренажу) [2,10]. Основою є проведення базових реанімаційних заходів за принципом ABC/ATLS, подача кисню та дренування плевральної порожнини при пневмо- або гемотораксі.

Наступним етапом є контроль крововтрати: оцінюється ступінь крововтрати, встановлюються один або два периферичних венозних доступи, проводиться інфузійна терапія (рідинна ресусцитація), а за наявності показань – гемотрансфузія. Моніторинг гемодинаміки є обов'язковим на всіх етапах лікування.

Кінцевим етапом лікувального алгоритму є визначення тактики хірургічного лікування [1,3]. Показаннями до оперативного втручання є масивний гемоторакс, відкриті або проникаючі перикардіальні кровотечі, пошкодження серця. У таких випадках виконується термінова торакотомія або тораколапаротомія залежно від локалізації ураження. Видалення стороннього тіла здійснюється лише за умови його доступності та клінічної необхідності. За даними літератури, більшість описаних педіатричних випадків поранень серця пневматичною зброєю потребували хірургічної санації [17].

У разі судинних ушкоджень за наявності технічних можливостей перевагу надають ендovasкулярним втручанням [17]. В окремих випадках кульку або стороннє тіло можна видалити перкутанно; у світовій літературі описано успішні приклади перкутанного вилучення пелети з порожнини серця.

Надалі проводять профілактику бактеріальних ускладнень при проникаючих пораненнях та наявності стороннього тіла, а також профілактику прав-

ця відповідно до чинних протоколів [9]. Рани обробляють згідно зі стандартами надання допомоги при проникаючих травмах.

Не забуваємо про моніторинг та контроль. У стабільних пацієнтів із непроникаючими пораненнями показано динамічне спостереження, виконання рентгенографії або КТ для уточнення локалізації стороннього тіла. Видалення пелети здійснюється лише за клінічними показаннями [2]. Якщо кулька розташована в м'яких тканинах і не викликає ускладнень, можливе консервативне ведення з регулярним контролем стану.

Наслідки та функціональні віддалені результати залежать від локалізації й тяжкості ураження: від повного одужання до персистуючих респіраторних проблем, хронічних болів, наявності стороннього тіла (міграція/реакції), неврологічних чи серцевих дисфункцій після важкого ураження. Багато дітей після успішних операцій мають сприятливе довготривале відновлення, але потребують моніторингу.

Летальність від поранень, спричинених пневматичною зброєю у дітей, за даними наявних публікацій, залишається низькою. Проте описані поодинокі фатальні випадки, переважно при проникненні кульки в порожнину серця або великі судини. У літературі наведено повідомлення про випадки смерті внаслідок серцевої тампонади або масивної крововтрати, що розвивалися блискавично, ще до надходження пацієнта до стаціонару. Водночас у ряді досліджень зафіксовано відсутність летальних випадків у власних спостереженнях, хоча при цьому відзначався високий відсоток необхідності оперативних втручань, особливо при ураженнях голови та грудної клітки [2].

Таким чином, ризик смерті при таких пораненнях є реальним і безпосередньо залежить від локалізації ушкодження, швидкості надання медичної допомоги, типу та потужності зброї, а також віку пацієнта. Летальність у педіатричних випадках є загалом низькою, проте суттєво зростає у випадках ураження серця або розвитку масивної внутрішньої кровотечі. Масштабні епідеміологічні дослідження свідчать про зростання рівня дитячої смертності від вогнепальної травми загалом, що підкреслює необхідність системної профілактики та врахування потенційної небезпеки навіть непорошкових типів зброї. Важливим напрямом профілактики таких трагедій є суворе дотримання правил зберігання пневматичної зброї, підвищення обізнаності батьків і дітей, а також впровадження ефективних законодавчих обмежень щодо її доступності для неповнолітніх.

Clinical case

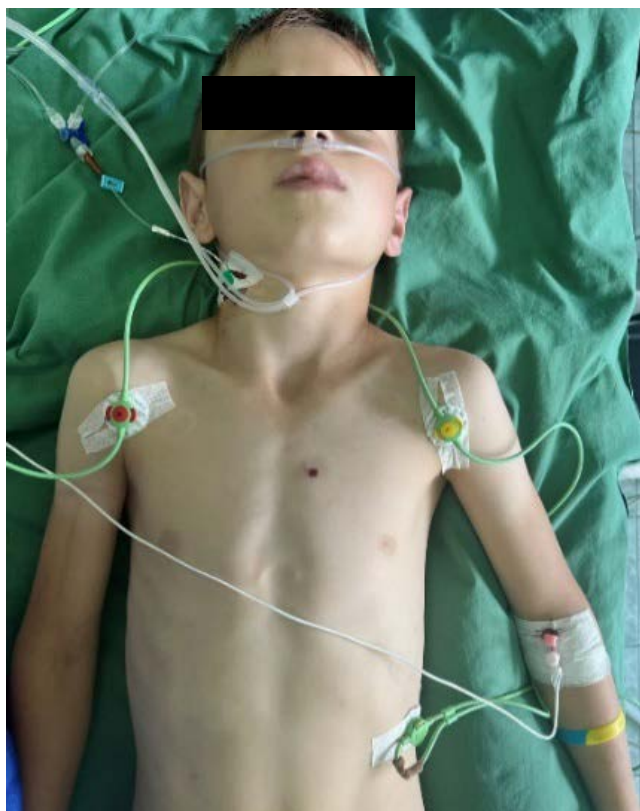

Рис. 1. Загальний вид дитини перед операцією, в 4 міжребер'ї зліва від грудини візуалізовано вхідний отвір кульового поранення

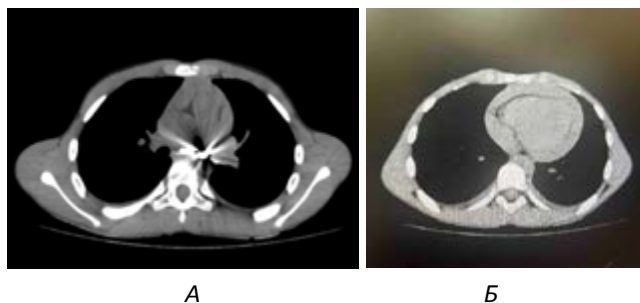

Рис. 3. Комп'ютерна томографія: А – аксіальні зрізи в режимі м'яких тканин, просвіт головного бронха зліва обтурований субтотально стороннім тілом металевої щільності з круговими артефактами від металу; Б – аксіальні скани органів грудної порожнини у м'якотканинному вікні (візуалізується скупчення крові в плевральних порожнинах та перикарді)

Пропонуємо вашій увазі клінічний випадок лікування пацієнта з кульовим пораненням органів грудної клітки внаслідок пострілу з пневматичної зброї.

Дослідження виконано відповідно до принципів Гельсінської декларації. На проведення дослідження отримано інформовану згоду батьків дитини.

Клінічний випадок

Хлопчик М., 10 років, отримав поранення з пневматичної гвинтівки. Після поранення у дитини спо-

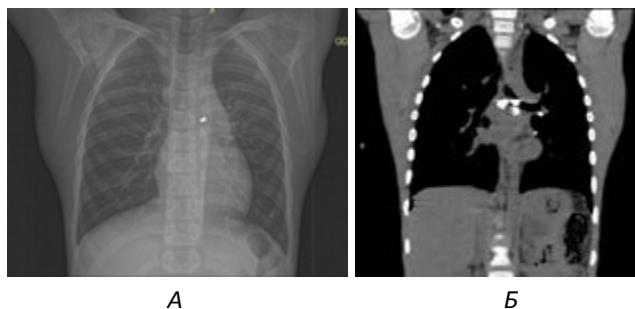


Рис. 2. Топограма на КТ: А – зображення використовується для початкової оцінки змін та встановлення меж сканування; зліва на рівні головного бронха виявляється стороннє тіло розміром до 8×13 мм щільністю до +21355 од.Х (метал – свинець ?); Б – на корональному зрізі в режимі м'яких тканин зліва на рівні головного бронха виявляється стороннє тіло розміром 8×13 мм, щільністю до +2355 од.Х. На рівні біфуркації трахеї та в проекції бронхопільмональних лімфатичних вузлів виявляються гіперденсивні вклучення щільністю до +540 од.Х

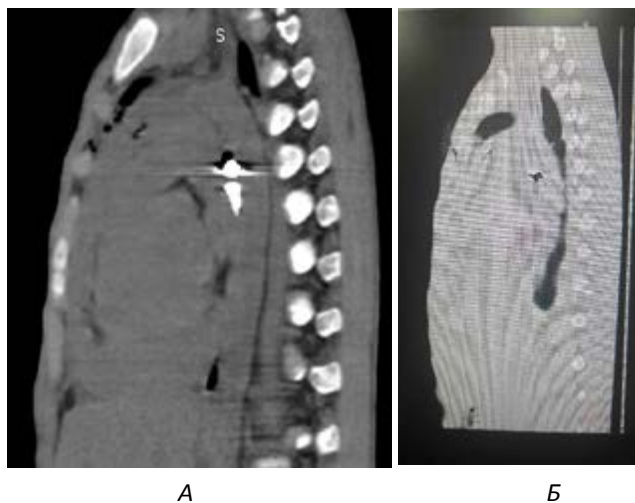

Рис. 4. Комп'ютерна томографія: А – на сагітальному зрізі органів грудної порожнини у м'якотканинному вікні стороннє тіло металевої щільності в проекції головного бронха інтимно прилягає до задньої його стінки та до передньої стінки низхідного відділу аорти; Б – на сагітальному скані органів грудної порожнини в легеновому вікні виявляється вхідний отвір та рановий канал парастернально зліва з пухирцями повітря по ходу та слідами повітря в середостінні, контузія лівої легені (s3)

стерігалася втрата свідомості та одноразова блювота. Дитина була доставлена до міської лікарні, оглянута черговим хірургом і переведена до стаціонару обласної дитячої клінічної лікарні каретою швидкої медичної допомоги у супроводі матері через 6 годин після поранення. При огляді стан дитини був стабільний, у 4-му міжребер'ї зліва від грудини візуалізовано вхідний отвір кульового поранення (рис. 1). Терміново проведено УЗ-сканування за протоколом eFAST та КТ органів грудної клітини (рис. 2–6).

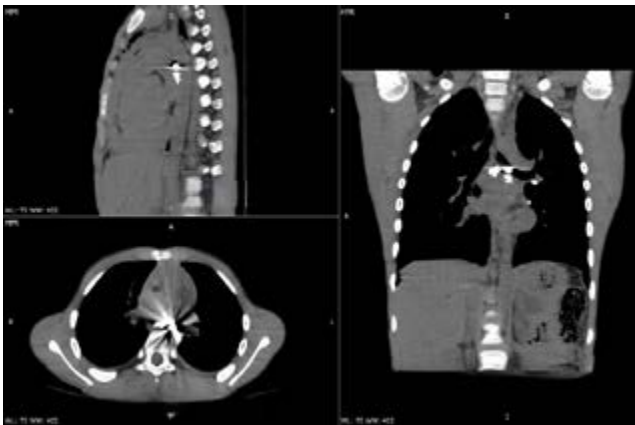


Рис. 5. Використання мультипланарних реконструкцій як методу постпроцесингу зображень, отриманих під час КТ, для детальнішої оцінки розташування стороннього тіла

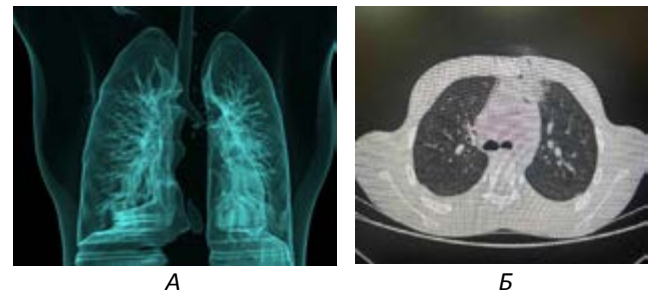


Рис. 6. Комп'ютерна томографія: А – 3D-модель візуалізації легень; Б – на аксіальному скані КТ органів грудної порожнини в легеневому вікні виявляється вхідний отвір та рановий канал парастернально зліва з пухирцями повітря по ходу та слідами повітря в середостінні, контузія лівої легені (s3)

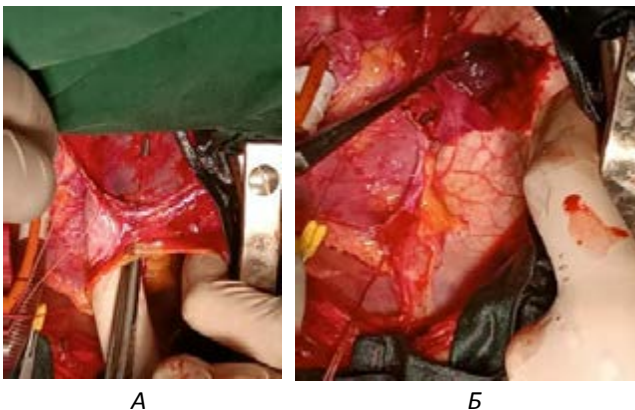


Рис. 7. Інтраопераційно: А – вхідний отвір у перикард (уведення пінцет); Б – пошкодження 3-го сегмента лівої легені

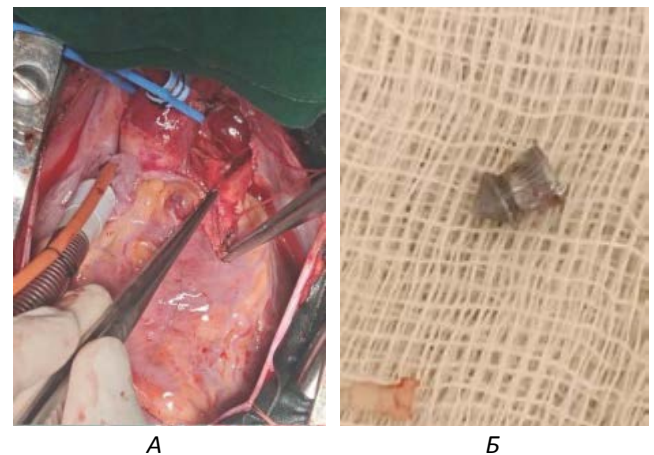


Рис. 8. А – Вихідний отвір по задній стінці біфуркації легеневої артерії; Б – куля пневматичної гвинтівки та пошкоджений фрагмент хрящового кільця бронха

Дитину госпіталізовано до відділення серцево-судинної хірургії в палату інтенсивної терапії, де проведено підготовку пацієнта до ургентного оперативного втручання в об'ємі ревізії поранення та видалення стороннього тіла. З метою підготовки до операції дитині встановлено трипросвітний центральний венозний катетер 8F в яремну вену справа та артеріальний катетер у праву променеву артерію. При динамічному УЗ-моніторингу за протоколом eFAST виявлено гемоперикард з негативною динамікою. У зв'язку з нестабільною гемодинамікою, швидким зниженням тиску, падінням сатурації крові й порушенням серцевого викиду проведено нижню серединну стернотомію. Інтраопераційно перикард був напружений, діагностовано тампонаду серця. Проведено розсічення перикарда на 1 см та одномоментно отримано до 150 мл крові, виконано дренивання перикарда. Гемодинаміка стабілізувалася. Для проведення ретельної ревізії продовжено серединну стернотомію. Виявлено порушення екскурсії лівої легені, пошко-

дження 3-го сегменту лівої легені, перикарда та легеневої артерії (рис. 7, 8).

Пацієнта було підключено до апарату штучного кровообігу. На паралельній перфузії проведено ушивання пошкодження легеневої артерії (вхідного та вихідного отворів). При подальшій сепарації тканин та ревізії ранового каналу виявлено пошкодження бокової стінки лівого головного бронха, й візуалізовано кулю в його просвіті, яка закривала цей просвіт. Проведено ушивання пошкодження. Інтраопераційно виконано бронхоскопію та санацію бронхів, після чого проведено ушивання пошкодженого сегмента легені. Дренаж заведено через перикард до лівої плевральної порожнини. Рану зашито пошарово. Післяопераційний період проходив без ускладнень. Пацієнта було відключено від апарату штучної вентиляції легень із відновленням самостійного дихання на 2-гу добу після операції. Переведений до соматичного відділення на 3-тю добу після операції. Виписаний зі стаціонару 12-ту добу після операції.

Clinical case

Таким чином, будь-яке проникаюче або навіть потенційно підозріле поранення грудної клітки пневматичною зброєю у дитини потребує негайної клінічної оцінки відповідно до принципів ATLS та первинного обстеження. Воно включає швидку оцінку життєвих функцій, проведення eFAST-ультразвукового дослідження для виявлення рідини в плевральній або перикардальній порожнині, а також рентгенографію грудної клітки. У стабільних пацієнтів показано виконання КТ із контрастуванням, що дозволяє уточнити локалізацію стороннього тіла, наявність пневмо- чи гемотораксу, а також оцінити стан магістральних судин і серця.

Розвиток напруженого пневмотораксу або серцевої тампонади вимагає негайної декомпресії або хірургічного втручання, оскільки затримка навіть на кілька хвилин може мати летальні наслідки. При підозрі на стороннє тіло в серці або його міграцію необхідне проведення трансторакальної ехокардіографії для швидкої діагностики, після чого питання про тактику лікування вирішується консиліумом кардіохірурга та кардіолога.

Прогноз таких ушкоджень визначається локалізацією поранення, швидкістю надання медичної допомоги та обраною тактикою лікування. Найгірший прогноз спостерігається при ураженні серця чи великих судин, де ризик масивної крововтрати або тампонади є найвищим. У віддаленому періоді можливі респіраторні обмеження, хронічний больовий синдром, інфекційні ускладнення або потреба в повторних оперативних втручаннях. Водночас, фатальні випадки, переважно пов'язані з ураженням серця і розвитком гострої тампонади, підкреслюють критичну важливість ранньої діагностики та швидкої реакції медичної команди.

Висновки

Пневматична зброя, зокрема високошвидкісні пневматичні рушниці та CO₂-пістолетами, може спричинити тяжкі проникаючі поранення грудної клітки в дітей, що супроводжуються ушкодженням легень, перикарда та серця.

Клінічні прояви поранень варіюють від поверхневих ран до тяжких дихальних і гемодинамічних порушень, при цьому в дітей симптоматика серцевої тампонади часто є неповною або маловираженою.

Своєчасна діагностика за принципами ATLS, що охоплює первинне обстеження, рентгенографією, eFAST та комп'ютерну томографію, є критичною для визначення тяжкості ушкодження й планування лікування.

Невідкладне хірургічне втручання при напруженому пневмотораксі, масивному гемотораксі, гемоперикарді або наявності стороннього тіла в серці є життєво необхідним для зниження ризику летальних наслідків.

При адекватній і своєчасній допомозі більшість дітей повністю одужує без довготривалих ускладнень, проте тяжкі випадки та фатальні наслідки можливі при ураженні серця або великих судин.

Профілактика дитячих поранень пневматичною зброєю включає контроль за її зберіганням, підвищення обізнаності сімей та обмеження доступу неповнолітніх, що є важливим компонентом зменшення ризику травматизму та летальності.

Перспективи подальших досліджень полягають у створенні реєстрів дитячих вогнепальних травм для уніфікації підходів, вивченні ефективності малоінвазивних методів у порівнянні з торакотомією або стернотомією, аналізі віддалених наслідків (деформації грудної клітки, дихальна недостатність, психічні розлади), оптимізації інтенсивної терапії та знеболення, а також розробці індивідуалізованих протоколів для дітей із супутніми захворюваннями. Важливим напрямом є також вивчення ефективності профілактичних програм, спрямованих на зменшення випадків дитячих вогнепальних поранень.

Автори заявляють про відсутність конфлікту інтересів.

References/Література

- Alakhfash AA, Alqwaee A, Almesned A. (2020). Percutaneous removal of air-bullet gunshot: case report and literature review. *Egypt Heart J.* 72(1): 21. doi: 10.1186/s43044-020-00055-3. PMID: 32367156; PMCID: PMC7198657.
- Apelt N, Greenwell C, Tweed J, Notrica DM, Maxson RT, Garcia NM et al. (2020). Air Guns: A Contemporary Review of Injuries at Six Pediatric Level I Trauma Centers. *J Surg Res.* 248: 1-6. doi: 10.1016/j.jss.2019.11.002. Epub 2019 Dec 26. PMID: 31837505.
- Boiko VV, Poliakov VP. (2019). Suchasni pidkhody do khirurhichnoho likuvannia pronykaiuchykh poranen hruudnoi klitky u ditei. *Visnyk nevidkladnoi ta vidnovnoi medytsyny.* 24(2): 55-61 [Бойко ВВ, Поляков ВП. (2019). Сучасні підходи до хірургічного лікування проникаючих поранень грудної клітки у дітей. Вісник невідкладної та відновної медицини. 24(2): 55-61].
- Çalik SG, Çalik M, Esme H. (2018). Air Guns: Would you Buy these «Toys» for your Children? *Istanbul Med J.* 19: 180-182. doi: 10.5152/imj.2018.67944.
- Dantis K, Mehsare PS, Singha SK, Gupta N. (2022). Transthoracic Migration of a Foreign Body into the Diaphragm from the Gunshot Injury and Its Management in a Child: A Case Report. *Surg J (N Y).* 8(3): e224-e226. doi: 10.1055/s-0042-1756198. PMID: 36062180; PMCID: PMC9439876.
- Floan GM, Calvo RY, Prieto JM, Krzyzaniak A, Patwardhan U, Checchi KD et al. (2023). Pediatric penetrating thoracic trauma: Examining the impact of trauma center designation and penetrating trauma volume on outcomes. *J Pediatr Surg.* 58(2): 330-336. Epub 2022 Oct 25. doi: 10.1016/j.jpedsurg.2022.10.040. PMID: 36402592.

7. Göknil Çalık S, Çalık M, Şahsivar MO, Dağlı M, Esmе H. (2019). Penetrating Lung Injury Caused by a Close-range Blank Cartridge: Case Report. *Istanbul Med J.* 20(4): 368-370. doi: 10.4274/imj.galenos.2019.60370.
8. Guenther T, Chen S, Wozniak C, Leshikar D. (2020). Fatal cardiac injury sustained from an air gun: Case report with review of the literature. *Int J Surg Case Rep.* 70: 133-136. Epub 2020 May 11. doi: 10.1016/j.ijscr.2020.04.039. PMID: 32417728; PMCID: PMC7229402.
9. Khan UU, Kamal NM, Mirza SJ, Sherief LM. (2014). Pediatric air gun shot injury. *Saudi Med J.* 35(12):1507-1509. PMID: 25491217; PMCID: PMC4362174.
10. Kozlov AA, Mishalov VH. (2021). Osoblyvosti nadannia nevidkladnoi dopomohy pry poranenniakh hrudnoi klitky u ditei. *Ukrainskyi zhurnal khirurhii.* 3: 45-49. [Козлов АА, Мішалов ВГ. (2021). Особливості надання невідкладної допомоги при пораненнях грудної клітки у дітей. *Український журнал хірургії.* 3: 45-49].
11. Minervini F, Scarci M, Kocher GJ, Kestenholz P, Bertoglio P. (2020). Pediatric chest trauma: a unique challenge. *Journal of Visceral Surgery.* 6: 8. doi: 10.21037/jovs.2019.11.05.
12. Mulugeta MG, Bailey G, Parsons K, Gillespie S, Johnson LM, Doh KF et al. (2024). Trends in pediatric firearm-related injuries and disparities in acute outcomes. *Front Public Health.* 12: 1339394. doi: 10.3389/fpubh.2024.1339394. PMID: 38566791; PMCID: PMC10985139.
13. Peek KN, Black BJ. (2024). Children's toys no longer: a porcine model study of the lethality of modern air rifles. *N Z Med J.* 137(1591):55-61. doi: 10.26635/6965.6378. PMID: 38452233.
14. Perkins ZB, Greenhalgh R, Ter Avest E, Aziz S, Whitehouse A, Read S et al. (2025). Prehospital Resuscitative Thoracotomy for Traumatic Cardiac Arrest. *JAMA surgery.* 160(4): 432-440. Advance online publication. <https://doi.org/10.1001/jama-surg.2024.7245>.
15. Polak R, Vodicka J, Treska V, Siroky J, Benes J. (2022). Air gun injury to the pericardium in a 9-year-old boy. *Ulus Travma Acil Cerrahi Derg.* 28(11):1641-1644. doi: 10.14744/tjtes.2021.17260. PMID: 36282157; PMCID: PMC10277347.
16. Sembiring YE, Aldian FM, Sukamto AR. (2025). Air Rifle Injury: Rare Bullet Lodgement in the Right Ventricle and Successful Surgical Removal. *Am J Case Rep.* 26: e948109. doi: 10.12659/AJCR.948109. PMID: 40880313; PMCID: PMC12404002.
17. Zaher Z. (2022). Rescue of a Child with Fatal Cardiothoracic Injuries from an Air Gun: A Case Report. *The Egyptian Cardiothoracic Surgeon.* 4(4): 64-67. <https://doi.org/10.35810/ects.v4i4.230>.

Відомості про авторів:

Мельниченко Марина Георгіївна – д.мед.н., проф., проф. каф. загальної, дитячої та військової хірургії з циклом урології та офтальмології ОНМУ. Адреса: м. Одеса, Валіховський пров., 2. тел.: +38 (048) 723-42-49. <https://orcid.org/0000-0001-9066-4801>.

Бузовський Володимир Петрович – зав. відділення серцево-судинної хірургії КНП «ООДКЛ» ООР. Адреса: м. Одеса, вул. В. Нестеренко, 3. <https://orcid.org/0000-0002-4505-2731>.

Гоцуляк Олександр Володимирович – ординатор відділення серцево-судинної хірургії з ППТ КНП «ООДКЛ» ООР. Адреса: м. Одеса, вул. В. Нестеренко, 3. <https://orcid.org/0009-0007-1865-3885>.

Белестов Іраклій Сергійович – заст. мед. директора з хірургічної роботи КНП «ООДКЛ» ООР. Адреса: м. Одеса, вул. В. Нестеренко, 3. <https://orcid.org/0009-0007-1755-288X>.

Діланя Іона Рубіковна – к.мед.н., зав. відділення загальної хірургії КНП «ООДКЛ» ООР. Адреса: м. Одеса, вул. В. Нестеренко, 3. <https://orcid.org/0000-0002-3002-0438>.

Стаття надійшла до редакції 06.11.2025 р., прийнята до друку 16.03.2026 р.