

А.А. Данилов, Джехад Абдалбари, В.В. Горелик

Ортопедическая коррекция пронационных деформаций стоп у детей с церебральным параличом

Національна медичинська академія післядипломного освіти імені П.Л. Шупика,
г. Київ, Україна

PAEDIATRIC SURGERY.2017.1(54):58-64; doi 10.15574/PS.2017.54.58

Цель – разработка методов ортопедической коррекции и определение их эффективности в зависимости от вариантов пронационной деформации стоп у детей с церебральным параличом.

Пациенты и методы. Проанализированы данные, полученные при ортопедическом лечении 36 больных в возрасте от 1 года до 7 лет с пронационными деформациями стоп на фоне церебрального паралича. Методы обследования включали определение высоты продольного свода, угла отклонения пяточной кости в сагиттальной и фронтальной плоскостях, плантографию, рентгенологическое исследование.

Результаты и выводы. Коррекция пронационных деформаций включала наложение гипсовых голеностопных повязок с поэтапным устранением отдельных элементов деформаций. При первом варианте пронационной деформации стоп удавалось устранить эквинусную установку стоп в случаях I степени деформации у детей в возрасте до 2,5 лет. В остальных случаях не удавалось достичь правильной позиции пяточной кости даже при повторных этапах гипсования. Неэффективные повторные попытки устранить деформацию гипсовыми повязками негативно сказывались на формировании продольного свода стопы. В случаях ортопедической коррекции второго варианта деформации при условии мобильной стопы и отсутствия изменения формы костей предплюсны удавалось достичь правильной формы костей. При ригидной стопе и нарушенной форме костей предплюсны необходимо было проведение длительной иммобилизации гипсовыми повязками и туторами. Наличие третьего варианта деформации позволяло достичь положительного эффекта при условии восстановления физиологической ретракции икроножных мышц, устранения патологического тонуса передней большеберцовой мышцы и разгибателей пальцев. Негативным фактором являлись грубые анатомические нарушения в костях предплюсны. Однако ортопедическое лечение третьего варианта деформации II–III степеней позволяло в качестве предоперационной подготовки ограничить объем оперативного вмешательства.

Ключевые слова: пронационная деформация стоп, церебральный паралич, этапное гипсование.

Orthopedic correction of pronation foot deformities in children with cerebral palsy

O.A. Danylov, J. Abdalbari, V.V. Gorelik

Shupyk National Medical Academy of Postgraduate Education, Kyiv, Ukraine

Objective. Development of methods for orthopedic correction and evaluation of their efficacy, depending on the options of pronation foot deformities in children with cerebral palsy.

Material and methods. The data obtained during the orthopedic treatment of 36 patients aged from 1 year to 7 years with pronation foot deformities on the background of cerebral palsy. Survey method involves determining the height of the longitudinal arch, plantography, deviation angle of the heel bone in the sagittal and frontal planes, X-ray examination.

Results and conclusions. Correction of pronation deformities included the ankle-foot cast application for the gradual elimination of the certain elements of deformation. During the treatment of the first pronated foot type, we managed to correct the equinus foot deformity, grade I, in children under the age of 2.5 years. In other cases, we could not manage to achieve the correct heel bone position, even after the repeated serial casting. Failure of repeated serial casting had a negative impact on the formation of longitudinal arch of the foot. In the case of orthopaedic treatment of the second pronated foot type, alongside with both a flexible foot and the intact tarsal bones, we managed to achieve the correct bones shape. Under the condition of the rigid foot and the deformed tarsal bones, the prolonged plaster and splint immobilization were needed. In the course of treatment of the third deformation type, a positive effect was achieved on condition that the physiological calf muscle retraction was restored and the pathological tone of the m. tibialis anterior and musculi extensoris digitorum was eliminated. The negative factor were the gross anatomical abnormalities in the tarsal bones. However, orthopaedic treatment of the third variant of strain, grade II-III, carried out as preoperative preparation that permitted to limit the scope of surgical intervention.

Key words: pronation foot deformity, cerebral palsy, serial casting.

Ортопедична корекція пронаційних деформацій стоп у дітей з церебральним паралічем**О.А. Данилов, Джихад Абдалбарі, В.В. Горелік***Національна медична академія післядипломної освіти імені П.Л. Шупика, м. Київ, Україна***Мета** – розробка методів ортопедичної корекції і визначення їх ефективності залежно від варіантів пронаційної деформації стоп у дітей із церебральним паралічем.**Пацієнти і методи.** Проаналізовано дані, отримані при ортопедичному лікуванні 36 хворих віком від 1 до 7 років з пронаційними деформаціями стоп на тлі церебрального паралічу. Методи обстеження включали визначення висоти поздовжнього склепіння, кута відхилення п'яtkової кістки в сагітальній та фронтальній площинах, плантографію, рентгенологічне дослідження.**Результати та висновки.** Корекція пронаційної деформації включала накладення гіпсових гомілковостопних пов'язок з поетапним усуненням окремих елементів деформації. При першому варіанті пронаційної деформації стоп вдавалося усунути еквінусну установку стоп у випадках I ступеня деформації у дітей у віці до 2,5 років. В інших випадках не вдавалося досягти правильної позиції п'яtkової кістки навіть при повторних етапах гіпсування. Неefективні повторні спроби усунути деформацію гіпсовими пов'язками негативно позначалися на формуванні поздовжнього зводу стопи. У випадках ортопедичної корекції другого варіанту деформації за умови мобільної стопи і відсутності зміни форми кісток передплесни вдавалося досягти правильної форми кісток. За ригідної стопи і порушеної форми кісток передплесни було необхідне проведення тривалої іммобілізації гіпсовими пов'язками та тьюторами. Наявність третього варіанту деформації дозволяла досягти позитивного ефекту за умови відновлення фізіологічної ретракції литкових м'язів, усунення патологічного тонуусу переднього великогомілкового м'яза і розгиначів пальців. Негативним фактором були грубі анатомічні порушення в кістках передплесни. Проте ортопедичне лікування третього варіанту деформації II–III ступенів дозволяло в якості передопераційної підготовки обмежити обсяг оперативного втручання.**Ключові слова:** пронаційна деформація стоп, церебральний параліч, етапне гіпсування.**Введение**

Несмотря на успехи внутриутробной диагностики и развитие неонатологии, частота детского церебрального паралича (ДЦП) остается высокой, достигая 0,1–0,2% у доношенных новорожденных и 1% у недоношенных. В США свыше 100 000 детей и подростков до 18 лет страдают этим заболеванием [2,4,6].

Деформация стоп – наиболее частая патология у детей с ДЦП, требующая постоянного наблюдения и лечения [5,7]. Пронационные деформации стоп – наиболее тяжелые осложнения, приводящие к нарушению статики, локомоции ходьбы и формированию двигательной недостаточности [1,3].

Анализ наблюдений показал целесообразность объединения различных патологических установок стоп, включающих пронацию, изменение позиции пяточной и таранной костей, отведение переднего отдела в сочетании с порочными установками пальцев стопы в общее понятие «пронационная деформация». В зависимости от преобладания отдельных элементов выделено три основных варианта пронационной деформации стоп [8]:

- первый вариант – эквиноплосковальгусная деформация, включающая смещение пяточной кости в проксимальном направлении, пронацию стопы и отведение ее переднего отдела. Таранная кость в этих случаях занимает вертикальную позицию, смещая в подошвенную сторону ладьевидную кость, снижая тем самым продольный свод стопы, вплоть до его отрицательного значения (форма «пресс-папье»);
- второй вариант пронационной деформации включает пронацию стопы, отведение ее переднего отдела при отклоненной кнаружи пяточной кости. Продольный свод снижен без нагрузки и отсутствует с нагрузкой;

- третий вариант включает смещение пяточной кости в дистальном направлении, пронацию стопы, за счет отклонения ее кнаружи в над- и подтаранном суставах, передний отдел отведен кнаружи и смещен в проксимальном направлении.

Одним из довольно эффективных методов лечения пронационных деформаций стоп является их ортопедическая коррекция посредством наложения этапных гипсовых повязок и тьюторов различных модификаций. Однако в отечественной и зарубежной литературе отсутствует анализ эффективности метода в зависимости от возраста больных, вида и степени деформации, не представлена детализация способов коррекции отдельных элементов деформации, что обуславливает актуальность проблемы.

Цель работы – разработка методов ортопедической коррекции и определение их эффективности в зависимости от вариантов пронационной деформации стоп у детей с церебральным паралічем.

Материал и методы обследования

Проанализированы данные, полученные при ортопедическом лечении 36 больных в возрасте от 1 года до 7 лет с пронационными деформациями стоп на фоне церебрального паралича (табл.).

По типу двигательных нарушений при ДЦП преобладали дети (27 больных) со спастической диплегией, в остальных случаях была гемиплегия и двойная гемиплегия. Односторонняя деформация была в четырех случаях.

Методы обследования включали: определение высоты продольного свода стоп стоя и лежа, плантографию, измерение угла отклонения пяточной кости в сагиттальной и фронтальной плоскостях. На рентгенограммах стоя и лежа исследовали таранный и ладьевидный углы, большеберцово-таранный

Ортопедія

Таблица

Распределение больных в зависимости от возраста и вариантов пронационной деформации

Вариант деформации	Возраст больных (лет)			Итого
	1–3	4–5	6–7	
Первый	8	4	2	14
Второй	-	6	6	12
Третий	-	2	8	10
Итого	8	12	16	36

угол, большеберцово-плюсневый угол. Угол между передним и задним отделом пяточной кости в сагиттальной плоскости определяли на боковых рентгенограммах. С этой целью проводилась линия, соединяющая середину пяточно-кубовидного сустава, нижний край латерального отростка таранной кости (середина подтаранного сустава) и середину пяточного бугра. Вторая линия проводилась параллельно плоскости опоры стопы, через нижний край латерального отростка таранной кости. Угол определяли по пересечению этих линий.

Исследование рентгенограмм 20 стоп здоровых детей с травмами без переломов костей стопы показало, что средние значения угла пяточной кости составляли $25,2 \pm 1,4^\circ$. Степень ригидности стопы рассчитывали на основании индекса мобильности [8].

Результаты исследования и их обсуждение

Коррекция деформаций стоп проводилась посредством наложения голеностопных гипсовых повязок. Последние накладывались в несколько этапов, с промежутками 6–7 дней. С каждым последующим этапом постепенно устранялись определенные элементы деформации. При устранении деформации стопа стабилизировалась гипсовой повязкой на 3–4 недели, после чего переходили на съемные голеностопные туторы.

При первом варианте деформации наиболее сложным являлось устранение эквинусной установки пяточной кости и восстановление правильной позиции таранной кости. В начальной стадии формирования деформации (I степень эквинусной установки, угол $\leq 10^\circ$) у детей до 2,5 лет эквинусная установка пяточной кости устранялась посредством снятия напряжения икроножных мышц при сгибании конечности в коленном суставе. При II степени деформации (угол наклона пяточной кости от 10° до 20°) восстановить правильную позицию пятки во время первого этапа гипсования не удавалось. Через семь дней, при втором и последующих этапах, эквинусную установку стопы удавалось уменьшить до 110° – 115° .

Необходимым условием коррекции являлось формирование продольного свода стопы посред-

ством моделирования выемки в повязке в зоне таранно-ладьевидного сустава. При несоблюдении данного условия возникал противоположный эффект с формированием деформации «пресс-папье». При III степени деформации, с углом пяточной кости менее 20° и эквинусной установке стопы в надтаранном суставе более 120° , устранить деформацию не удавалось при проведении второго и третьего этапов гипсования. Наоборот, наблюдения показали, что настойчивые попытки устранить эквинусную установку стопы приводили к увеличению ее мобильности и нарастанию отрицательных значений продольного свода стопы. Следовательно, при первом варианте пронационной деформации стоп успех ортопедической коррекции был возможен в начальных стадиях формирования деформации, с эквинусной установкой стопы в голеностопном суставе не более 100° и наклоном пяточной кости в проксимальном направлении не более 10° . Повторные попытки устранения гипсовыми повязками более тяжелых деформаций приводили к перерастяжению связок по подошвенной поверхности стопы и дальнейшему увеличению деформации.

Ортопедическая коррекция второго варианта деформации при индексе мобильности стопы 15–16 давала возможность восстановить правильную форму стопы посредством одного этапа (I степень деформации) и двух-трех этапов при II–III степени. Необходимым условием коррекции деформации являлось формирование свода стопы, устранение отведения переднего ее отдела и придание положения супинации при последующих этапах гипсования. Посредством данного приема достигалось правильное положение пяточной кости при ее вальгусной позиции. Наиболее сложным у этих больных явилось устранение отведения пальцев стоп. Надо отметить, что перевод в нейтральную позицию I пальца посредством его фиксации гипсовой повязкой приводил постепенно к выравниванию остальных пальцев. Остаточная их деформация устранялась посредством редрессации (ежедневно по 15 минут 4–5 раз) с дополнительной фиксацией в правильном положении полосками лейкопластыря. Замена гипсовой повязки туторами осуществлялась через 1–2 месяца после восстановления правильной формы стопы. Обязательным условием являлась фиксация I пальца в туторе петель или силиконовой прокладкой.

Третий вариант деформации у всех больных сопровождался высокой ригидностью стопы (индекс мобильности составлял $\leq 1,45$). Наибольшую сложность при коррекции деформации представляло

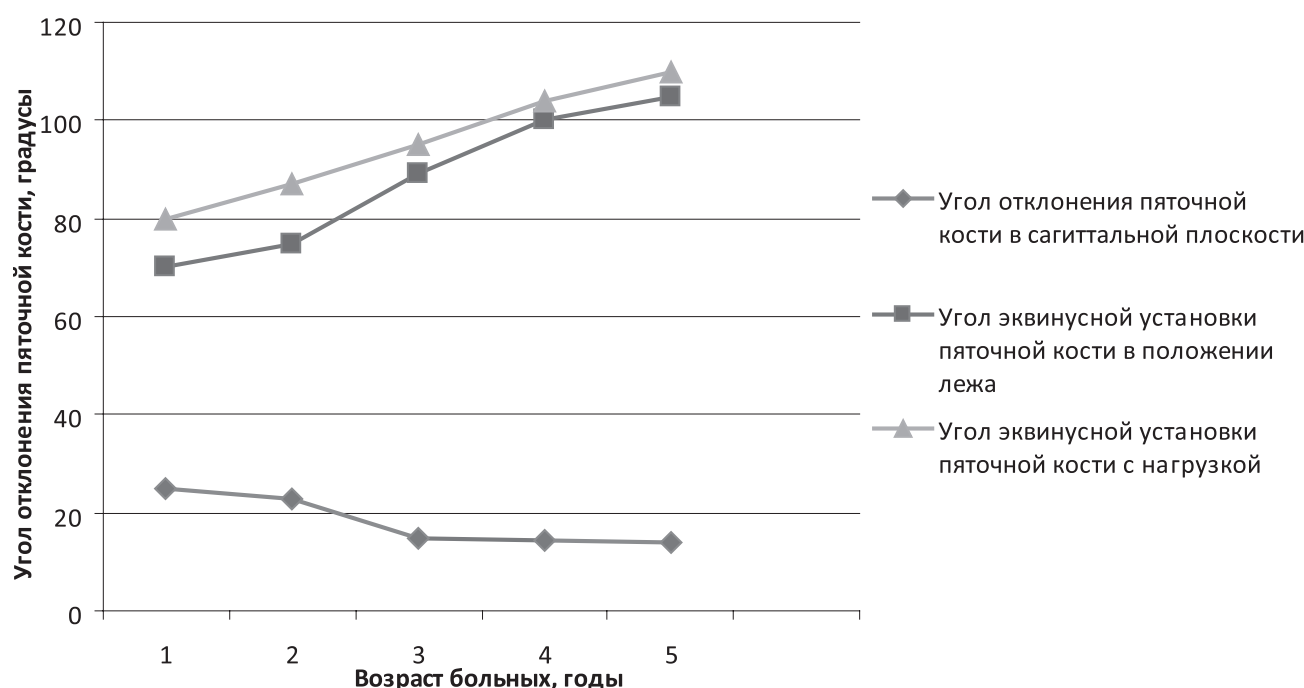


Рис. 1. Залежність кута п'яточної кістки від віку хворих і положення стопи

устранення тильного сгибания стопы, смещения пяточной кости в дистальном направлении и пронации стопы в голеностопном и подтаранном суставах. Во время первого этапа гипсования акцент ставился на уменьшение отведения переднего отдела стопы и ее тильного сгибания. Во время второго и третьего этапов главной задачей было снижение уровня наклона пяточной кости в дистальном направлении и стабилизация в надтаранном и подтаранном суставах. Особенностью ортопедической коррекции третьего варианта пронационной деформации являлось увеличение временного промежутка между этапными гипсованиями до 10–12 дней, с целью снятия мышечного напряжения передней большеберцовой мышцы и разгибателей пальцев, а также формирования физиологической ретракции трехглавой и задней большеберцовой мышц. Чаще всего гипсование проводилось на протяжении 1,5–2 месяцев с последующей стабилизацией туторами.

Анализ результатов лечения проводился через 6 и 12 месяцев. Отдаленные результаты наблюдения составили два года после начала лечения.

При первом варианте деформации (12 больных) через шесть месяцев после начала лечения правильной позиции пяточной кости удалось достигнуть у троих больных в возрасте до 2,5 лет с I степенью деформации. Отмечено полное устранение эквинусной установки пяточной кости и восстановление свода стопы в положении стоя с нагрузкой. В остальных случаях, что составило 75% наблюде-

ний, сохранялись отдельные элементы деформации. Так, эквинусная установка стоп до 100° была у четверых больных, в остальных пяти случаях составила более 100°. Определялась прямая зависимость между величиной угла отклонения пяточной кости в сагітальній площині та віком хворих. Вторым элементом, не поддающимся коррекции, был свод стопы, который до 2 мм отмечен у двоих больных, в остальных случаях он имел отрицательные значения. Угол пяточной кости в сагітальній площині в пределах 22°–25° отмечен у пятерых больных в возрасте до трех лет, у более старшего возраста он был менее 23°. Через 12 месяцев после успешной коррекции активный угол разгибания стопы 90°–80° отмечен в одном случае с исходной I степенью деформации и возрастом 1 год 8 месяцев. В двух случаях в исходном возрасте 2 года 3 месяца и 2 года 6 месяцев активное тильное сгибание было до 95°–100°, пассивное – до 85° при согнутом коленном суставе – до 90°. Продольный свод стопы с нагрузкой у одного больного составил 2,0 мм, в двух случаях отсутствовал. Исходной была I степень деформации. В остальных случаях с деформацией II–III степени сохранялась эквинусная установка стоп до 125°, имелось отрицательное значение продольного свода стоп, как с нагрузкой, так и при ее отсутствии. Надо отметить, что продольный свод стопы без нагрузки был сохранен при пассивном сгибании стопы и становился отрицательным при ее тильном сгибании, что указывало на перерастяжение связоч-

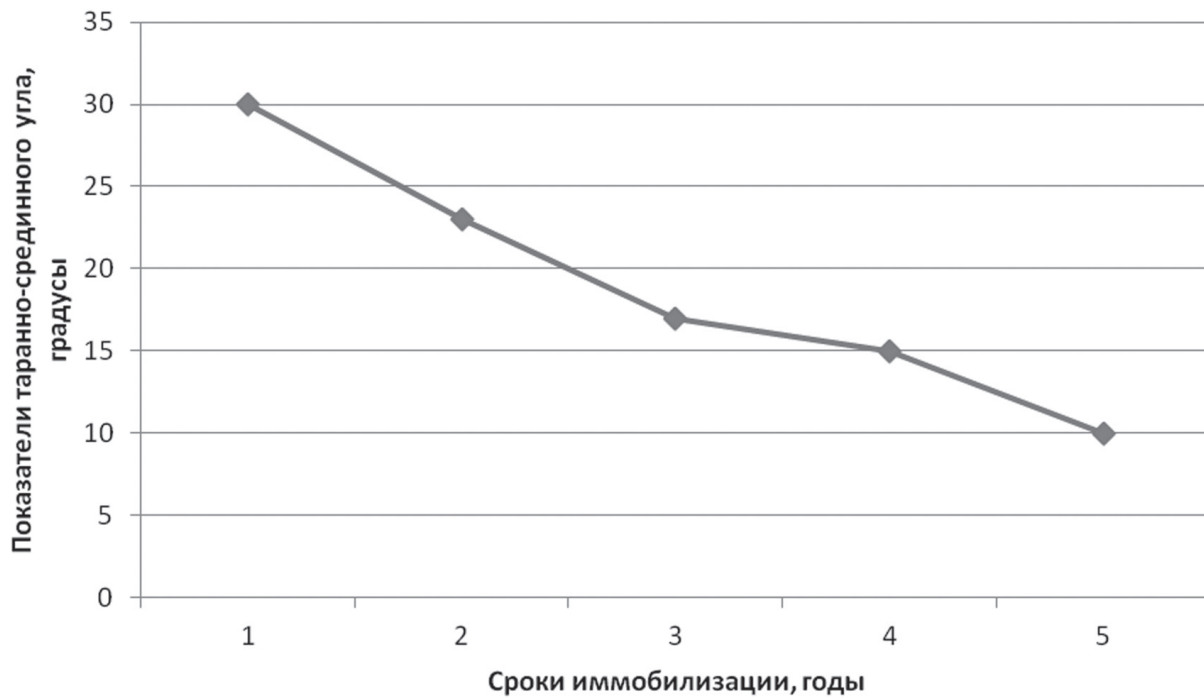


Рис. 2. Залежність таранно-середнього кута у дітей в віці до 10-ти років від термінів іммобілізації

ного апарата по подошвенной поверхності. Угол пяточной кістки в сагітальній площині у цієї групи хворих в залежності від віку коливався від 22° до 18° (рис. 1).

Таким образом, найближчі результати ортопедическої корекції еквіноплосковальгусної деформації показали відсутність ефекту від лікування у хворих з II–III ступенем деформації і з віку більш ніж 2,5 років. При I ступені деформації кратковременний ефект можливий у хворих в віці до 2,5 років.

При другому варіанті пронаційної установки стопи вирішальним фактором, обумовлюючим позитивний ефект лікування гіпсовими пов'язками, були мобільність стопи в суглобах, в більшій ступені в підтаранному і пяточно-кубовидному, і змінення форми кісток предплюсны в процесі формування і клінічного перебігу деформації. Аналіз спостережень показав, що при індексі мобільності 1,5 і більш складності в усунуванні пронаційної деформації не виникало. При індексі мобільності менше 1,4 вимагалося додатково проводити декілька етапів гіпсування. В той же час наявність анатомічних змін в кістках предплюсны навіть при індексі мобільності більш ніж 1,5 не дозволяло повністю усунути деформацію стопи, після чотирьох і більш етапів. Як правило, основним перешкодою було змінення форми ладьеобразної і кубовидної кісток в вигляді трикутника, зверненого основою медіально.

В цих випадках після усунування пронації стопи в голеностопному і підтаранному суглобах її фіксацію здійснювали знімними тудорами на протязі двох і більш років. У дітей від 4-х до 10-ти років поступово відновлювалися правильна форма кісток і значення таранно-середнього кута. Зменшувалися значення вальгусного відхилення пяточной кістки при навантаженні, залежного від стану зв'язочного апарату надтаранного і підтаранного суглобів (рис. 2).

Ісходя з аналізу лікування дітей з другим варіантом пронаційної деформації стопи, можна відзначити досить високу ймовірність її корекції у дітей до 10 років. Основними факторами, впливними на результат лікування, являлися мобільність стопи в суглобах предплюсны і ступень анатомічних змін кісток. Найбільш швидко усувалися такі елементи деформації, як вальгусне відхилення пяточной кістки і пронація стопи в голеностопному суглобі. В той же час відведення переднього відділу стопи і її пронація в підтаранному суглобі усувалися у дітей до 10-річного віку і за допомогою тривалої іммобілізації знімними тудорами, що забезпечувало відновлення правильної форми кісток предплюсны в процесі росту. При надмірній мобільності стопи, обумовленої слабкістю зв'язочного апарату, було можливим швидке досягнення корекції деформації при незміненій формі кісток предплюсны, но тре-

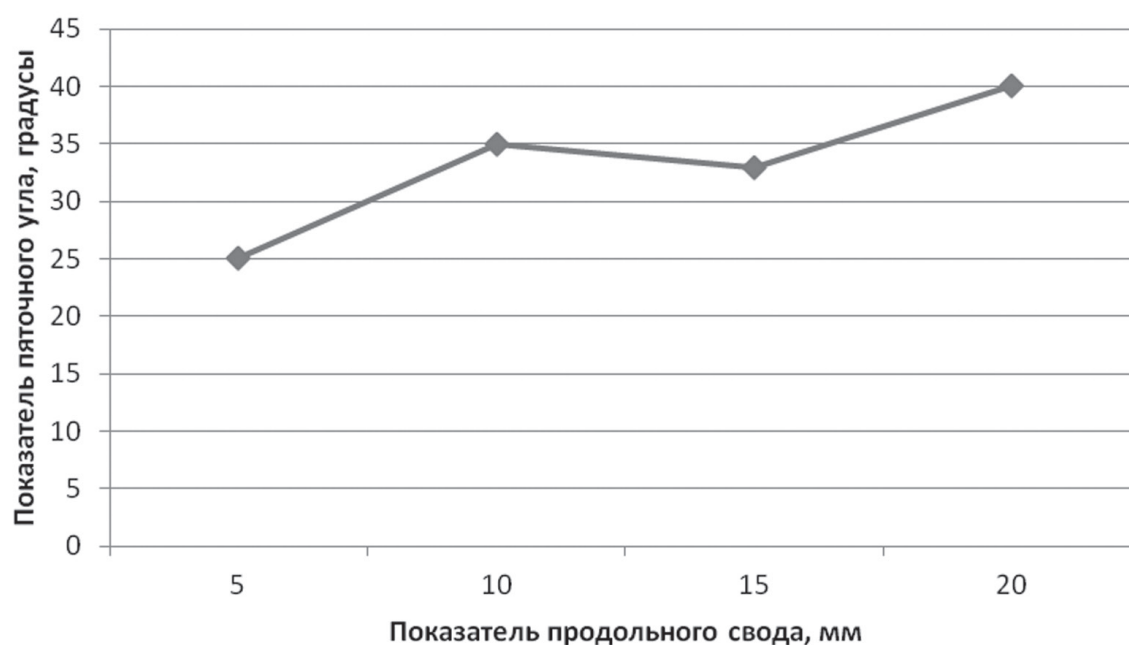


Рис. 3. Зависимость между пяточным углом в сагиттальной плоскости и сводом стопы при нарузке

бовалась довготривала фіксація стопи в правильному положенні до закінчення процесу росту хворого. Несоблюдення даного умови привело до рецидиву деформації. Особливістю гіпсування при третьому варіанті пронаційної деформації було поетапне усунення окремих її компонентів. Так, спочатку вироблялась корекція свода стопи за допомогою поступового зміщення п'яточної кістки в проксимальному напрямку. Одночасно стопі надавалось середнє положення шляхом усунення пронації в голеностопному і підтаранному сугавах. Наступними етапами коригувалось відведення переднього відділа стопи. Найбільш складним моментом являлась стабілізація стопи в середньому положенні в сагітальній площині через ретракції передньої більшої берцової м'язи і розгибачів пальців стопи. Враховуючи, що в цій групі перебували хворі в віці після 10-ти років, як правило, існували зміни форми кісток передплюснів в результаті їх неправильного росту. Найбільш виражені порушення відзначались в п'яточній і таранній, а також в ладьовидній і клиновидних кістках. У дітей з III ступенем деформації поперек стопи і відведення переднього відділа не вдавалось коригувати після другого і третього етапів гіпсування. Відзначалась пряма залежність між п'яточним кутом в сагітальній площині і збільшенням продольного свода стопи (рис. 3), що в поєднанні з нахилом п'яточної кістки в дистальному напрямку не дозволяло відновити в повному об'ємі форму стопи.

Аналіз найближчих і віддалених результатів корекції третього варіанта пронаційної деформації стопи показав ефективність методу при I ступені деформації. При II і III позитивні результати відзначені в терміни після початку лікування більш ніж 4–6 місяців. В більшій ступені піддавалось корекції відведення переднього відділа стопи і пронаційна установка в над- і підтаранному сугавах. У всіх хворих без тютюра відзначалась тенденція до установки стопи в положенні розгибання і зміщення заднього відділа п'яточної кістки в дистальному напрямку. Зменшення п'яточного кута в сагітальній площині на протязі понад двох років спостереження більш ніж на 7° – 10° не відзначено. Поєднання наведених ознак не дозволяло в повній мірі позитивно оцінити застосування даного методу у хворих з III варіантом деформації. Даний метод пропонується як підготовчий процес до оперативного лікування.

Таким чином, аналіз результатів ортопедическої корекції пронаційних деформацій стоп у дітей з церебральним паралічем показав, що при першому варіанті деформації етапне гіпсування ефективно тільки у хворих з I ступенем деформації і можливістю усунення нахилу п'яточної кістки в проксимальному напрямку. Як правило, цю групу хворих склали діти до 2,5 років. В більш старшому віці з деформаціями II і III ступені консервативне лікування гіпсовими пов'язками і ортезами ефекта не давало і служило стабілізуючим фактором до підготовки оперативного лікування. Особо слідует

Ортопедія

отметить негативное влияние на образование отрицательных значений продольного свода стопы при многократных попытках устранить деформацию гипсовыми повязками. Второй вариант деформации наиболее благоприятный для применения данного метода. Этапное гипсование при достаточной мобильности стопы давало возможность устранить практически все элементы деформации, стабилизировать стопу в правильном положении и предупредить в дальнейшем рецидивы.

Сложность в лечении данного варианта пронационной установки стопы представляли случаи с ригидностью в суставах и грубыми изменениями формы костей предплюсны. В этих случаях требовалось длительное ношение гипсовых повязок и наблюдение за изменениями в костях при фиксации стопы ортезами.

Третий вариант пронационной деформации стоп давал возможность устранить консервативно отдельные ее элементы, в частности отведение переднего отдела стопы и ее пронацию. Наклон пяточной кости в дистальном направлении, изменения угла пяточной кости в сагиттальной плоскости, увеличение таранно-срединного угла при измененной форме костей предплюсны не удается устранить в полном объеме даже при длительном лечении.

Выводы

1. При первом варианте пронационной деформации стопы наибольшую сложность представляет устранение эквинусной установки стопы в над- и подтаранном суставах и восстановление продольного свода стопы. Поэтому коррекция посредством наложения гипсовых повязок возможна при I степени деформации у детей до двух лет. Многократные безуспешные попытки устранения деформации негативно влияют на состояние связочного аппарата стопы и формирование продольного ее свода.

2. Плосковальгусная деформация стоп (второй вариант) подлежит ортопедической коррекции независимо от возраста и длительности течения деформации, при сохраненной эластичности связочного аппарата и отсутствии грубых анатомических изменений в костях предплюсны.

3. Коррекция гипсовыми повязками третьего варианта пронационной деформации стопы эффективна при I и II степени и отсутствии грубых изменений анатомической формы костей предплюсны. При III степени метод позволяет улучшить позицию пяточной и таранной костей и тем самым ограничить объем оперативного вмешательства.

Литература

1. Комплексне лікування плосковальгусних деформацій стоп у дітей з церебральним паралічем / Данилов О. А., Горелік В. В., Кисиленко А. С. [та ін.] // Ортопедія, травматологія і протезування. – 2005. – № 2. – С. 34–57.
2. Краснов А. С. Хирургическое лечение эквинусной деформации стоп у детей с детским церебральным параличом (Обзор) / А. С. Краснов // Саратовский науч.-мед. журн. – 2011. – Т. 7, № 3. – С. 699–703.
3. Рыжиков Д. В. Хирургическая коррекция эквиноплосковальгусной деформации стоп у детей с детским церебральным параличом: автореф. дис. / Д. В. Рыжиков. – Новосибирск, 2011.
4. Сычевский Л. З. Результаты хирургического лечения эквиноварусных деформаций стоп у больных детским церебральным параличом / Л. З. Сычевский, В. С. Аносов, А. Т. Мармаш // Журнал Гродненского государственного медицинского университета. – 2000. – № 2. – С. 213–217.
5. Dynamic spasticity of plantar flexor muscle in cerebral palsy gait / Krogt M. M., Doorenbosch J. J. [et. al.] // J. Rehabil. Medic. – Jul 2010. – Vol. 42 (2). – P. 656–663.
6. Kay R. M. Lower extremity surgery in children with cerebral palsy gait / R. M. Kay // Master techniques in orthopedic surgery in Pediatrics. – 2008. – P. 83–119.
7. Nowarcheck T. F. Trost examination of the child with cerebral palsy / T. F. Nowarcheck // Orthoped. Clin. Amer. – 2010. – Vol. 4. – P. 469.
8. The mechanism of formation and clinical course of pronation foot deformity in children with the cerebral palsy / Danylov O. A., Shulga O. V., Gorelik V. V., Abdalbari J. // Surgery of Ukraine. – 2016. – Vol. 4 (60). – P. 18–23.

Відомості про авторів

Данилов Олександр Андрійович – д.мед.н., проф., зав. каф. дитячої хірургії НМАПО імені П.Л. Шупика. Адреса: м. Київ, вул. Алішера Навої, 3; тел. (044) 514-42-84.

Абдалбари Джехад – каф. дитячої хірургії НМАПО імені П.Л. Шупика. Адреса: м. Київ, вул. Алішера Навої, 3; тел. (044) 514-42-84.

Горелік Валерія Володимирівна – к.мед.н., доц., каф. дитячої хірургії НМАПО імені П.Л. Шупика. Адреса: м. Київ, вул. Алішера Навої, 3; тел. (044) 514-42-84.

Стаття надійшла до редакції 14.01.2017 р.