

О.К. Слепов, О.П. Пономаренко, Г.В. Голопапа

Перший в Україні успішний досвід хірургічного лікування ентерогенної кісти межистіння, ускладненої компресією трахеї та асфіксією, у 3-денної новонародженої дитини

ДУ «Інститут педіатрії, акушерства і гінекології НАМН України», м. Київ

PAEDIATRIC SURGERY.2017.3(56):10-15; doi 10.15574/PS.2017.56.10

Ентерогенні кісти являють собою природжену ваду розвитку первинної кишки у вигляді об'ємного утворення округлої чи овальної форми, яке лежить паравертебрально, вздовж або позаду стравоходу, або кістозного подвоєння кишкової трубки, розташованого в середостінні та заочеревинно. У світовій літературі існують поодинокі публікації з проблеми виявлення і хірургічного лікування ентерогенних кіст межистіння у новонароджених дітей, причому вони стосуються пізнього неонатального періоду. В Україні подібні публікації взагалі відсутні. У статті наведено клінічний випадок першої в Україні успішної хірургічної корекції симптоматичної ентерогенної кісти межистіння у новонародженої дитини раннього неонатального періоду.

Кісту правої легені було діагностовано на пренатальному УЗД у терміні 38 тижнів гестації у відділенні медицини плода ДУ «Інститут педіатрії, акушерства та гінекології НАМН України». Дівчинка 3. народжена в акушерських клініках інституту в терміні гестації 40–41 тиждень у стані важкої асфіксії, з оцінкою за шкалою Апгар 5/4 бали. З другої доби життя на тлі консервативного лікування загальний стан дитини погіршився за рахунок наростання компресії трахеї, стравоходу, правих головного бронха та легені, неможливості адекватного самостійного дихання, навіть через інтубаційну трубку. На третю добу життя проведено екстрену операцію: правобічну торакотомію, видалення кістозного утворення межистіння, з декомпресією дихальних шляхів та стравоходу.

Наведений клінічний випадок є прикладом вірно обраної тактики для ведення таких складних пацієнтів, що дало змогу врятувати життя дитині та отримати надалі хороші функціональні результати.

Ключові слова: кіста середостіння, ускладнена ентерогенна кіста, новонароджені діти, хірургічне лікування.

The first successful experience in Ukraine of surgical treatment of a 3-day-old neonate with mediastinal enterogenous cysts, complicated by tracheal compression and asphyxia

O. Slepov, O. Ponomarenko, G. Golopapa

SI «Institute of Pediatrics, Obstetrics and Gynecology of NAMS Ukraine», Kyiv

Enterogenous cysts are a congenital malformation of the primary intestine development, in the form of round or oval bulk formation, which lies paravertebral, along or behind the esophagus, or cystic doubling of the intestinal tube located in the mediastinum and retroperitoneum. In the world literature, there are isolated publications of the detecting and surgical treatment of enterogenous cysts of mediastinum in newborn babies. Moreover, they are related to the late neonatal period. In Ukraine, there are no such publications at all. We present a clinical case of the first successful surgical correction of symptomatic enterogenous cyst in a neonate in the early neonatal period.

Cyst of the right lung was diagnosed with prenatal ultrasound at 38 weeks of gestation period in the fetal medicine department of SI «Institute of Pediatrics, Obstetrics and Gynecology of NAMS Ukraine». The female patient was born in Obstetric Clinics of the Institute, from mother with premature removal of amniotic fluid, slight polyhydramnios, pathological birth, 40-41 weeks of gestational age at delivery, in severe asphyxia, with Apgar score of 5 points at the first minute and 4 points at the fifth minute of life. From the 2nd day of life, despite of the conservative treatment, the child's general condition worsened due to the increased compression of the trachea, esophagus, right bronchus and lung, the inability of adequate independent breathing, even through the intubation tube. On the 3rd day of life an emergency operation was performed: right-sided thoracotomy, removal of cystic formation of mediastinum with decompression of the airways and esophagus (surgeon Prof. Slepov O.).

The presented rare case of the large complicated symptomatic enterogenous cyst in a newborn child and its successful early emergency surgical treatment are an example of a well-chosen tactic for the management of such complicated patients that can save life and, in the future, receive good functional results.

Key words: mediastinal cyst, complicated enterogenous cyst, newborns, surgical treatment.

Первый в Украине успешный опыт хирургического лечения энтерогенной кисты средостения, осложненной компрессией трахеи и асфиксией, у 3-дневного новорожденного ребенка**А.К. Слепов, А.П. Пономаренко, Г.В. Голопапа**

ГУ «Институт педиатрии, акушерства и гинекологии НАМН Украины», г. Киев

Энтерогенные кисты представляют собой врожденный порок развития первичной кишки в виде объемного образования округлой или овальной формы, которое лежит паравертебрально, вдоль или позади пищевода, или кистозного удвоения кишечной трубки, расположенного в средостении и забрюшинно. В мировой литературе имеют место единичные публикации о выявлении и хирургическом лечении энтерогенных кист средостения у новорожденных детей, причем они касаются позднего неонатального периода. В Украине подобные публикации вообще отсутствуют. В статье представлен клинический случай первой в Украине успешной хирургической коррекции симптоматической энтерогенной кисты средостения у новорожденного ребенка раннего неонатального периода.

Киста правого легкого была диагностирована на пренатальном УЗИ в сроке 38 недель гестации в отделении медицины плода ГУ «Институт педиатрии, акушерства и гинекологии НАМН Украины». Девочка З. родилась в акушерских клиниках института в сроке гестации 40–41 неделя в состоянии тяжелой асфиксии, с оценкой по шкале Апгар 5/4 балла. Со вторых суток жизни, на фоне консервативного лечения, общее состояние ребенка ухудшилось за счет нарастания компрессии трахеи, пищевода, правых главного бронха и легкого, невозможности адекватного самостоятельного дыхания, даже через интубационную трубку. На третьи сутки жизни проведена экстренная операция: правосторонняя торакотомия, удаление кистозного образования средостения, с декомпрессией дыхательных путей и пищевода.

Представленный клинический случай является примером верно выбранной тактики для ведения таких сложных пациентов, что позволило спасти жизнь малышу и получить в дальнейшем хорошие функциональные результаты.

Ключевые слова: киста средостения, осложненная энтерогенная киста, новорожденные дети, хирургическое лечение.

Вступ

Природжені кістозні ураження органів грудної порожнини охоплюють широкий спектр рідкісних вад розвитку легенів, включаючи природжену кістоаденоматозну мальформацію (ССАМс чи СРАМ), лобарну емфізему, бронхолегеневу секвестрацію, а також бронхогенні та ентерогенні кісти середостіння – похідні первинної кишки [6,16]. Кісти легень – це округлі утворення, заповнені повітрям або рідиною, діаметром більше 1 см [8]. При цьому стінки кісти (капсула) добре виражені, їх товщина становить до 2–4 мм [7,10]. Природжені кісти межистінняє рідкісною вадою, яка зустрічається з частотою 7–25% від усіх захворювань межистіння[7]. Більшість з них становлять бронхогенні кісти – 50–60%, а ентерогенні – 7–15% випадків [4]. Ентерогенні кісти являють собою природжену вад розвитку первинної кишки у вигляді об'ємного утворення округлої чи овальної форми, яке лежить паравертебрально, вздовж або позаду стравоходу, або кистозного подвоєння кишкової трубки, розташованого в середостінні та заочеревинно. При сполученні ентерогенної кісти з хребтом (нервовою трубкою) утворюються нейроентеральні кісти [13]. Ці вади часто виявляються випадково, при рентгівівському дослідженні органів грудної порожнини, у дітей старших вікових груп і, навіть, у зрілому віці. Це пояснюється тим, що в більшості випадків ентерогенні кісти межистіннямають безсимптомний перебіг, через невеликі розміри цих утворень, їх повільний ріст і рідкісне виникнення компресійних симптомів. У світовій літературі мають місце поодинокі публікації виявлення і хірургічного лікування ентерогенних кіст межистінняу новонароджених дітей. Причому вони стосуються новонароджених пізнього неонатального періоду [13]. В Україні подібні публікації взагалі відсутні.

Наводимо **клінічний випадок** першої в Україні успішної хірургічної корекції симптоматичної ентерогенної кісти межистінняу новонародженої дитини раннього неонатального періоду. Природжену вад розвитку – бронхогенну кісту правої легені – було діагностовано на пренатальному УЗД, у терміні 38 тижнів гестації, у відділенні медицини плода ДУ «Інститут педиатрії, акушерства та гінекології НАМН України». У ділянці верхівки правої легені, поруч з хребтом, візуалізується ехо-негативне утворення розмірами 24×26×38 мм, яке сягає, при поздовжньому скануванні, до 8 ребра. Кількість навколоплідних вод нормальна (амніотичний індекс (АІ) – 138). Маса плода – 3337 г (±200 г). **Діагноз:** «ІІ вагітність, 38 тижнів, ПВР – «бронхогенна» кіста правої легені». Рекомендовано консультацію дитячого хірурга відразу після народження.

Дівчинка З. народжена 18.10.2010 р. в акушерських клініках інституту від ІІ вагітності, ІІ пологів від матері з передчасним відходженням навколоплідних вод, помірним багатоводдям. Патологічні пологи у терміні гестації 40–41 тиждень, стан важкої асфіксії, маса 2890 г, довжина 49 см, окружність голови 34 см, грудної клітки – 33 см, оцінка за шкалою Апгар 5/4 балів. У пологовій залі, в присутності дитячого реаніматолога та дитячого хірурга, відразу було проведено інтубацію трахеї, постановку назогастрального зонда та периферичного венозного катетера. Враховуючи дані пренатальної діагностики та клінічних проявів, дитину з діагнозом «Природжена вада розвитку – бронхогенна кіста правої легені, ДН ІІІ ст, асфіксія тяжкого ступеня, ЗВУР І ст.» було переведено в хірургічне відділення, в умови відділення реанімації та інтенсивної терапії.

Протягом перших діб життя дитина дихала самостійно через інтубаційну трубку. Проведено дообсте-

Клінічний випадок

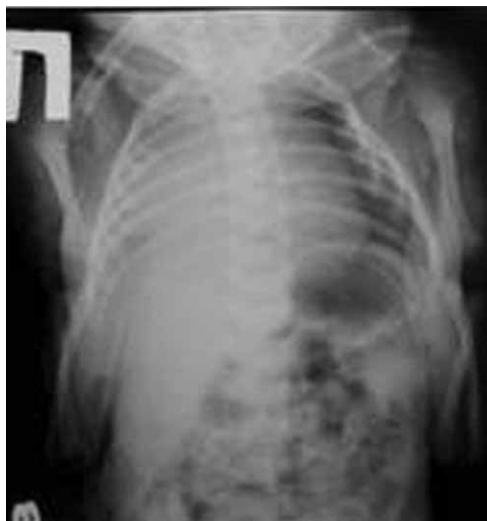
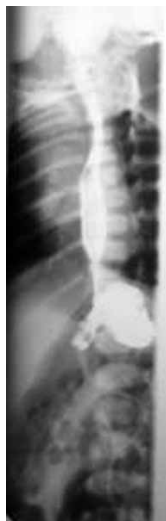
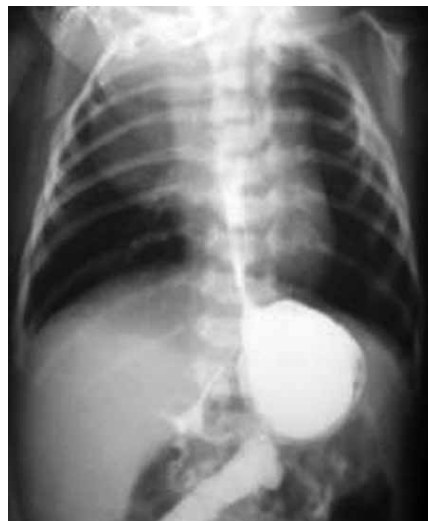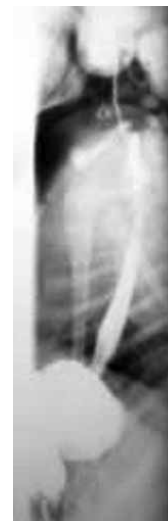Рис. 1. Оглядова рентгенографія органів грудної клітки дитини 3., перша доба життя



а



б



в

Рис. 2. Езофагографія: а, б – пряма, в – бокова проекція

ження: оглядову рентгенографію органів грудної клітки (рис. 1), езофагографію у прямій та боковій проекціях (рис. 2), комп'ютерну томографію органів грудної клітки, з внутрішньовенним введенням контрастної речовини («Візіпак 320», об'ємом 10 мл). За даними комп'ютерної томографії органів грудної клітки встановлено наявність утворення задньо-верхнього середостіння, з розповсюдженням у правий геміторахс, компресійний ателектаз верхньої частки правої легені, гіповентиляції обох легень, аномалію розвитку хребта (рахішизис верхньогрудного відділу) (рис. 3, 4).

Також проведено УЗД органів черевної порожнини, нейросонографію (ознаки набряку паренхіми головного мозку, внутрішньошлуночковий крововилив I ст.), загальноклінічні лабораторні дослідження, а також цілодобовий моніторинг газів крові, сатурації крові, частоту серцевих скорочень, артеріального тиску, діурезу тощо.

Дослідження виконані відповідно до принципів Гельсінської Декларації. Протокол дослідження ухвалений Локальним етичним комітетом (ЛЕК) Інституту. На проведення досліджень було отримано поінформовану згоду батьків дитини.

З другої доби життя, на тлі консервативного лікування, загальний стан дитини погіршився за рахунок наростання компресійного синдрому органів грудної клітки: трахеї, стравоходу, правих головного бронха та легені, неможливості адекватного самостійного дихання, навіть через інтубаційну трубку. У зв'язку з цим дитину переведено на штучну вентиляцію легень.

При механічній вентиляції легень відмічалось ослаблення дихальних шумів справа. При цьому сатурація крові коливалась у межах 86–96%. Враховуючи наростання внутрішньогрудного напруження та по-

силення дихальної недостатності на тлі інтенсивного консервативного лікування прийнято рішення про необхідність проведення невідкладного хірургічного втручання, за життєвими показаннями. На третю добу життя проведено екстрену операцію: правобічну торакотомію, видалення кістозного утворення середостіння, з декомпресією дихальних шляхів та стравоходу (хірург – проф. О.К. Слепов).

Особливості операції. Під ендотрахеальним наркозом проведено правобічну широку бокову торакотомію у IV міжребер'ї. При ревізії плевральної порожнини виявлено округлої форми кістозне утворення, яке локалізувалось у задньо-верхньому відділі середостіння, мало розміри 6×3×3 см, займало простір від купола плеври до середньої третини правої плевральної порожнини (рис. 5). Основою кіста відходила від хребта (Th III-IV), без проникнення в міжхребцевий простір та спинномозковий канал, мала вміст в об'ємі 20 мл прозорої світло-жовтої густої рідини. Кістозне утворення інтимно прилягає до стравоходу, трахеї, правого головного бронха і легені, викликаючи їх компресію.

Кісту, без розтину її просвіту, етапно, атравматично відокремлено від правої легені, головного бронха, трахеї, стравоходу, хребта і видалено (рис. 6). Отримано повну декомпресію органів межистіннята правої легені, з одночасним зростанням сатурації периферичної крові до 96%. Праву плевральну порожнину дреновано в VI міжребер'ї. Крововтрата під час операції майже відсутня.

Післяопераційний перебіг без ускладнень. На другу добу післяопераційного періоду розпочато дробне ентеральне харчування, а на третю проведено екстубацію трахеї та видалення плеврального дренажу.

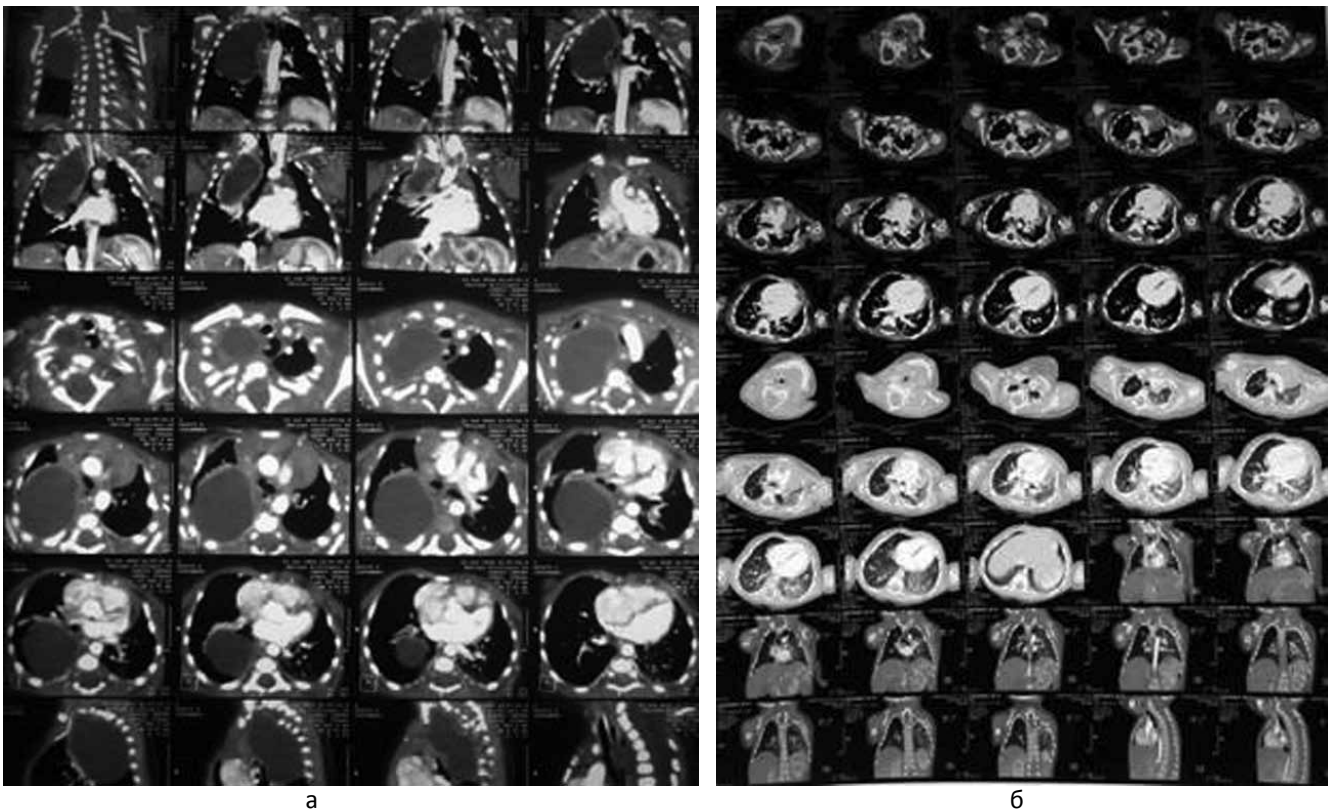


Рис. 3. (а, б) Комп'ютерна томографія органів грудної клітки, з внутрішньовенним контрастуванням, дитини 3., друга доба життя

На 18 добу після операції дитина виписана з хірургічного відділення та скерована на II етап виходжування у соматичне відділення. За даними гістологічного дослідження, видалена кіста мала ентодермальне походження.

Дитина спостерігається в хірургічному відділенні ДУ «ІПАГ НАМН України», росте та розвивається відповідно віку. Ефект від операції добрий (рис. 7).

Дискусія

Примітивна верхня кишка формує глотку і нижні дихальні шляхи, а також верхні відділи шлунково-кишкового тракту. Найбільш поширеними кістами верхньої кишки є бронхогенні кісти, що являють собою порушення брунькування хребтової примітивної верхньої кишки, тоді як подвоєння стравоходу представлено порушенням брунькування дорзальної примітивної верхньої кишки, що вказує на їх спільне походження від примітивної верхньої кишки і спільних ембріологічних зачатків [11].

Порушення брунькування первинної кишки, при диференціації кишечника, призводить до утворення ентеральних кіст. Задня стінка дорзальної частини первинної кишки спочатку злита з хордою зачатком та відокремлюється пізніше [2]. Порушення відділення хорди від дорзальної частини первинної кишки або аномальна герніація ендодерми, через розкол

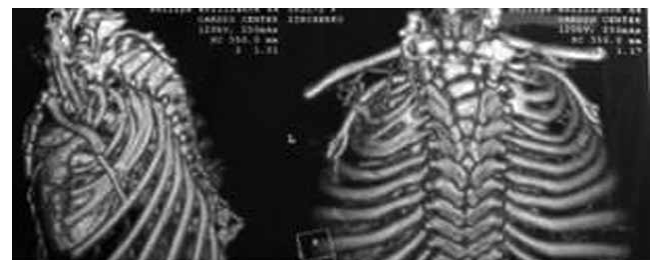

Рис. 4. Комп'ютерна томографія в режимі 3D-реконструкції скелетного апарату грудної клітки дитини 3., друга доба життя

хорди, може призвести до утворення нейроентеральних кіст [9]. Хоча такі кісти і названі оригінально, проте ембріопатологічно залишаються ентеральними кістами, з асоційованими особливостями або аномаліями хребта і вадами розвитку спинного мозку, чи, принаймні, інтимно прикріплені до хребців. Ці супутні аномалії присутні приблизно в 40–70% випадків [5]. Ентеральні кісти можуть бути вистелені як одним видом епітелію – миготливим стовпчастим, плоским, шлунковим або кишковим, так і різними комбінаціями, у випадку, коли ембріологічно суміжний епітелій присутній як основа кісти. Тип епітелію, присутнього в кісті, залежить від місця походження кісти на первинній кишці. Крім епітеліального шару, в стінці ентеральної кісти завжди наявні два виразні шари гладких м'язів. Розвиток ентеральної кісти за-

Клінічний випадок

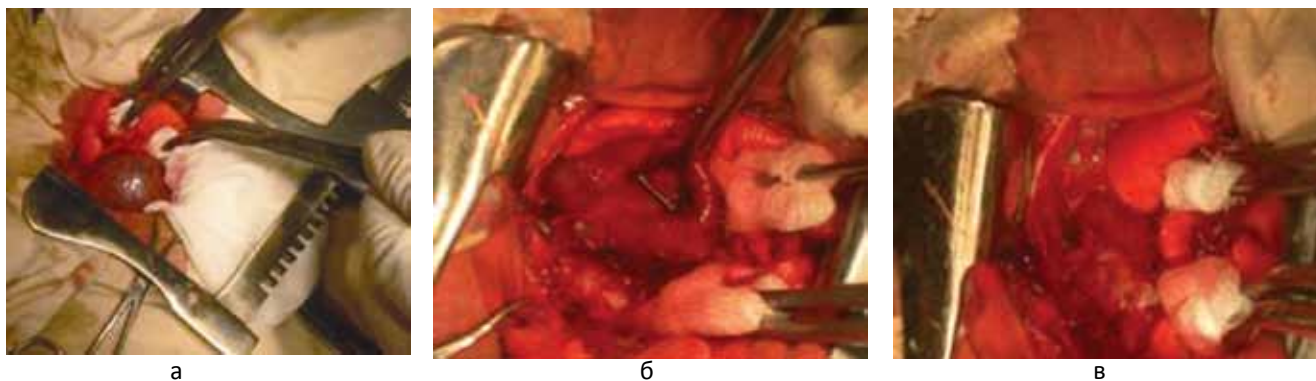


Рис. 5 (а, б, в). Інтраопераційні етапи видалення ускладненої ентогенної кісти межистіння

лежить від того, чи бере участь у формуванні стінки кісти стравохід, шлунок, дванадцятипала кишка, підшлункова залоза, печінка, жовчний міхур (органи безпосередньої близькості), чи утворення відокремлене. Ізольована ентогенна кіста може розташовуватись у різних ділянках тіла. Проте здебільшого вони розташовані у правому задньому середостінні, тому наявність у правому задньому середостінні одностороннього кістозного утворення, разом з аномалією хребта, вказує на діагноз ентогенної кісти, якщо не доведено інше [3].

Подвоєння шлунково-кишкового тракту можуть розташовуватись від ротової порожнини до ануса. У наведеному огляді літератури із 495 подвоєнь 50% були в середній, 36% – у верхній і 12% – у нижній первинній кишці. Подвоєння стравоходу зустрічаються в 19%, а серед подвоєння середньої кишки найбільш частим варіантом є подвоєння клубової кишки – 35% [12].

Попри те, що, за даними більшості дослідників, бронхогенні кісти межистіння зустрічаються частіше, у літературі є поодинокі дані про вищу частоту розповсюдження саме ентогенних кіст (70%) порівняно з бронхогенними (15%) [14].

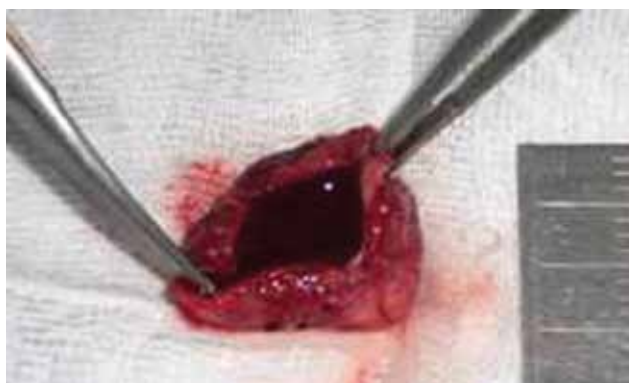

Рис. 6. Макропрепарат видаленої товстостінної ентогенної кісти. Товщина стінки сягала 2–3 мм

Ентогенні кісти, як правило, відділені від стравоходу і лежать у задньому середостінні. Ці кісти класифікують як подвоєння стравоходу через їх розташування. Вони, зазвичай, розвиваються у правому задньому середостінні, в ретрокардіальному положенні, і часто виступають в праву половину грудної клітки [15].

Клінічні прояви можуть включати респіраторний дистрес, через об'ємний процес, як у нашого пацієнта, у якого виникли клінічні прояви відразу після народження. Такі ранні і виразні клінічні ознаки не

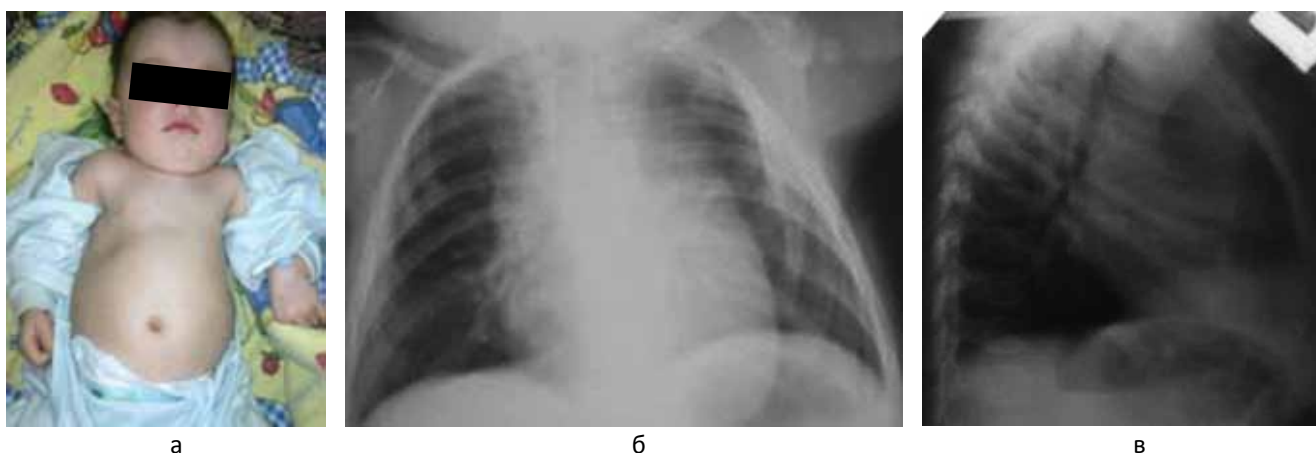


Рис. 7. Контрольний огляд дівчинки 3. у віці шести місяців: а – загальний вигляд дівчинки; б і в – оглядові рентгенограми органів грудної клітки у прямій (б) та боковій (в) проекціях

властиві перебігу ентерогенних чи бронхогенних кіст межистіння.

У літературі зустрічаються поодинокі статті, присвячені ентерогенним кістам межистіння у новонароджених. Причому в цих статтях описані випадки хірургічного лікування дітей у пізньому неонатальному періоді або в більш старшому віці. В українських джерелах взагалі відсутні описи лікування таких вад у новонароджених дітей [1]. На нашу думку, це обумовлено недосконалою пренатальною діагностикою, що призводить до діагностичних помилок у ранньому неонатальному періоді і, нерідко, фатальних наслідків. Оптимальним алгоритмом діагностики і лікування таких пацієнтів на сучасному етапі є рання пренатальна діагностика, родорозрішення в перинатальному центрі, з невідкладною високоспеціалізованою хірургічною допомогою новонародженій дитині, що дає можливість врятувати їй життя [13]. Наведене перше таке клінічне спостереження в Україні є унікальним не тільки в нашій країні, але й у світі. Воно становить інтерес як для науковців, так і для практичних лікарів: спеціалістів пренатальної УЗД, акушерів-гінекологів, неонатологів, дитячих хірургів, реаніматологів та інших.

Висновки

Ентерогенні кісти межистіння дітей є рідкісною вадою розвитку, особливо в неонатальному періоді. Залежно від розмірів, локалізації та взаємозв'язку з оточуючими органами, дані утворення вони можуть мати різноманітний клінічний перебіг. Дотепер залишаються дискусійними питання щодо термінів та способів лікування у разі безсимптомного перебігу кіст межистіння. При симптоматичних кістозних утвореннях єдиним ефективним методом лікування є хірургічний. Наведений рідкісний випадок ускладненої симптоматичної ентерогенної кісти межистіння великих розмірів у новонародженої дитини та успішне екстрене раннє хірургічне лікуван-

ня є прикладом вірно обраної тактики для ведення таких складних пацієнтів, що дало змогу врятувати життя малюка та отримати надалі хороші функціональні результати.

Література

1. Слепов О.К. Хірургічне лікування внутрішньогрудних компресій дихальних шляхів у дітей: дис. д-ра мед. наук / О.К. Слепов. – Київ, 2004. – 345 с.
2. Beardmore H.E. Vertebral anomalies and alimentary duplications: Clinical and embryological aspects / H.E. Beardmore, F.W. Wigglesworth // *Pediatr. Clin. North. Am.* – 1958. – P.457–474.
3. Besznyak S.B. Mediastinal tumors and pseudotumors. Diagnosis, pathology and surgical treatment / S.B. Besznyak, K. Lapis. – New York: Karger-Budapest, 1984.
4. Bronchogenic cysts of the lung. Report of 29 cases / A. Kosar, Ç. Tezel, A. Orki, [et al.] // *Heart Lung Circ.* – 2009. – Vol.18. – P. 214–218.
5. Carachi R. Foregut duplications / R. Carachi, A. Azmy // *Pediatr. Surg. Int.* – 2002. – Vol.18. – P.371–374.
6. Congenital and developmental diseases / J. Stocker, D.H. Dail, J.F. Tomashefski [et al.] // *Dail and Hammar's Pulmonary Pathology.* – 3rd ed. – New York: Springer-Verlag, 2008. – P.132–135.
7. Cystic and cavitory lung diseases: Focal and diffuse / J.H. Ryu, S.J. Swensen // *Mayo Clin Proc.* – 2003. – Vol.78. – P.744–752.
8. Cystic and Cavitory Lung Lesions in Children: Radiologic Findings with Pathologic Correlation / K. Odev, İ. Guler, T. Altinok, [et al.] // *J. Clin. Imaging. Sci.* – 2013. – Vol.3. – P.60.
9. Experimental study of the embryogenesis of gastrointestinal duplication and enteric cyst / T. Emura, K. Hashizume, M. Asashima // *Pediatr. Surg. Int.* – 2003. – Vol.19. – P.147–151.
10. Godwin J.D. Multiple, thin-walled cystic lesions of the lung / J.D. Godwin // *AJR. Am. J. Roentgenol.* – 1980. – Vol.135. – P.593–604.
11. Horowitz J.R. Bronchogenic and oesophageal duplication cyst in a single mediastinal mass in a child / J.R. Horowitz, K.P. Lally // *Pediatr. Pathol. Lab. Med.* – 1996. – Vol.16. – P.113–118.
12. Management of alimentary tract duplication in children / M.D. Stringer, L. Spitz, R. Abel, [et al.] // *Br. J. Surg.* – 1995. – Vol.82. – P.74–78.
13. Mediastinal Enteric Cyst in a Neonate / Vikram Singhal, Rathika D. Shenoy [et al.] // *J. Clin. Neonatol.* – 2012. – Vol.1(3). – P.149–151.
14. Mediastinal enterogenous cyst in a child with ALL – case report / K. Pawelec, K. Grzeszkiewicz, P. Bombiński [et al.] // *Borgis – Postępy Nauk Medycznych.* – 2016. – Vol.8. – P.588–590.
15. Posterior mediastinal gastoenteric cyst in neonate / M.U. Khan, K.M. Saïdy, M. Ousulimane [et al.] // *Saudi. Med. J.* – 2004. – Vol.25. – P.955–957.
16. Shanti C.M. Cystic lung disease / C.M. Shanti, M.D. Klein // *Semin Pediatr Surg.* – 2008. – Vol.17(1). – P.2–8.

Відомості про авторів:

Слепов Олексій Костянтинович – д.мед.н., проф., засл. лікар України, керівник відділення хірургічної корекції природжених вад розвитку у дітей ДУ «ІПАГ НАМН України». Адреса: м. Київ, вул. Платона Майбороди, 8.

Пономаренко Олексій Петрович – к.мед.н., н.с. відділення хірургічної корекції природжених вад розвитку у дітей, завідувач відділення торако-абдоминальної хірургії, ДУ «ІПАГ НАМН України». Адреса: м. Київ, вул. Платона Майбороди, 8.

Голопана Григорій Віталійович – лікар-анестезіолог дитячий відділення хірургічної корекції природжених вад розвитку у дітей ДУ «ІПАГ НАМН України». Адреса: м. Київ, вул. Платона Майбороди, 8.

Стаття надійшла до редакції 14.04.2017 р.