

УДК 611.749:616.353.14-089-053

В.С. Коноплицький, В.В. Погорілий, О.Г. Якименко, О.О. Лукіянець, Р.В. Шавлюк

Вплив стану відхідниково-куприкової зв'язки на функцію сфінктерного апарату відхідника

Вінницький національний медичний університет імені М.І. Пирогова, Україна

PAEDIATRIC SURGERY.2017.3(56):103-108; doi 10.15574/PS.2017.56.103

Відхідниково-куприкова зв'язка (ВКЗ) визначає просторову конфігурацію аноректума, за рахунок тракційно-контратракційного механізму анальної континенції, тобто стиснення та зсування прямої кишки, який реалізується зміщенням її відносно точок фіксації до кістково-зв'язкового апарату малого таза, а тому будь-яке втручання, яке супроводжується видаленням навіть малого компонента даного комплексу, беззаперечно призводить до порушення функції континенції після операції.

Мета: визначення функціональних порушень сфінктерного апарату відхідника при руйнуванні ВКЗ та при її пластиці.

Пацієнти і методи. Здійснено ретроспективний аналіз результатів лікування 15 пацієнтів клініки, яким проведена кокцигектомія з відсіченням ВКЗ, та аналіз лікування 13 пацієнтів, яким була проведена пластика ВКЗ. На основі створення просторової математичної моделі функції ВКЗ з'ясовано, що при її руйнації зменшення величини аноректального кута досягає $+63^\circ$, яке спричиняє порушення функції дистальних відділів товстої кишки.

Результати. Доведено, що важливою складовою профілактики порушень акту дефекації в даній групі пацієнтів повинна бути інтраопераційна ліквідація прямокишково-куприкової порожнини з пластиком ВКЗ для відновлення цілісності м'язово-зв'язкового апарату шляхом імітації його анатомічної фіксації.

Висновки. Відновлення шляхом імітації анатомічної фіксації з'єднання ВКЗ після її інтраопераційної руйнації дозволяє створити умови для її фізіологічного функціонування, що в свою чергу сприяє профілактиці порушень акту дефекації.

Ключові слова: відхідниково-куприкова зв'язка, кокцигектомія, пряма кишка, аноректальний кут.

Influence of the anococcygeal ligament status on function of an anal sphincter apparatus

V.S. Konoplitsky, V.V. Pogorely, A. G. Yakymenko, O.A. Lukiyanets, R.V. Shavluk*National Pirogov Memorial Medical University, Vinnytsia, Ukraine*

Anococcygeal ligament (ACL) determines the spatial anorectal configuration due to traction and counter-traction mechanism of anal continence, and namely due to compression and displacement of the rectum characterized by its displacement with respect to points of fixation to osteoligamentous apparatus of the small pelvis, and that is why any surgical intervention, which includes removing even a small component of this complex, inevitably leads to functional disturbance of continence after the intervention.

Objective: to determine functional disorders of anal sphincter apparatus in case of ACL damage or its plastic surgery.

Material and methods. We have conducted a retrospective study of the treatment outcomes in patients who were treated in the clinic, 15 of them underwent coccygectomy with ACL resection, and 13 patients had ACL plasty. By creating a spatial mathematical model of ACL function it was established that in case of its damage the anorectal angle can be decreased up to $+63^\circ$, which leads to functional disorders of distal segments of large intestine.

Results. The conducted studies confirmed that the main component of preventing defecation disorders in this group of patients must be the intraoperative removal of rectococcygeal cavity with ACL plastic surgery in order to repair the continuity of musculoligamentous apparatus by imitating its anatomical fixation.

Conclusions. Repair by imitating anatomical fixation of anococcygeal ligament junction after intraoperative damage allows creating conditions for its physiological functioning, which, in its turn, helps to prevent defecation disorders.

Key words: anococcygeal ligament, coccygectomy, rectum, anorectal angle.

Влияние состояния ано-копчиковой связки на функцию анального сфинктерного аппарата

В.С. Коноплицький, В.В. Погорельий, А.Г. Якименко, О.А. Лукіянець, Р.В. Шавлюк*Вінницький національний медичний університет імені Н.І. Пирогова, Україна*

Ано-копчиковая связка (АКС) определяет пространственную конфигурацию аноректума за счет тракционно-контракторного механизма анальной континенции, то есть сдавления и смещения прямой кишки, который реализуется смещением ее относительно точек фиксации к костно-связочному

Колопроктологія

аппарату малого таза, а потому любое вмешательство, которое сопровождается удалением даже малого компонента данного комплекса, без сомнения, приводит к нарушениям функции континенции после операции.

Цель: определение функциональных нарушений анального сфинктерного аппарата при нарушении целостности АКС и после ее пластики.

Пациенты и методы. Проведен ретроспективный анализ результатов лечения 15 пациентов клиники, которым проведена кокцигэктомия с отсечением АКС, и анализ лечения 13 пациентов, которым была проведена пластика АКС. На основе создания пространственной математической модели функции АКС определено, что при ее разрушении уменьшение величины ано-копчикового угла может достигать $+63^\circ$, что способствует нарушению функций дистальных отделов толстой кишки.

Результаты. Доказано, что важной составляющей профилактики нарушений акта дефекации в данной группе пациентов должна быть интраоперационная ликвидация прямокишечно-копчиковой полости з пластикой АКС для восстановления целостности мышечно-связочного аппарата путем имитации его анатомической целостности.

Выводы. Восстановление путем имитации анатомической фиксации соединения АКС после ее интраоперационного разрушения позволяет создать условия ее физиологического функционирования, что в свою очередь способствует профилактике нарушений акта дефекации.

Ключевые слова: ано-копчиковая связка, кокцигэктомия, прямая кишка, аноректальный угол.

Вступ

Травма куприка та пошкодження відхідниково-куприкової зв'язки (ВКЗ) у дітей зустрічається значно частіше, ніж діагностується [3]. Провідними клінічними симптомами при цьому є стійкий больовий синдром, а також порушення акту дефекації, які пояснюються тим, що до куприка прикріплюються м'язи та зв'язки, які беруть участь у функціонуванні дистальних відділів товстої кишки [8]. М'язи діафрагми таза формують м'яз-підіймач відхідника, а ВКЗ влітається у волокна сфинктера прямої кишки (ПК) [1,7]. Відхідниково-куприкова зв'язка визначає просторову конфігурацію аноректума, за рахунок тракційно-контратракційного механізму анальної континенції, тобто стиснення та зсування ПК, який реалізується зміщенням її відносно точок фіксації до кістково-зв'язкового апарату малого таза, а тому будь-яке втручання, яке супроводжується видаленням навіть малого компоненту даного комплексу, беззаперечно призводить до порушення функції континенції після операції [2]. За неефективності консервативного лікування проводять видалення куприка, на місці якого утворюється залишкова порожнина – промежино-куприкова ямка, яка може служити місцем утворення запальних вогнищ. Крім того, після кокцигектомії, яка може виконуватись при широкому спектрі хірургічної, ортопедичної та онкологічної патології, ВКЗ залишається без точки фіксації – останнього куприкового хребця, що призводить до патологічних змін анатомічних та функціональних чинників, які забезпечують акт випорожнення ПК [4]. Тому актуальним є відновлення ВКЗ шляхом імітації її анатомічної фіксації.

Мета роботи – визначити функціональні порушення сфинктерного апарату відхідника при руйнуванні відхідниково-куприкової зв'язки та при її пластиці.

Матеріали і методи дослідження

Ретроспективному аналізу підлягали 50 медичних карт стаціонарно хворого (МКСХ), які проходили обстеження та лікування в клініці дитячої хірургії ВНМУ ім. М.І. Пирогова у період з 2008 р. по 2016 р. Усім хворим проведено зовнішній огляд, пальпацію крижово-

куприкової ділянки, пальцеве дослідження ПК, ректороманоскопію, аноректальну манометрію (визначення величин базального тиску внутрішнього сфинктера відхідника (ВСВ), ректо-анального рефлексу та порогову ректальної чутливості), проведені консультації невролога, гінеколога та уролога, рентгенологічне дослідження куприка в боковій проекції із зігнутими та приведеними до передньої черевної стінки ногами, за необхідності СКТ. При дослідженні величин показників аноректальної манометрії у якості контрольної групи були обрані 30 пацієнтів обох статей, віком від 12 до 14 років, у яких в анамнезі були відсутні травми ано-куприкової ділянки та порушення акту дефекації.

Дослідження виконані відповідно до принципів Гельсінської Декларації. Протокол дослідження ухвалений Локальним етичним комітетом (ЛЕК) установи. На проведення досліджень було отримано поінформовану згоду батьків дітей (або їхніх опікунів).

Результати дослідження та їх обговорення

Серед пацієнтів переважали дівчата – 46 (92,0%), що пояснюється нами анатомо-фізіологічними особливостями, особливо будови таза з виразним відхиленням назад крижової кістки з куприком та більш поверхневим їх розташуванням, ніж у чоловіків, а також невмінням падати. Середній вік пацієнтів – $14,0 \pm 1,0$ року. При рентгенологічному дослідженні дистальних відділів хребта ануляція куприка у хворих була меншою від норми і становила $116,1 \pm 3,1^\circ$ проти $150,6 \pm 3,7^\circ$ у нормі, що в свою чергу свідчило про ослаблення пружності ВКЗ та, як наслідок, зміну аноректального кута (АРК).

Провідними скаргами у хворих була кокцигодія, яка посилювалась у сидячому положенні, у 20 (40,0%) мала іррадіацію в попереково-крижовий відділ та у 8 (16,0%) – у нижні кінцівки, хронічне порушення акту дефекації – у 12 (24,0%) пацієнтів у термін спостереження до двох років після отримання травми. Оперативне лікування, видалення куприка, було проведено у 15 (30,0%) дітей. У післяопераційному періоді 9 (60,0%) дітей скаржилися на утрудне-

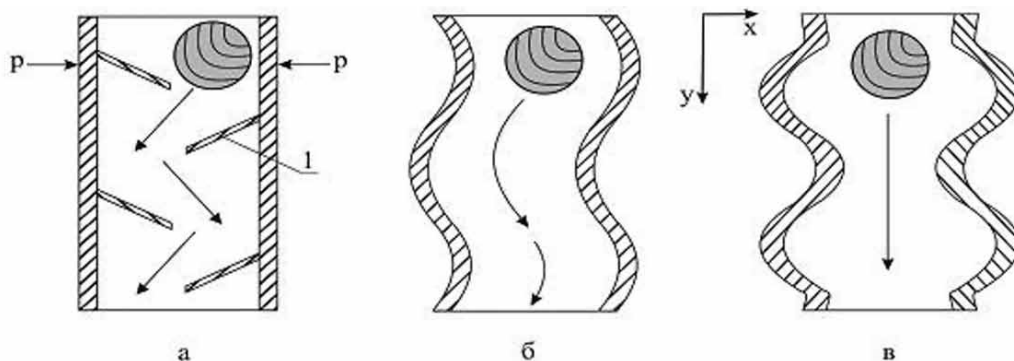


Рис. 1. Варіанти руху вмісту хвильового конвеєра: а – переміщення з рухом по спіралі (1 – дисипативні опори); б – переміщення поперечної хвилі в пружному середовищі; в – переміщення в умовах радіальної хвилі

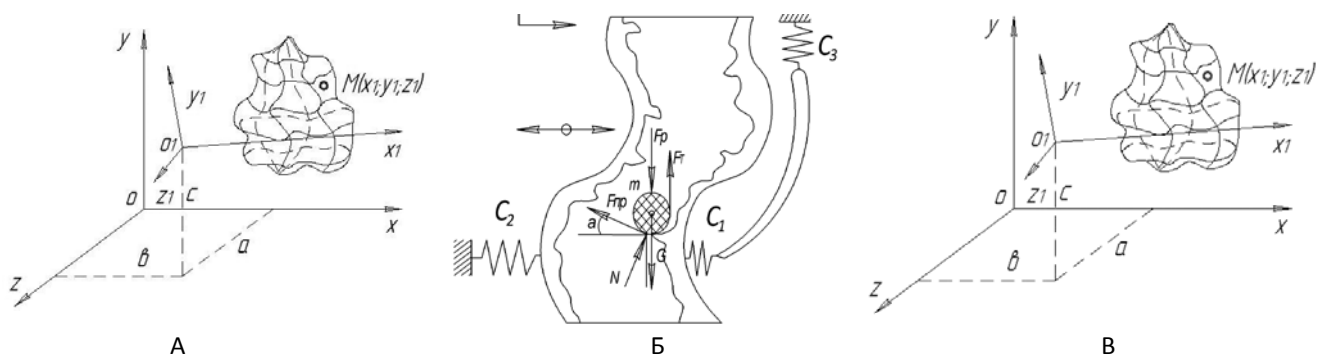


Рис. 2. А – схема розповсюдження поверхневої хвилі деформації на кишковій поверхні; Б – схема розрахункової системи переміщення вмісту прямої кишки; В – схема визначення зміни аноректального кута

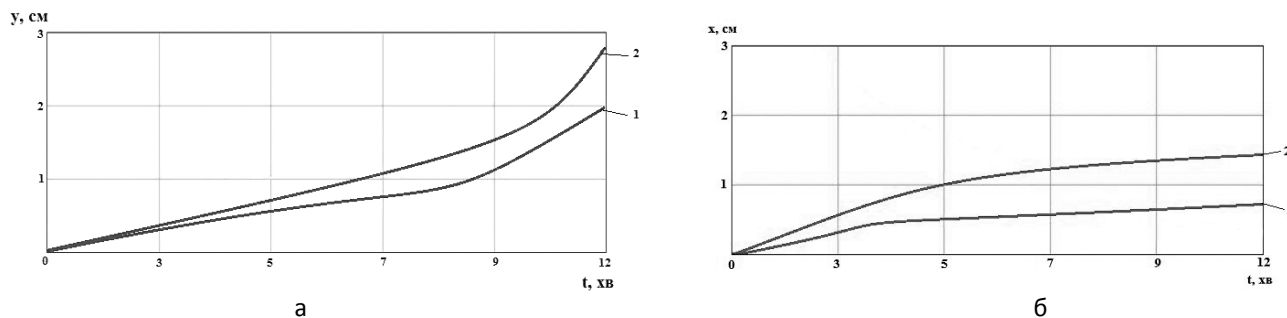


Рис. 3. Величина аноректального зміщення: а – по вісі ОУ; б – по вісі ОХ (1 – без зв'язку С2; 2 – без зв'язку С1)

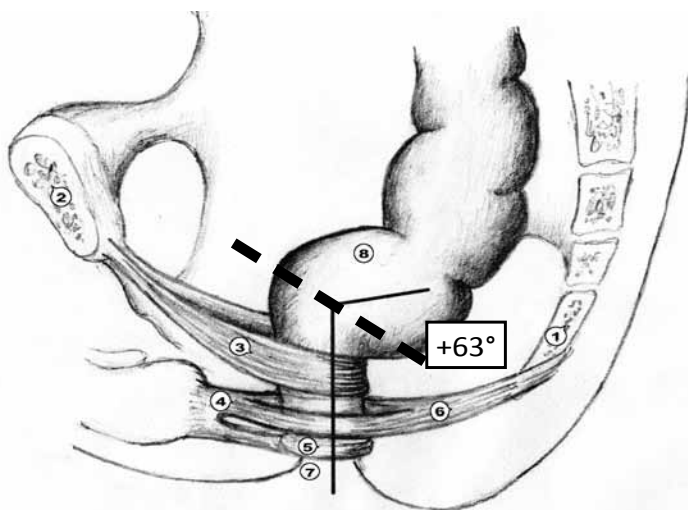


Рис. 4. Схематичне зображення зовнішнього м'яза-замикача відхідника та зовнішніх м'язів відхідника в нормі: 1 – куприк; 2 – лобкова кістка; 3 – лобково-прямокишковий м'яз; 4 – поверхнева частина зовнішнього м'яза-замикача відхідника; 5 – підшкірна частина зовнішнього м'яза-замикача відхідника; 6 – відхідниково-куприкова зв'язка; 7 – відхідник; 8 – пряма кишка. Штрих-лінія вказує на можливу зміну

Колопроктологія

Таблиця 1

Клінічна характеристика скарг хворих

Скарги хворих після отримання травми (n=50)	
Кокцигоденія:	50 (100,0%)
Іррадіація болю в попереково-крижовий відділ	20 (40,0%)
Іррадіація болю в нижні кінцівки	8 (16,0%)
Хронічне порушення акту дефекації	12 (24,0%)
Скарги хворих після операції (n=15)	
Хронічне порушення акту дефекації:	
запори	9 (60,0%)
явища енкопрезу	4 (26,66%)

ний та тривалий акт дефекації, який не приносив відчуття повного спорожнення ПК, а у 4 (26,66%), в термін спостереження від 6 місяців до 1 року після оперативного втручання, періодично відмічалися явища енкопрезу I–II ст. (табл. 1).

Було проведено математичне моделювання представлення вмісту прямої кишки як хвильового процесу під дією перистальтичних рухів як середовища реалізації депонуючої та евакуаторної функцій ПК. Враховуючі існуючі варіанти руху вмісту досліджуваної хвильової системи дистальних відділів товстої кишки (рис. 1), нами розроблена просторова математична модель функції ВКЗ за даними руху робочого середовища на основі хвильового процесу (рис. 2).

На основі сукупності величин вихідних даних для розрахунку руху робочої сировини, після математичного аналізу наведених на рис. 1, 2 графічних залежностей в програмному середовищі MathCAD, визначена можлива величина АРК при руйнуванні ВКЗ у вигляді сталого рівняння:

$$tg\lambda = x / y \rightarrow \lambda = arctg(x / y) = arctg(2.8 / 1.4) = 63^\circ,$$

яке в свою чергу має певні графічні залежності (рис. 3).

Згідно розрахунками величин даного рівняння, показник збільшення АРК при руйнації ВКЗ може

Таблиця 2

Величини показників аноректальної манометрії у дітей обох груп порівняння

Показник	Термін	Контроль-на група (n=28)	Група дітей без пластики ВКЗ (n=15)			Група дітей з пластикою ВКЗ (n=13)		
			до операції	через 6 місяців	через 12 місяців	до операції	через 6 місяців	через 12 місяців
Базальний тиск ВСВ, мм рт. ст.		62,8±1,6	44,1±1,3	48,4±1,6	49,8±1,8	43,3±0,8	55,1±0,9	58,6±0,4
p			<0,05	<0,05	<0,05	<0,05	<0,05	<0,05
Ректоанальний рефлекс, мм рт. ст.		21,2±1,2	14,7±0,7	15,8±0,8	16,3±0,9	15,1±0,7	19,6±0,8	20,9±1,1
p			<0,05	<0,05	<0,05	<0,05	>0,05	>0,05
Поріг ректальної чутливості, мл		26,8±1,3	158,5±8,6	156,2±7,7	1112,3±4,8	146,2±6,11	53,1±3,4	29,6±0,8
p			<0,05	<0,05	<0,05	<0,05	<0,05	>0,05

Примітка: p – достовірність різниці показників, які вивчалися, порівняно з контрольною групою.

зростати до величини +63°, що представлено у вигляді біомеханічної схеми на рис. 4.

З метою корекції можливих патологічних станів шляхом створення умов функціонального існування фізіологічної величини АРК, після руйнування ВКЗ, нами запропоновано спосіб відновлення її функціональної здатності, який здійснювали наступним чином. У положенні пацієнта на животі із розведеними нижніми кінцівками, після обробки операційного поля розчином антисептика тричі в проекції куприка виконували кутовий розтин м'яких тканин, ретроградно видаляли куприк з оточуючими рубцево зміненими тканинами, при цьому виділений куприковий кінець ВКЗ шляхом накладання двох П-подібних швів фіксували до латеральних відділів V крижового хребця у проекції крижово-куприкового з'єднання для корекції АРК.

Інтраопераційна пластика ВКЗ запропонованим способом виконана у 13 хворих: 10 дітей із посттравматичним пошкодженням куприка; 3 пацієнти з пухлинами органів малого таза, які потребували періопераційного видалення куприка.

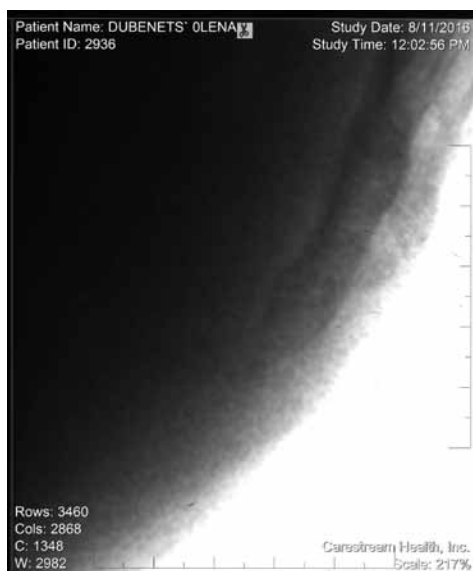
Манометричне дослідження виконувалось за методикою М.Д. Левина та А.Н. Никифорова (2012), згідно з якою використовували модифікований пристрій, який складався із гумової ректальної камери (обтуратор), що через трьохходовий кран з'єднувалась із мембранним манометром (рис. 5) [5,6].

Дослідження виконували в положенні пацієнта на лівому боці. Трубку з порожньою ректальною камерою вводили інтраректально, вводили 5–6 мл³ повітря, зміщували в анальний канал та перемикали на манометр. Після реєстрації базального тиску в пряму кишку швидко нагнітали до 200 мл³ повітря для виявлення ректоанального рефлексу.

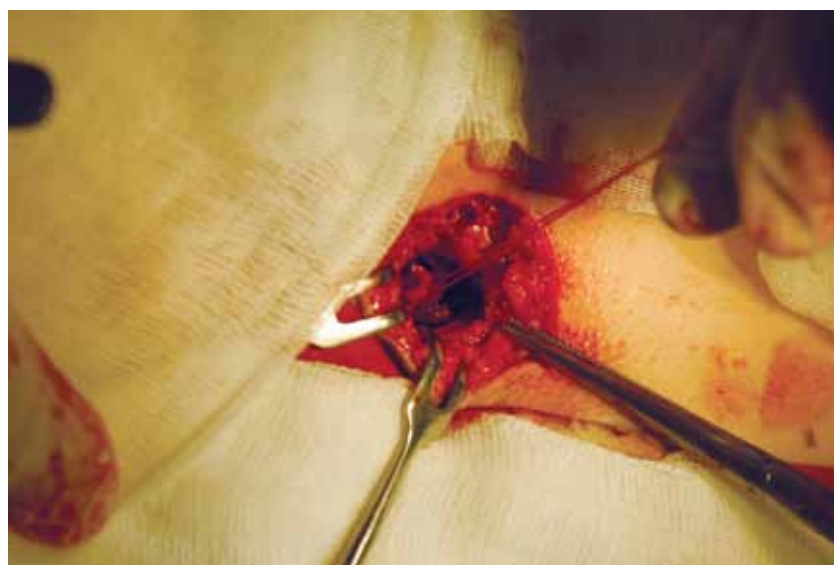
Величини показників аноректальної манометрії обох груп порівняння наведені в табл. 2.

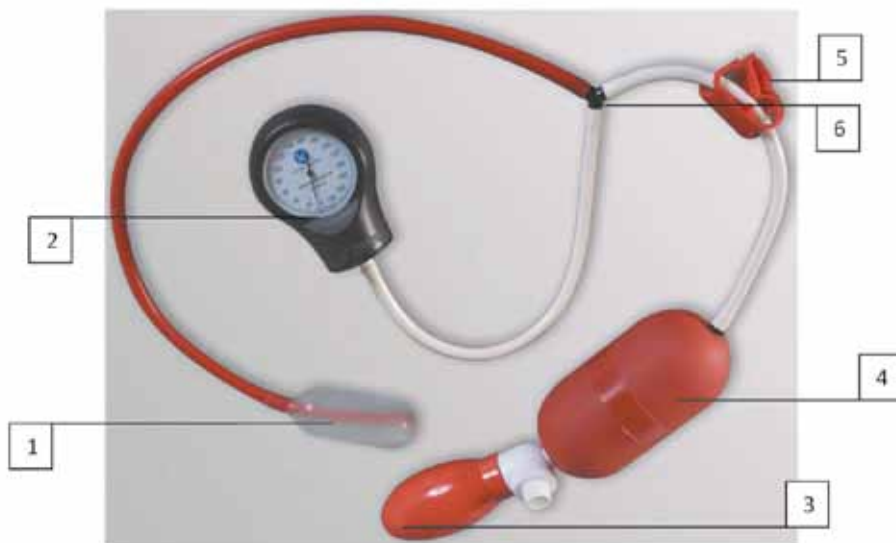

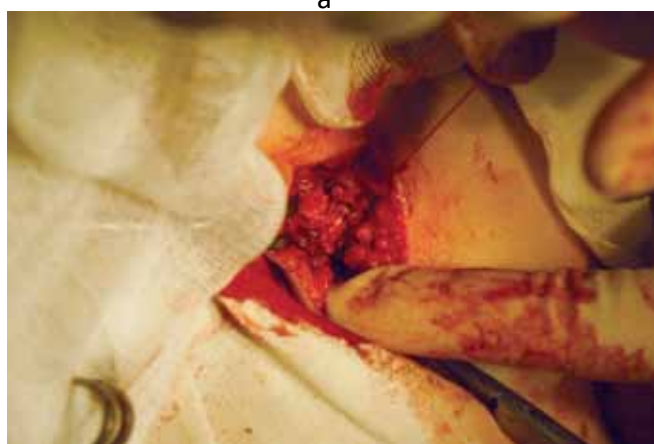Рис. 5. 1 – ректальна камера (обтуратор); 2 – мембранний манометр для візуального контролю ректального тиску; 3 – насос для створення початкового тиску з ресервом (4); 5 – затискач (регулятор тиску повітря); 6 – трьохходовий кран



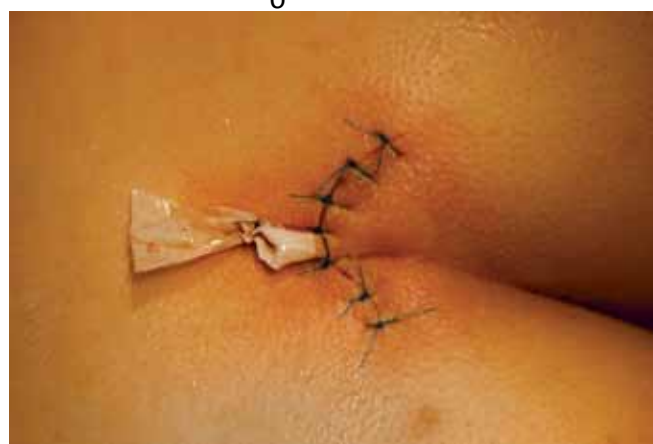а



б



в



г

Рис. 6. Етапи операції імітації анатомічної фіксації ВКЗ: а – ануляція куприка зі зменшенням крижово-куприкового кута до 122 (норма – $150 \pm 3,7$) внаслідок його застарілого перелому (рентгенограма в боковій проекції); б – виділення куприкового кінця ВКЗ та накладання утримуючої лігатури; в – пластика ВКЗ шляхом фіксації її до латеральних відділів V крижового хребця; г – загальний вигляд післяопераційної рани

Колопроктологія

У групі дітей, у яких після кокцигектомії не виконувалась пластика ВКЗ у термін спостереження до 12 місяців, показники аноректальної манометрії, які вивчалися, були далекими від норми. У групі дітей, у яких після кокцигектомії виконувалась пластика ВКЗ, у терміні 6 місяців після операції спостерігалась виразна тенденція до нормалізації показників аноректальної манометрії, які в 12-місячний термін практично досягали нормативних показників контрольної групи.

На контрольних оглядах у термін до 12 місяців після оперативного втручання батьки всіх пацієнтів скаржи на порушення акту дефекації не висували, явища енкопрезу також були відсутніми.

Проведені дослідження засвідчили той факт, що важливою складовою профілактики порушень акту дефекації в даній групі пацієнтів повинна бути інтраопераційна ліквідація прямокишково-куприкової порожнини з пластикою ВКЗ для відновлення цілісності м'язово-зв'язкового апарату шляхом імітації його анатомічної фіксації.

Клінічний випадок. Дитина Д., вік 13 років, МКСХ №15437, була госпіталізована 15.12.2015 р. на стаціонарне лікування з діагнозом: «Застарілий перелом куприка». Після передопераційної підготовки 16.12.2015 р. дитині проведено оперативне втручання: видалення куприка, пластика ВКЗ. Положення дитини на животі з розведеними нижніми кінцівками. Після обробки операційного поля розчином антисептика трічі в проекції куприка проведено кутовий розтин м'яких тканин довжиною до 8 см, ретроградно видалений куприк з оточуючими рубцевими тканинами після відсічення ВКЗ. За допомогою кісткових кусачок та рашпіля була вирівняна дистальна частина V крижового хребця. Виділений куприковий кінець ВКЗ шляхом накладання двох П-подібних швів фіксований до латеральних відділів V крижового хребця у проекції крижово-куприкового з'єднання (рис. 6). Післяопераційна рана пошарово ушита до гумового дренажу. Післяопераційний період мав задовільний перебіг, дитина виписана з одужанням. Обстежена через 1, 6, 12 місяців після операції. Повна медико-соціальна реабілітація, порушення акту дефекації відсутні.

Відомості про авторів:

Коноплицький Віктор Сергійович – д.мед.н., зав. каф. дитячої хірургії Вінницького національного медичного університету імені М.І. Пирогова.

Адреса: м. Вінниця, вул. Пирогова, 56.

Погорілий Василь Васильович – д.мед.н., проф. каф. дитячої хірургії Вінницького національного медичного університету імені М.І. Пирогова.

Адреса: м. Вінниця, вул. Пирогова, 56.

Якименко Олександр Григорович – к.мед.н., доц. каф. дитячої хірургії Вінницького національного медичного університету імені М.І. Пирогова.

Адреса: м. Вінниця, вул. Пирогова, 56.

Лукіянець Олег Олександрович – аспірант каф. дитячої хірургії Вінницького національного медичного університету імені М.І. Пирогова.

Адреса: м. Вінниця, вул. Пирогова, 56.

Шавлюк Руслан Володимирович – аспірант каф. дитячої хірургії Вінницького національного медичного університету імені М.І. Пирогова.

Адреса: м. Вінниця, вул. Пирогова, 56.

Стаття надійшла до редакції 21.04.2017 р.

Висновки

Будь-яке втручання в зоні тракційно-контракційного механізму дії на пряму кишку, яке супроводжується мінімальним його руйнуванням в більшості випадків (90,0%), призводить до порушення континенції у післяопераційному періоді за рахунок зменшення величини ано-ректального кута, формуються стійкі порушення функції ВКЗ.

Отримані дані та створена просторова математична модель функції ВКЗ свідчать, що при її руйнації зміна величини аноректального кута може досягати зменшення його величини до $+63^\circ$, що спотворює напрямок анального каналу та аноректального сегмента прямої кишки.

Відновлення шляхом імітації анатомічної фіксації з'єднання ВКЗ після її інтраопераційної руйнації дозволяє створити умови для її фізіологічного функціонування, що в свою чергу сприяє профілактиці порушень акту дефекації.

Автори заявляють про відсутність конфлікту інтересів.

Література

1. Бабкин А.В. Современные подходы к лечению кокцигидии / А.В. Бабкин, З.В. Егорова // ARS Medica. – 2012. – №4. – С.3–11.
2. Магнито-резонансное отображение поврежденных удерживающих структур аноректума после онкопроктологических операций / Г.В. Бондарь, В.Х. Юашеев, О.В. Совпель, И.В. Совпель // Хірургія України. – 2013. – №3. – С.59–64.
3. Мохов О.И. Лечение посттравматический поврежденный копчика у детей: автореф. дис. ... канд. мед. наук: 14.01.21 / А.И. Мохов; Ин-т патологии позвоночника и суставов им. М.И. Ситенко АМН Украины. – Харьков, 2006. – 19 с.
4. Применение лучевых методов в диагностике травм копчика / Р.У. Смакаев, Р.Р. Мухамедрахимов, А.В. Крузьян, Л.Р. Харисова // Вестник Башкирского гос. мед. ун-та. – 2015. – №5. – С.55–61.
5. Хирургическое лечение младенцев с низкими свищевыми аноректальными аномалиями / М.Д. Левин, А.Н. Никифоров, Я.Ф. Варда [и др.] // Здоровоохранение. – 2012. – №2. – С. 53–59.
6. Хронічний колостаз у дітей (хірургічний погляд на проблему) / О.Б. Боднар, О.П. Джам, В.П. Притула [та ін.]. – Чернівці: БДМУ, 2016. – 199 с.
7. Шестаков А.М. Прямая кишка и заднепроходной канал / А.М. Шестаков, М.Р. Сапин. – Москва: ГЭОТАР-Медиа, 2011. – 128 с.
8. Kaushal R. Intrapartum coccygeal fracture, a cause for postpartum coccydynia: a case report / R. Kaushal, A. Bhanot, S. Luthra // Journal of surgical orthopaedic advances. – 2005. – Vol. 14, No 3. – P. 136–137.