

О.О. Фомін¹, Д.В. Коноплицький¹, О.О. Калінчук²

Виправданість очікування інволюції у програмі лікування гемангіом у дітей

¹Вінницький національний медичний університет імені М.І. Пирогова, Україна

²Вінницька обласна дитяча клінічна лікарня, Україна

PAEDIATRIC SURGERY.2017.3(56):114-119; doi 10.15574/PS.2017.56.114

Гемангіоми (ГА) – пухлиноподібні судинно-похідні зміни, які трапляються у дітей, починаючи з раннього віку. Можуть виявлятися як незначні косметичні дефекти, що підлягають спонтанній інволюції, або спричинювати функціональні розлади чи безпосередньо загрожувати життю.

Мета роботи – покращення результатів та ефективності лікування дітей з ГА зовнішньої локалізації шляхом застосування методу класифікаційного алгоритму.

Матеріали і методи. У Подільському регіоні України було проведено клініко-ретроспективне дослідження дітей з ГА зовнішньої локалізації за останні 15 років. Дослідження включало: аналіз історій хвороб і амбулаторних карток дітей, які знаходились на стаціонарному або амбулаторному лікуванні в період з 2002 р. по 2017 р.

Результати. На основі узагальнення результатів лікування розроблені критерії вибору тактики лікування ГА залежно від фази її розвитку, характеру росту, поширеності. Запропоновано програму, яка дасть можливість, з одного боку, індивідуалізувати підхід до лікування, з іншого – стандартизувати його для досягнення максимального косметичного й функціонального результату.

Висновки. Вибір лікувальної тактики у дітей з ГА зовнішньої локалізації повинен проводитись у кожному випадку індивідуально, виключаючи безпідставне очікування можливого регресу пухлини. Вибір методу лікування ГА зовнішньої локалізації у дітей повинен ґрунтуватися на класифікаційному алгоритмі пухлини залежно від її клініко-морфологічних ознак.

Ключові слова: діти, гемангіома, методи лікування.

Justifiability of expectation of involution in hemangioma program treatment in children

A.A. Fomin¹, D.V. Konoplitsky¹, O.O. Kalinchuk²

¹National Pirogov Memorial Medical University, Ukraine

²Vinnitsia Regional Children's Clinical Hospital, Ukraine

Hemangiomas are tumorlike vessel changes that occur in children starting from an early age and can appear as minor cosmetic defects that sometimes spontaneously decrease, or can cause serious functional disorders or even be a threat to life.

Objective. To improve treatment outcomes and efficacy in children with hemangiomas of external location by applying the method of classification algorithm.

Material and methods. To study the problem in the Podolsk region of Ukraine, a retrospective clinical study of children with external HA during the last 15 years was conducted. The study included: an analysis of medical records and outpatient cards of children who were treated in-patiently or out-patiently between 2002 to 2017.

Results. According to generalization of treatment outcomes, the selection criteria of hemangioma management, depending upon the stage of development, character of growth, spreading, were elaborated. The programme, which on the one hand makes it possible to use individual approach to treatment, and on the other hand to standardize this treatment approach to achieve maximal cosmetic and functional results, was proposed.

Conclusions. Choice of treatment strategy in children with external hemangiomas must be conducted in each case, except unreasonable expectation of a possible tumor regression. The options of external hemangioma management in children should be based on tumor classification algorithm due to its morphological features.

Key words: children, hemangioma, treatments.

Оправданность ожидания инволюции в программе лечения гемангиом у детей

A.A. Фомин¹, Д.В. Коноплицький¹, А.А. Калінчук²

¹Вінницький національний медичний університет ім. Н.І. Пирогова, Україна

²Вінницька обласна дитяча клінічна лікарня, Україна

Гемангіоми – опухолевидные сосудистые образования, которые встречаются у детей, начиная с периода новорожденности. Могут определяться в виде небольших косметических дефектов, которые подвергаются спонтанной инволюции, или вызывать функциональные расстройства прямой угрозой для жизни.

Цель – улучшить результаты и эффективность лечения детей с ГА внешней локализации путем применения метода классификационного алгоритма. **Материалы и методы.** В Подольском регионе Украины было проведено клинико-ретроспективное обследование детей с ГА внешней локализации за последние 15 лет. Исследование включало: анализ историй болезни и амбулаторных карточек детей, которые находились на стационарном или амбулаторном лечении в период с 2001 г. по 2017 г.

Результаты. На основании обобщенных результатов лечения разработаны критерии выбора тактики лечения ГА в зависимости от фазы ее развития, характера роста, распространенности. Предложена программа, которая позволяет, с одной стороны, индивидуализировать поход к лечению, а с другой – стандартизировать его для достижения максимального косметического и функционального результата.

Выводы. Выбор лечебной тактики у детей с ГА внешней локализации должен проводиться индивидуально в каждом конкретном случае, исключая безосновательное ожидание возможного регресса опухоли. Выбор метода лечения ГА внешней локализации у детей должен основываться на классификационном алгоритме опухоли в зависимости от ее клинико-морфологических признаков.

Ключевые слова: дети, гемангиома, методы лечения.

Вступ

Сучасні дослідження свідчать, що за своєю будовою, перебігом обмінних процесів та гістохімічними властивостями гемангіоми (ГА) визначаються як доброякісні локалізовані пухлини з патологічною проліферацією ендотеліальних клітин, які характеризуються фазою гіперцелюлярного росту та тривалою фазою інволюції [10]. Гемангіомам притаманна переважна локалізація на обличчі, до 70%, із типовим розташуванням в зонах злиття ембріональних бугрів, наявністю «малих судинних міток» при народженні в 20–25% спостережень, множинними ушкодженнями у 15–20% дітей [2,3]. За даними Українського центру по наданню допомоги дітям з вродженими та набутими захворюваннями щелепно-лицевої ділянки, ГА тканин обличчя складають 65% патології [7].

Великий інтерес у проблематиці ГА займає питання про схильність до самовільної інволюції судинних уражень. Деякі автори виділяють даний тип судинних утворень в окрему нозологічну групу, яка визначає їх вроджений характер: congenital hemangioma, infantile hemangioma [6]. Лікувальна тактика інфантильних ГА ґрунтується на фазах їх розвитку: активний ріст (з 2–3 тижня життя до 6–8-місячного віку (фаза проліферації), плато з 4–6 місяців із наступною інволюцією (з 4–9 місяців до 7 років). Повна регресія зазвичай очікується до 5–12 років (рис. 1) [11].

На сьогодні питання діагностики ГА зовнішньої локалізації не викликають труднощів у клініцистів, але залишаються не вирішеними два важливі питання: чи потрібно лікувати і як лікувати? І досі відбуваються дискусії з приводу того, чи потрібно лікувати ГА безпосередньо після її виявлення чи обрати позицію динамічного спостереження.

Частота спонтанної регресії ГА, за даними різних дослідників, коливається від 5–15% до 70–90%, що свідчить про велику соціальну значущість проблеми в цілому [4]. Крім того, Т.С. Белишева (2012) вважає, що у 30% немовлят ГА регресують до 3, у 50% – до 5, у 70% – до 7, у 90% – до 9 років. Якщо інволюція не відбулася до 5–6 років, повний регрес ГА не відбу-

ється [1], а за даними деяких авторів, спонтанній регресії підлягають лише 4–10% капілярних ГА і тільки у доношених дітей [5,9]. Кавернозні та комбіновані ГА не регресують [2].

Лікування ГА зазвичай включає різноманітну комбінацію методів, але це не дає відмінних результатів, що вимагає від науковців різних спеціальностей і практикуючих лікарів подальшого пошуку нових комбінацій вже існуючих методів та розробки нових підходів з використанням інноваційних технологій. Однак потрібно вважати аксіомою той факт, що ліквідація ГА є успішною тільки тоді, коли при її закінченні досягнуті відмінні онкологічний, функціональний та косметичний результати.

Наразі відсутній єдиний погляд на можливість та виправданість очікуваної тактики залежно від виду та локалізації ГА, оскільки часто ранній термін початку лікування є найбільш профілактичним лікувальним заходом [8].

Мета роботи – покращення результатів та ефективності лікування дітей з ГА зовнішньої локалізації шляхом застосування методу класифікаційного алгоритму.

Матеріали і методи дослідження

У клініці дитячої хірургії Вінницького національного медичного університету в період з 2012 р. по 2017 р. знаходилося на лікуванні та під динамічним амбулаторним спостереженням 236 дітей із ГА різної локалізації. Спостереження за динамікою ГА тривало від періоду новонародженості до 12–15 років. Дівчаток було 150 (63,56%), хлопчиків – 86 (36,44%). У хворих переважала локалізація ГА в межах щелепно-лицевої ділянки – 138 (58,47%). Більш детальна локалізація ГА в різних сегментах щелепно-лицевої ділянки наведена на рис. 2. При госпіталізації проводились загальноклінічні лабораторні обстеження, УЗД ГА з кольоровим дуплексним картуванням у динаміці перебігу патології, за необхідності – СКТ з контрастним підсиленням (рис. 3).

Дослідження виконані відповідно до принципів Гельсінської Декларації. Протокол дослідження ух-

Доброякісні новоутворення

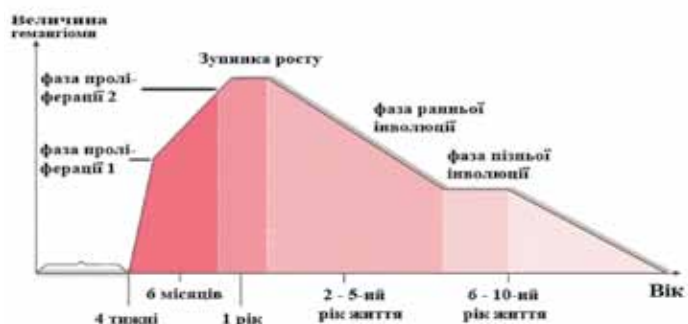

Рис. 1. Фази розвитку гемангіом у дітей

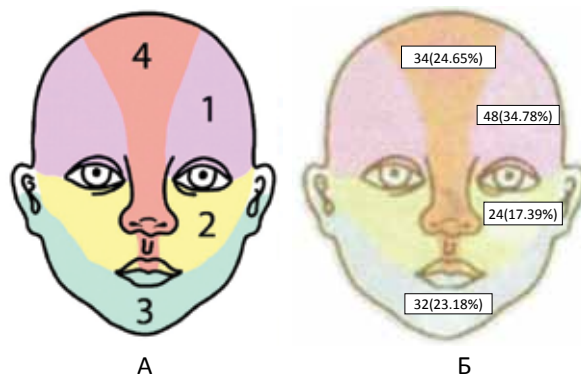


Рис. 2. Сегменти щелепно-лицевої ділянки за D.H. Darrow та співавт. (2013): 1 – frontotemporal, 2 – maxillary, 3 – mandibular, 4 – frontonasal (A); Б – частота локалізації гемангіом

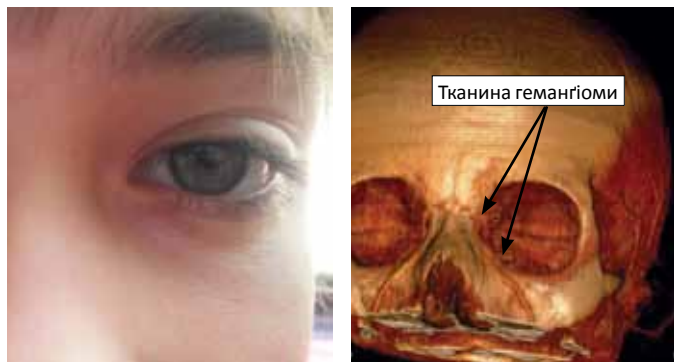

Рис. 3. Гемангіома нижньої повіки у дитини 8 років: А – загальний вигляд; Б – СКТ з контрастним підсиленням, 3D реконструкція: простежується потовщення нижньої повіки у внутрішніх її відділах на ділянці 21x21 мм, яка рівномірно накопичує контраст

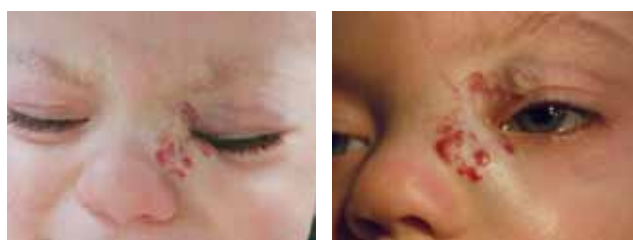


Рис. 4. Продовження росту гемангіоми у ділянці внутрішнього кута ока: А – у 3 роки; Б – у 4 роки

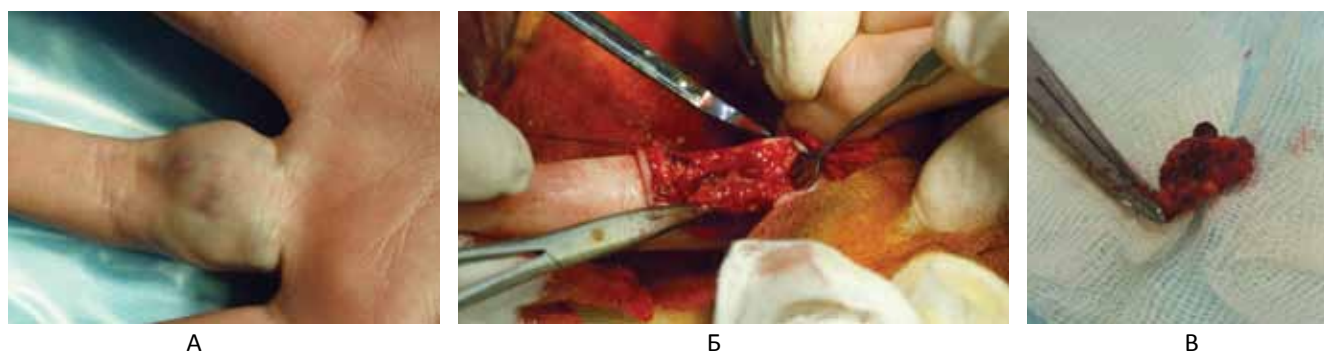


Рис. 5. Кавернозна гемангіома III пальця лівої кисті у хворого 15 років: А – загальний вигляд; Б – інтраопераційне фото – етап операції; тканина видаленої гемангіоми

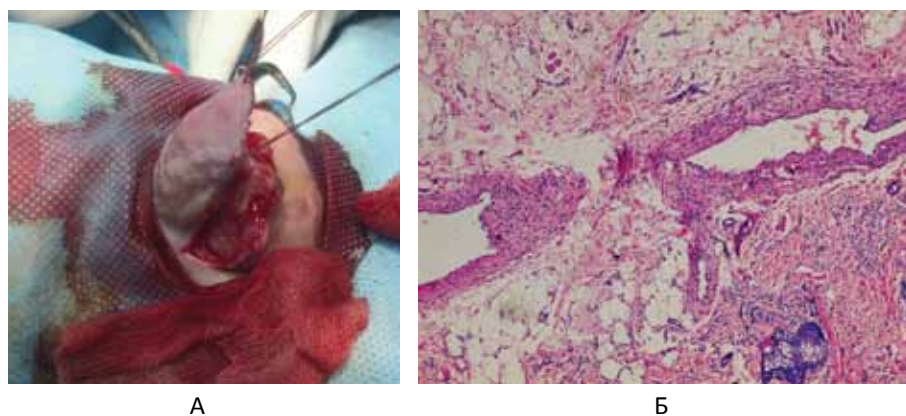


Рис. 6. Відсутність інволюційних змін гемангіоми носа у дитини 5 років: А – інтраопераційне фото; Б – морфологічне дослідження: кавернозна гемангіома. Забарвлення – гематоксилін та еозин, x200

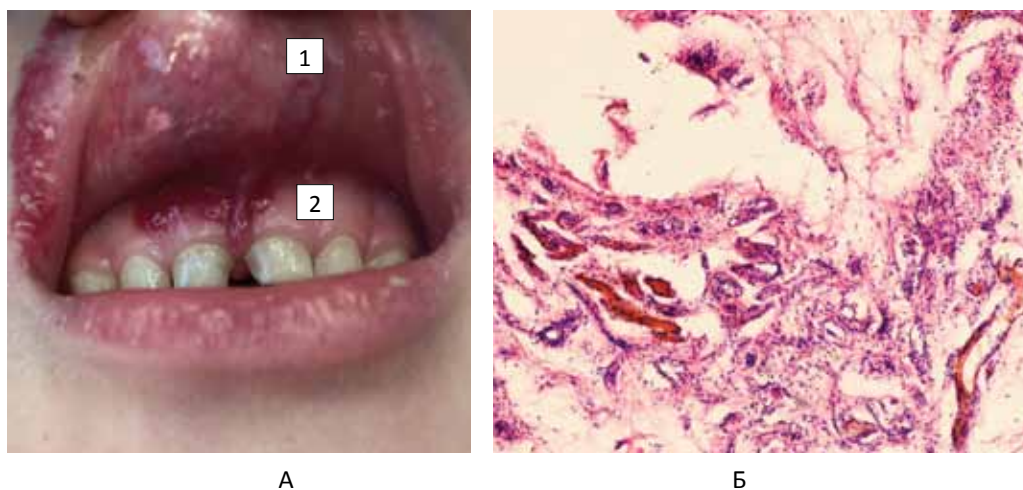


Рис. 7. Залишкові зміни ГА верхньої губи при неповній її регресії у дитини 5 років: А – загальний вигляд: 1 – залишковий фіброліпоматозний компонент, 2 – ділянки гемангіоматозної тканини; Б – морфологічне дослідження: кавернозна гемангіоми. Забарвлення – гематоксилін та еозин, $\times 200$.

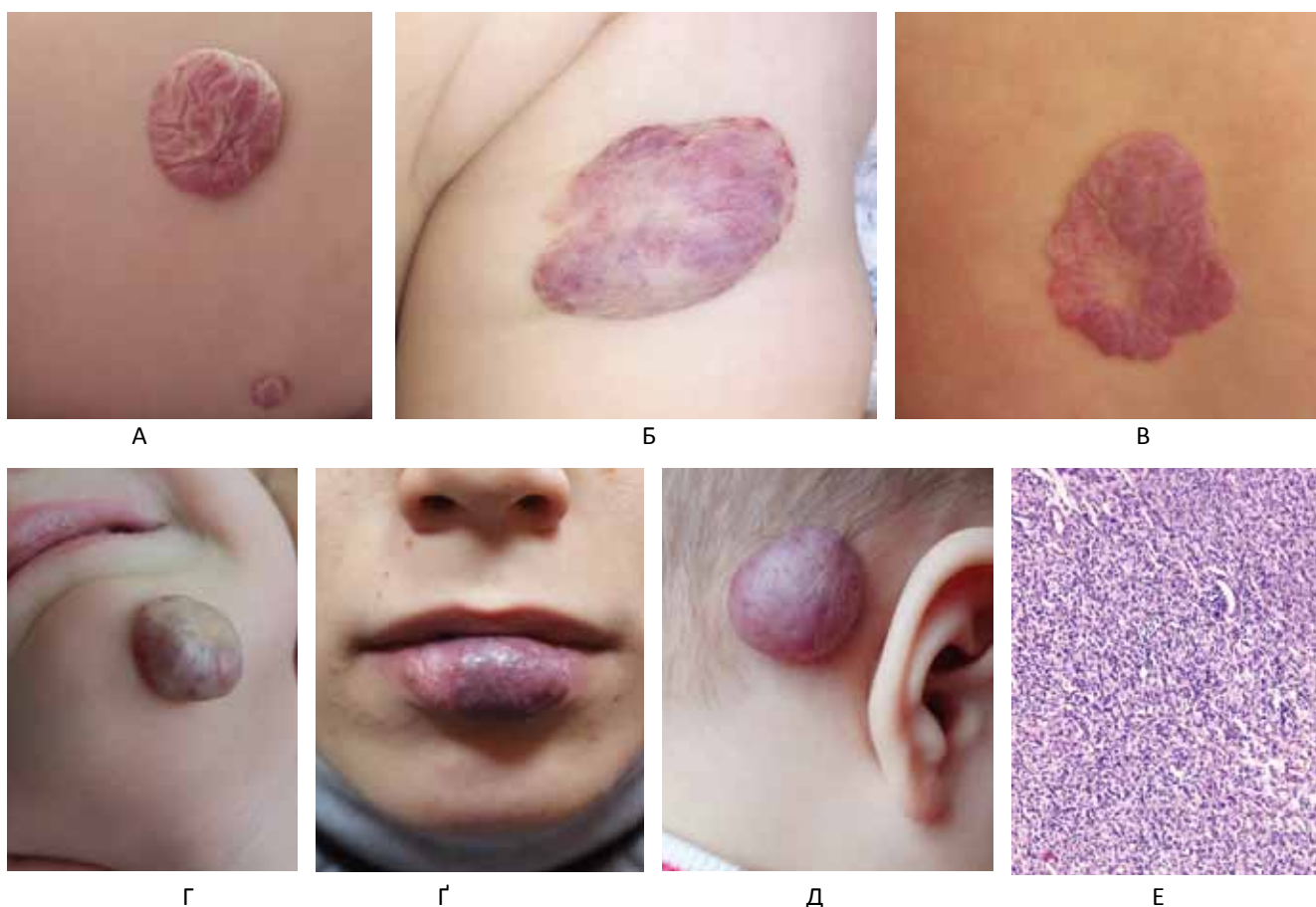


Рис. 8. Варіанти залишків інфантильних ГА: А – надлишок жовтяничної шкіри та рубці на місцях попереднього виразування судинних утворень (Б, В); залишки гемангіоматозної тканини із залишковим фіброліпоматозним компонентом Г – у дитини 4 та 16 років (Г'); Д – відсутність інволюційних змін в ГА у дитини 12 міс., та її морфологічна характеристика – Капілярна гемангіома – кровоносні капіляри розташовані компактно у вигляді гнізд у дермі та підшкірно-жировій клітковині. Діаметр та форма їх поперечних просвітів різноманітна, капіляри практично не містять формених елементів, ендотелій від сплющеного до набухлого. Строма не виражена через щільне розташування судин. У поверхневих відділах капіляри сполучаються із невеликою кількістю артеріол та вену, які заповнені кров'ю. Місцями в товщі капілярних скупчень визначаються придатки шкіри та судинно-нервові жмутки (Е).
Забарвлення гематоксиліном та еозином, $\times 100$

Доброякісні новоутворення

валений Локальним етичним комітетом (ЛЕК) всіх зазначених у роботі установ. На проведення досліджень було отримано поінформовану згоду батьків дітей (або їхніх опікунів).

Результати дослідження та їх обговорення

Із 236 пацієнтів у 8 (3,4%) клінічних випадках у термін динамічного спостереження від 6 до 14 років зафіксовані явища повної спонтанної регресії ГА. Усі ці хворі мали капілярний тип будови ГА, які локалізувались лише на тулубі і кінцівках (поза зонами критичних локалізацій).

Отримували різні види лікування 228 дітей, у тому числі 135 пацієнтів різного віку (в переважній більшості після 12 міс. життя) були прооперовані. Оперативному видаленню підлягали ГА, що швидко росли, не мали адекватної відповіді на консервативні види лікування, утворення з виразкуванням та кровотечами, у деяких випадках за наполяганням батьків (рис. 4).

Окрему групу із 48 пацієнтів склали діти із «наслідками» зворотного розвитку ГА, які при невеликих пухлинах, площею до 5 см², були представлені залишковими незначно вираженими телеангіоектазіями, складками на шкірі в ділянках попереднього гіперозтягнення шкіри та рубцями після виразкування тканини ГА. На місцях більш крупних

ГА, як залишкові явища, пальпувались обмежені фіброліпоматозні пухлини без чітких меж, продовження росту глибоко розташованих максиллярних сегментів судинного утворення після 9–10 місяця з народження, наявність стійких ділянок гіперплазії шкіри (рис. 5).

Відмічено, що назальні ГА мали найменшу тенденцію до інволюційних змін (рис. 6).

Характерним для ГА з локалізацією у ділянці верхньої губи, при неповній її регресії, була наявність виразкового залишкового фіброліпоматозного компонента та ділянок гемангіоматозної тканини (рис. 7).

При первинному огляді дитини з інфантильними ГА дуже важливо, але і дуже складно, прийняти остаточне рішення про необхідність початку лікування та обрати його методологію. Тому вкрай важливими є ретельні короткострокові контрольні обстеження з планіметричним контролем ГА, які визначають найважливіші цілі терапії: профілактика, а за необхідності – раннє лікування ускладнень, що загрожують життю або обмежують його функції, навіть у незначній мірі; оцінка виникнення, профілактика та, за необхідності, лікування виразкувань і кровотеч ГА; профілактика перманентних мінімальних косметичних та функціональних дефектів внаслідок залишкових явищ на етапах зворотного розвитку або після розрішення ГА (рис. 8).

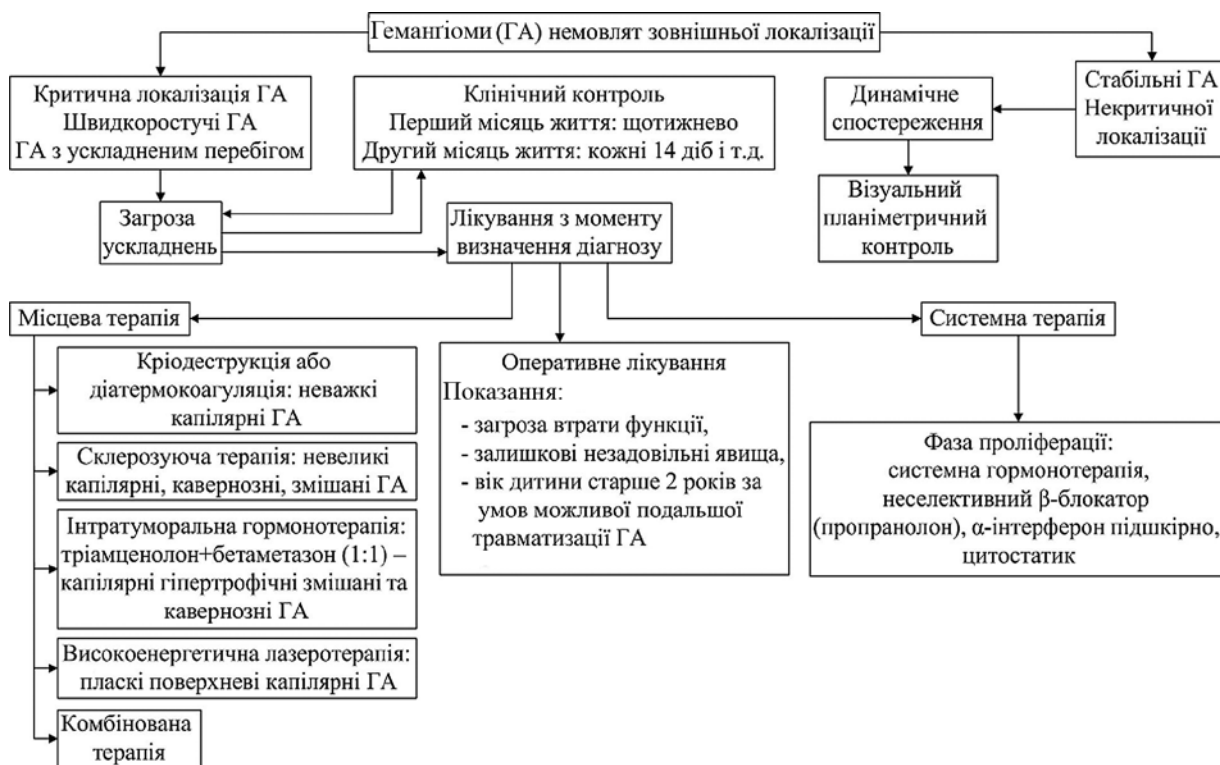


Рис. 9. Орієнтовний алгоритм визначення показань та способу лікування інфантильних гемангіом

Встановлюючи показання до початку раннього лікування інфантильних ГА, обов'язково слід враховувати наступні чинники: локалізація ГА, особливо при їх розташуванні в зонах критичної локалізації; планіметрична динаміка та фаза росту ГА; загроза виникнення ускладнень; вік пацієнта. При виборі способу лікування інфантильних ГА необхідно критично оцінювати дієвість лікувального методу, його побічні ефекти та можливість виникнення перманентних косметичних дефектів (рис. 9).

Висновки

Зважаючи на невеликий відсоток інфантильних ГА, які мають тенденцію до свого повного зворотного розвитку, та можливість виникнення певних ускладнень та косметичних дефектів, вибір тактики лікування повинен бути індивідуальним, за необхідності – максимально раннім, з урахуванням можливості виникнення потенційних побічних ефектів та обов'язковою їх профілактикою. При складних ГА, особливо розташованих на голові та в інших критичних зонах, планування терапії повинно бути міждисциплінарним, із залученням педіатрів і дерматологів, дитячих хірургів і офтальмологів, а за необхідності – дитячих онкологів. Такі ГА потребують мультимодального підходу до діагностики та лікування, тобто комбінації медикаментозного і хірургічного методу.

Автори заявляють про відсутність конфлікту інтересів.

Відомості про авторів:

Фомін Олександр Олександрович – д.мед.н., проф. каф. дитячої хірургії ВНМУ імені М.І. Пирогова. Адреса: м. Вінниця, вул. Пирогова, 56.

Коноплицький Віктор Сергійович – д.мед.н., зав. каф. дитячої хірургії Вінницького національного медичного університету імені М.І. Пирогова. Адреса: м. Вінниця, вул. Хмельницьке шосе, 108.

Калінчук Олександр Олександрович – лікар-онколог, зав. відділення онкогематології Вінницької обласної дитячої клінічної лікарні. Адреса: м. Вінниця, Хмельницьке шосе, 108.

Стаття надійшла до редакції 15.04.2017 р.

Література

1. Бельшева Т.С. Прорыв в лечении сосудистой патологии / Т.С. Бельшева // Медицинский вестник. – 2012. – №25. – С.66–78.
2. Бугоркова И.А. Мониторинг распространенности гемангиом в челюстно-лицевой области среди детского населения / И.А. Бугоркова // Медико-социальные проблемы семьи. – 2013. – Т.18, №4. – С.83–86.
3. Вивчарук В.П. Выбор оптимальной тактики в лечении гемангиом у детей / В.П. Вивчарук, Ю.В. Пашенко, О.В. Пионтковская // Медицинские перспективы. – 2013. – Т.ХVIII, №3, ч.2. – С.209–213.
4. Вивчарук В.П. Современные возможности в хирургическом лечении обширных гемангиом у детей / В.П. Вивчарук, Ю.В. Пашенко // Медицина неотложных состояний. – 2015. – №4. – С.22–27.
5. Гемангиомы и их лечение / Д.Д. Мельник, В.Э. Гюнтер, Г.Ц. Дамбаев [и др.]. – Томск: СТТ, 2006. – 168 с.
6. Классификация образований из кровеносных сосудов челюстно-лицевой области и шеи у детей / В.В. Рогинский, А.Г. Надточий, А.С. Григорян [и др.] // Стоматология. – 2011. – №4. – С.71–75.
7. Педиатрам о врожденных гемангиомах и лимфангиомах челюстно-лицевой области у детей / Л.В. Харьков, В.Г. Майданик, Л.Н. Яковенко, Н.В. Киселёва // Международный журнал педиатрии, акушерства и гинекологии. – 2013. – Т.3, №1. – С.40–48.
8. Трапезникова Т.В. Эритерометрия и ультразвуковое исследование гемангиом у детей и результаты лазеротерапии / Т.В. Трапезникова, Т.П. Писклакова // Российский журнал кожных и венерических болезней. – 2014. – №6. – С.13–17.
9. Ультроструктурная характеристика развития истинных гемангиом и их лечение у детей / В.В. Банин, В.В. Шафранов, Л.В. Фомина [и др.] // Детская хирургия. – 1998. – №4. – С.35–41.
10. Diagnosis and Management of Infantile Hemangioma / D.H. Darrow, A.K. Greene, A.J. Mancini, A.J. Nopper // Pediatrics. – 2013. – Vol.136, №4. – P.60–104.
11. Prolonged tumour growth after treatment of infantile haemangioma with propranolol / R.J. Phillips, C.M. Crock, A.J. Penington, Ph.S. Bekhor // Med. J. Aust. – 2017. – Vol.206 (3), №131. – P.45–56.