

М.А. Аксельров^{1,2}, В.А. Емельянова²

Атрезия пищевода с непреодолимым диастазом. Торакоскопия или торакотомия?

¹ФГБОУ ВО «Тюменский ГМУ Минздрава России»

²ГБУЗ ТО «Областная клиническая больница №2», г. Тюмень, Россия

PAEDIATRIC SURGERY.2017.3(56):38-43; doi 10.15574/PS.2017.56.38

Атрезия пищевода – врождённый порок развития, при котором нарушена целостность пищевода и имеется два не сообщающихся между собой сегмента. Каждый из сегментов может заканчиваться слепо или свищом сообщаться с трахеобронхиальным деревом. Новорождённые с данным пороком нуждаются в оперативном лечении.

Выживаемость детей с атрезией пищевода в настоящее время составляет 95–98%. Неудачи случаются, если ребенок родился намного раньше срока, имеет сочетанные пороки развития и/или у нее развилась пневмония. Также особо трудным признается случай, когда имеется «непреодолимый» диастаз между сегментами. Для решения этой проблемы предложены различные способы. Достаточно успешно применяется метод Фокера. Процедуру элонгации можно выполнить как из торакотомного, так и торакоскопического доступа.

Цель – проанализировать результаты лечения детей с атрезией пищевода, имеющих «большой», «непреодолимый» диастаз между сегментами.

Материалы и методы. В клинике детской хирургии Тюменского ГМУ выполнено девять процедур Фокера. Четыре из них выполнены из торакоскопического доступа. Одному пациенту оба этапа удалось провести миниинвазивно.

Результаты. Торакоскопическое удлинение пищевода не увеличивает количество ранних и поздних послеоперационных осложнений.

Выводы. Мировой опыт показывает, что торакоскопические операции имеют лучшие отдаленные результаты. Задача хирурга – сохранить собственный пищевод пациента, даже при наличии непреодолимого диастаза. С этой задачей помогает справиться процедура элонгации по Дж. Фокеру, при помощи которой можно не только сохранить пищевод без повреждения его ткани, но и провести как первичную операцию (наложение внешней или внутренней тракции), так и формирование эзофаго-эзофагоанастомоза торакоскопически.

Ключевые слова: новорожденный, атрезия пищевода с большим диастазом, торакоскопия, элонгация пищевода.

Long-gap esophageal atresia. Torakoscopy or toracotomy?

М.А. Aksel'rov^{1,2}, V.A. Emel'janova²

¹SFFEI of HPT «Tyumen State Medical University» of Ministry of Health of the Russian Federation

²State-Funded Budgetary Public Health Facility «Regional Clinical Hospital No.2», Tyumen, Russia

Esophageal atresia is a congenital malformation, in which the continuity of the esophagus is impaired and there are two segments that are not interconnected. Each of segments may end blind pouches or with a fistula that attached to the tracheobronchial tree. Newborns with this defect need surgical treatment.

Survival of children with esophageal atresia is currently 95–98%. Failures happen if the baby was born much before a term and has the combined malformations, and/or pneumonia. Besides, the long-gap esophageal atresia is considered to be a particularly difficult clinical case. To solve this problem, various methods are proposed. Foker's procedure has been used successfully. The procedure for elongation can be performed both with thoracotomy and thoracoscopy access.

Objective. To analyze treatment outcomes in children with long-gap esophageal atresia (LGEA).

Material and methods. In the clinic of pediatric surgery of the Tyumen State Medical University 9 Foker procedures were performed. Four of which were made using the thoracoscopy access. In one patient both stages were managed to carry out mini-invasively.

Results. Thoracoscopy elongation of esophagus did not increase the number of early and late postoperative complications.

Conclusions. World experience shows that thoracoscopy surgeries have better long-term results. The surgeon's task is to ensure saving of the patient's own esophagus, even in case of LGEA. This task helps to be solved the procedure of elongation by J. Foker. Our experience shows that using the method of Foker-

Wulf, you can not only save the esophagus without damaging its tissue, but also to conduct as a primary operation (the external or internal traction sutures are placed), as well as to form the esophago-esophagoanastomosis thoracoscopically.

Key words: newborn, long-gap esophageal atresia, thoracoscopy, Foker procedure.

Атрезія стравоходу з нездоланим діастазом. Торакоскопія чи торакотомія?

М.О. Аксельров^{1,2}, В.О. Ємельянова²

¹ФДБОЗ ВО «Тюменський ДМУ Міністерства охорони здоров'я Росії»

²ДБЗОЗ ТО «Обласна клінічна лікарня №2», м. Тюмень, Росія

Атрезія стравоходу – природжена вада розвитку, при якій порушена цілісність стравоходу та є два сегменти, що не сполучаються між собою. Кожний із сегментів може закінчуватися сліпо або фістулою сполучатися з трахеобронхіальним деревом. Новонароджені з даною вагою потребують оперативного лікування.

Вживаність дітей з атрезією стравоходу на даний час становить 95–98%. Невдачі трапляються, якщо дитина народилася дуже недоношеною, має поєднані вади розвитку та/або у неї розвинулася пневмонія. Також особливо важким визнано випадок, коли наявний «нездоланий» діастаз між сегментами. Для вирішення цієї проблеми запропоновані різні способи. Досить успішно застосовується метод Фокера. Процедура елонгації можна виконати як з торакотомного, так і торакоскопічного доступу.

Мета – проаналізувати результати лікування дітей з атрезією стравоходу, що мають «великий», «нездоланий» діастаз між сегментами.

Матеріали і методи. У клініці дитячої хірургії Тюменського ДМУ виконано дев'ять процедур Фокера. Чотири з них виконано з торакоскопічного доступу. Одному пацієнту обидва етапи вдалося провести мініінвазивно.

Результати. Торакоскопічне подовження стравоходу не збільшує кількості ранніх і пізніх післяопераційних ускладнень.

Висновки. Світовий досвід показує, що торакоскопічні операції мають кращі віддалені результати. Задача хірурга – зберегти власний стравохід пацієнта, навіть за наявності нездоланого діастазу. Цю задачу допомагає вирішити процедура елонгації за Дж. Фокером, за допомогою якої можна не лише зберегти стравохід без пошкодження його тканини, але й провести як первинну операцію (накладання зовнішньої або внутрішньої тракції), так і формування езофаго-езофагоанастомозу торакоскопічно.

Ключові слова: новонароджений, атрезія стравоходу з великим діастазом, торакоскопія, елонгація стравоходу.

Введение

Атрезия пищевода (АП) – врожденный порок развития, при котором нарушена целостность пищевода и имеется два не сообщающихся между собой сегмента. Каждый из сегментов может заканчиваться слепо или свищем сообщаться с трахеобронхиальным деревом. Новорожденные с данным пороком нуждаются в оперативном лечении.

Традиционно оперативное вмешательство выполнялось открытым торакотомным доступом с формированием эзофаго-езофагоанастомоза после перевязки трахеопищеводного свища [10]. При бессвищевой форме или при большом, «непреодолимом», диастазе операцией выбора было формирование двойной эзофагостомы по Г.А. Баирову с последующей пластикой пищевода кишкой или, реже, желудком.

С развитием эндохирургии, при совершенствовании инструментария и оптики стало возможным выполнять миниинвазивные вмешательства и у детей. В настоящее время технически возможны эндоскопические вмешательства у новорожденных, в том числе и недоношенных, детей. Основоположниками эндохирургической коррекции АП в 1999 г. стали детские хирурги из США Т. Лобе и С. Ротенберг [21]. С этого времени миниинвазивные торакоскопические операции в большинстве ведущих клиник стали операцией выбора при коррекции АП, позволяя добиться превосходного как функционального, так и косметического результата [8,13,15,16].

Отработанная техника операций, апиrogenный, атравматический шовный материал, антибактериальные препараты, уровень анестезиологического

пособия и выхаживания в послеоперационном периоде привели к тому, что выживаемость после операций у детей с АП по классификации Waterston составила 100% для групп А и В, 80% – для группы С [18]. Основное же количество осложнений и неудовлетворительных результатов отмечается при большом диастазе между сегментами. Четкого понятия, что такое большой диастаз, нет. Некоторые авторы определяют его как 2 см или высоту двух грудных позвонков (принято считать, что высота тела одного грудного позвонка эквивалентна 1 см), другие считают, что непреодолимый диастаз – это 5 см и больше. Также имеется мнение, что результат операции зависит от уровня подготовки хирургов и реанимационной службы. Поэтому непреодолимым считается такой диастаз, при котором после полной мобилизации обоих и миотомии проксимального сегмента наложить анастомоз не представляется возможным [9,11,12]. Для решения проблемы long-gap атрезии предложены различные методики. Одна из них – стратегия индукции роста пищевода путем его вытяжения. Этот способ, предложенный J.E. Foker, все чаще используется в клинической практике при невозможности наложить первичный анастомоз из-за протяженности диастаза [17,19,20].

Цель работы проанализировать результаты лечения детей с АП, имеющих «большой», «непреодолимый» диастаз между сегментами.

Материалы и методы исследования

В клинике детской хирургии Тюменского ГМУ девяти детям для удлинения сегментов пищевода на

Торакальна хірургія

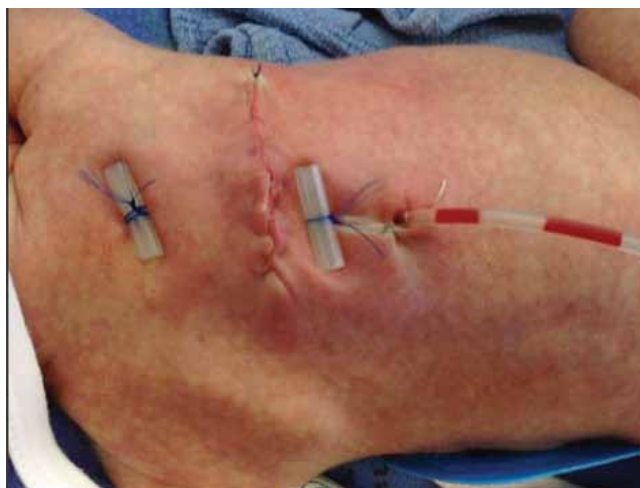

Рис. 1. Вид грудной клетки после первого этапа элонгации пищевода по Фокеру, выполненного из торакотомного доступа

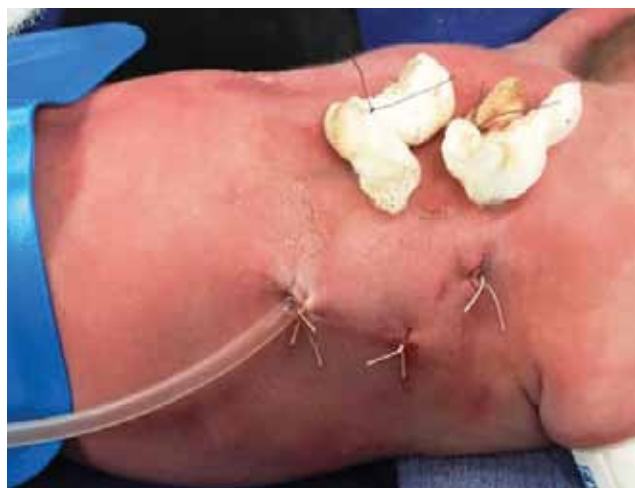

Рис. 2. Вид грудной клетки после первого этапа перекрестной наружной элонгации пищевода по Фокеру, выполненного из торакоскопического доступа

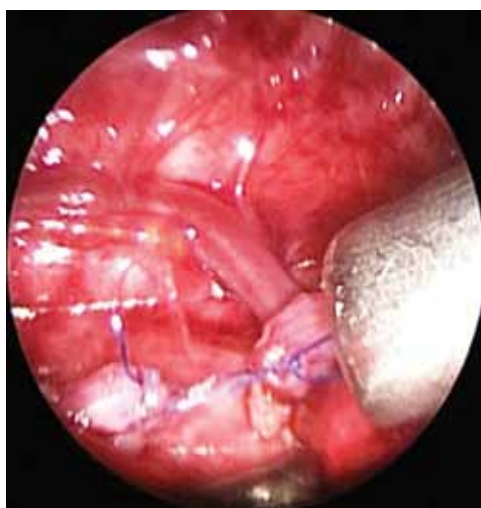


Рис. 3. Интраоперационный вид внутригрудной элонгации пищевода. Верхний и нижний сегменты пищевода прошиты и, насколько позволяет диастаз, сближены. Вид грудной клетки после первого этапа внутригрудной элонгации пищевода по Фокеру, выполненного из торакоскопического доступа

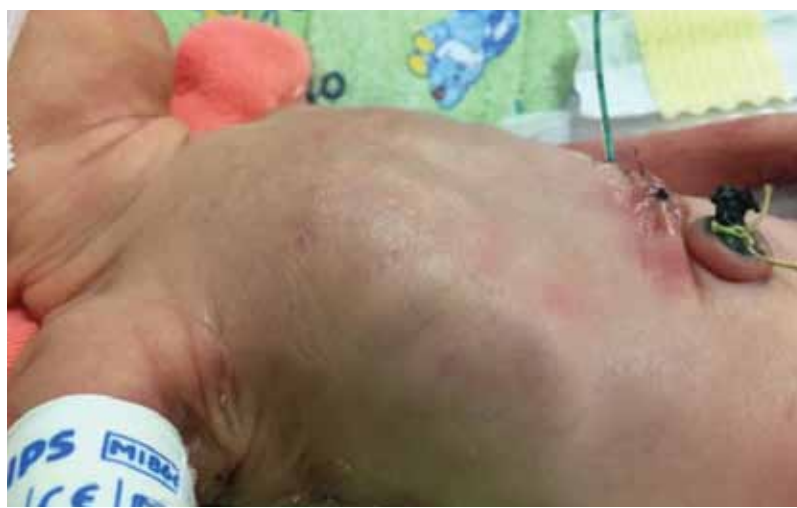

Рис. 4. Сформированный анастомоз из торакотомного доступа после торакоскопического внутригрудного вытяжения пищевода по Фокеру

первой операции применен метод Фокера. Дети поступали в стационар в тяжелом состоянии, что было обусловлено не только самой АП, но и сочетанными пороками развития и генетическими заболеваниями, представленными в различных комбинациях, а также сопутствующей соматической патологией. В этой группе детей мы наблюдали синдром Эдвардса у 2 (22%) пациентов, синдром Дауна у 1 (11%), пороки развития почек у 2 (22%), пороки сердца у 2 (22%) и у 1 (11%) ребенка пороки развития скелета. Двое детей не имели сочетанных пороков, но родились преждевременно. Из 9 детей 6 (66,7%) были недоношенными. Средняя масса тела составила 2105 ± 288 граммов.

Для обеспечения адекватного доступа к пищеводу на начальных этапах внедрения методики выполняли кожный разрез длиной около 3 см, который начинали чуть ниже и кзади от края лопатки, и про-

должали до сухожилий параспинальных м'язів. У одного ребенка доступа было недостаточно, что потребовало его расширения, и это позволило визуализировать верхний и нижний сегменты пищевода (рис. 1).

С 2011 г. мы стали отдавать предпочтение торакоскопическому доступу при коррекции АП. В специальной литературе встречаются единичные наблюдения этапных торакоскопических операций при АП с большим диастазом, что и подтолкнуло нас к описанию данных клинических наблюдений [1,2,5,6,7,14,22].

В настоящее время нами выполнено четыре торакоскопические операции по удлинению пищевода, трем детям применена техника перекрестной наружной элонгации пищевода по Фокеру, а одному ребенку выполнена внутригрудная элонгация. Состояние пациентов до операции и определение риска возможных осложнений, а также течение послеоперационного периода оценивали и контролировали по разработанным нами компьютерным программам [3,4].

При торакоскопии положение больного на операционном столе на животе с приподнятым на 30 градусов правым боком. Первый троакар диаметром 3 мм для эндоскопа заводится открытым методом в 5 м/р по задней подмышечной линии. Через него инсуфлируется углекислый газ в правую плевральную полость под давлением 3–5 мм рт. ст. Остальные (2) троакара диаметром 3 мм устанавливаются в 3 и 8 м/р, также по задней подмышечной линии. Осуществляется доступ в заднее средостение. Обнаруживается нижний сегмент пищевода. При наличии трахеопищеводного свища последний выделяется до места впадения в трахею, прошивается, перевязывается и отсекается (используем нить пролен 5.0, узлы формируем экстракорпорально). Следующим этапом обнаруживаем и выделяем верхний сегмент пищевода, который отделяется от трахеи. Если сегменты пищевода не сводятся, при перекрестной наружной элонгации пищевода по Фокеру выполняем прошивание верхнего сегмента и фиксируем его к грудной стенке с максимально возможным натяжением, прошивание нижнего сегмента пищевода (моносин 4.0) и фиксируем его в перекрест верхнего сегмента к грудной стенке также с максимальным натяжением (рис. 2).

При выполнении внутригрудной элонгации с двух сторон прошиваем верхний и нижний сегменты пищевода и, насколько это позволяет диастаз, сближаем сегменты с натяжением, завязывая нити (рис. 3).

Всем пациентам с большим диастазом между сегментами пищевода, которым применена методика

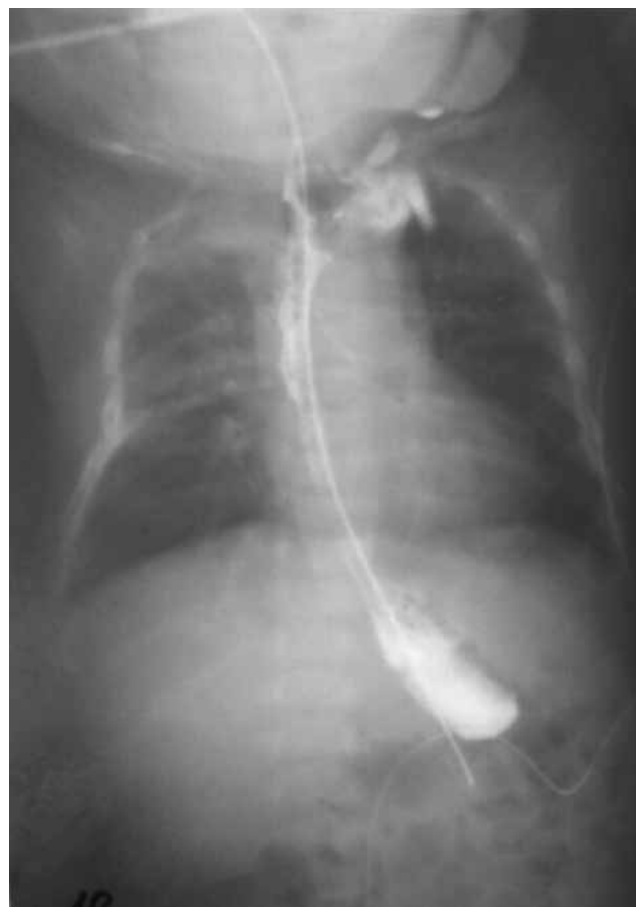

Рис. 5. Результат контрольного обследования пищевода с водорастворимым контрастом. Пищевод проходим, швы состоятельны

Фокера, после окончания грудного этапа лапароскопически накладывали подвесную энтеростому для кормления.

Результаты исследования и их обсуждение

Первый пациент, которому тракция пищевода проведена торакоскопически, погиб на 11-е сутки после первичной операции от порока сердца, не дождавшись второго этапа, хотя на аутопсии сегменты пищевода было возможно соединить.

У второго пациента на 7-е сутки после торакоскопической процедуры Фокера был зафиксирован правосторонний пневмоторакс. Состояние расценено как прорезывание тракционных нитей. Поскольку не имелось опыта повторных торакоскопий, ребенку выполнена торакотомия. На операции выявлено, что сегменты пищевода «выросли», они свободно соединились, сформирован прямой анастомоз «конец в конец». Ребенок выписан. В последующем ему пришлось выполнить лапароскопическую эзофагофундопликацию по причине желудочно-пищеводного рефлюкса.

Третий ребенок родился с экстремально низкой массой тела – 900 граммов. При торакотомии ему

Торакальна хірургія

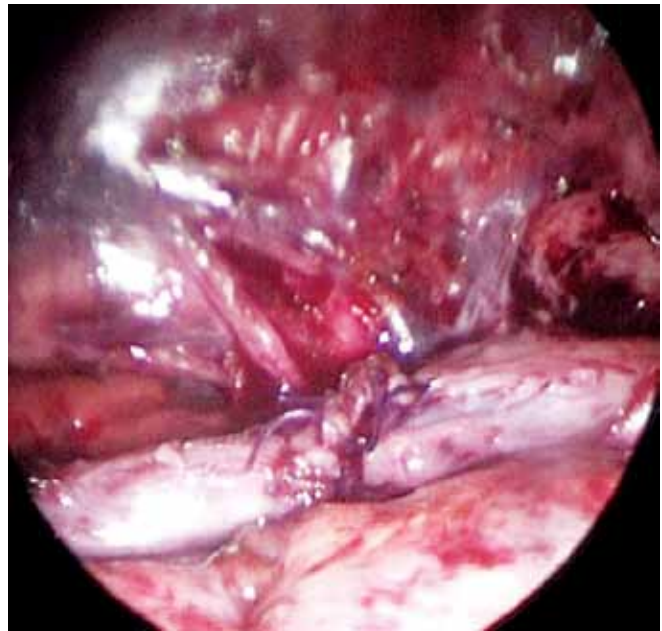
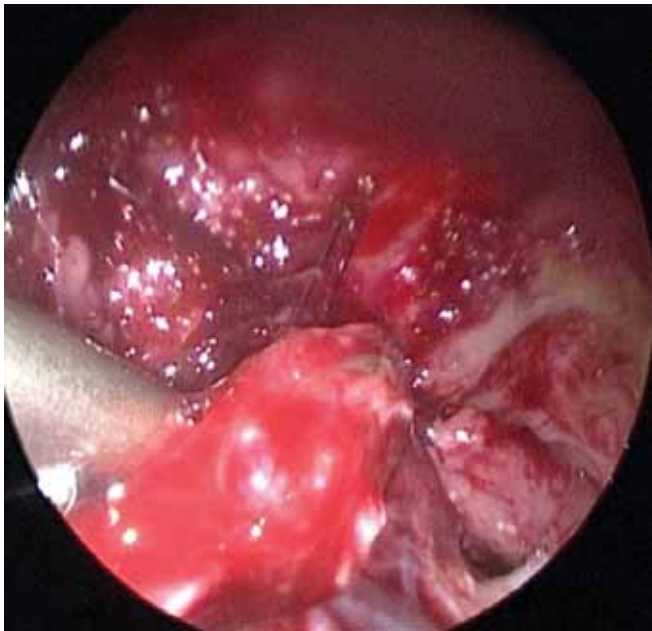


Рис. 6. Реторакоскопия. Вид сегментов пищевода, которые свободно сводятся. Вид сформированного анастомоза

выполнено внутригрудное вытяжение. Через 48 дней при достижении веса 2000 г пациент взят в операционную повторно. По тяжести общесоматического состояния (внутрижелудочковое кровоизлияние IV степени с развитием гидроцефалии, потребовавшей субгалиального дренирования, перенесенный пневмоторакс с дренированием грудной клетки, дыхательная недостаточность из-за сформировавшейся бронхолегочной дисплазии) ребенок был оперирован «открытым» доступом. Выполнена торакотомия, сформирован прямой эзофаго-эзофагоанастомоз (рис. 4).

Рентгенологически ребенок обследован с водорастворимым контрастом на 14-е сутки – АП состоит, что позволило удалить орогастральный зонд и начать энтеральную нагрузку через рот (рис. 5).

После того, как пациент стал усваивать энтеральное питание в 1/3 суточного объема, удалена энтеростомия. Ребенок выписан домой с выздоровлением.

Четвертый больной имел множественные пороки развития: АП с нижним трахеопищеводным свищем, атрезия ануса, безсвищевая форма, уретерогидронефроз единственной правой почки. При торакоскопии, после ликвидации трахеопищеводного свища и полной мобилизации сегментов пищевода, диастаз составил около 5 сантиметров. Сегменты пищевода не сводились. Выполнена перекрестная наружная элонгация пищевода по Фокеру. После ребенок уложен на спину. Выполнено лапароскопическое выведение двойной раздельной колостомы (атрезия ануса) и подвешивания энтеростомы для питания.

Через десять дней выполнен второй этап коррекции АП – торакоскопическая пластика пищевода,

сегменты пищевода сведены без особого натяжения (рис. 6).

На настоящее время пациент скоррегирован по порокам развития почки и атрезии ануса. При контрольном осмотре через год после пластики пищевода связанных с приемом пищи проблем у ребенка нет.

Выводы

Торакоскопические операции при АП в мировой практике доказали свою безопасность и хорошие отдаленные результаты. В настоящее время перед хирургом стоит задача сохранить собственную функционально полноценную ткань пищевода пациента. В условиях большого диастаза помочь ему могут различные методики. Одна из них – элонгация по J. Foker.

Наш опыт показывает, что, применив метод Фокера, можно не только сохранить пищевод без повреждения его ткани, но и провести как первичную (наложение внешней или внутренней тракции), так и вторую, реконструктивную, операцию (формирование эзофаго-эзофагоанастомоза) торакоскопически.

Литература

1. Атрезия пищевода с «непреодолимым диастазом» / Аксельров М.А., Емельянова В.А., Мальчевский В.А. [и др.] // Актуальные вопросы детской хирургии: материалы VIII Республиканской научно-практической конференции с международным участием. – Гомель, 2017. – С. 24–26.
2. Успешное применение торакоскопии (элонгация по Фокеру) и формирование отсроченного анастомоза у ребенка с множественными пороками развития один из которых атрезия пищевода с непреодолимым диастазом / Аксельров М.А., Емельянова В.А., Супрунец С.Н. [и др.] // Медицинский вестник Северного Кавказа. – 2017. – Т.12, №2. – С.138–141.

3. Шкала оценки и мониторинга переоперационного периода у новорожденных детей / Аксельров М.А., Иванов В.В., Алексеев С.С. [и др.] // Навигатор в мире науки и образования. – 2012. – №4–7 (20–23). – С. 555.
4. Компьютерная шкала оценки тяжести состояния и операционного риска у новорожденных детей / Аксельров М.А., Колмагорова О.Н., Чернышев А.К. // Навигатор в мире науки и образования. – 2012. – №4–7 (20–23). С. 553.
5. Торакоскопическая элонгация пищевода по Фокеру при атрезии с непреодолимым диастазом / Аксельров М.А., Сахаров С.П., Сергиенко Т.В. [и др.] // Фундаментальные и прикладные проблемы здоровьесбережения человека на севере: материалы Всероссийской научно-практической конференции. – Сургут, 2016. – С. 275–278.
6. Торакоскопия при атрезии пищевода с непреодолимым диастазом / Аксельров М.А., Сергиенко Т.В., Емельянова В.А. [и др.] // Человек и лекарство. Урал – 2016: материалы конгресса. – Тюмень: РИЦ «Айвекс», 2016. – С.10.
7. Метод Фокера при атрезии пищевода с непреодолимым диастазом. Первый опыт применения торакоскопии (клиническое наблюдение) / Аксельров М.А., Сергиенко Т.В., Кострыгин С.В. [и др.] // Российский вестник детской хирургии, анестезиологии и реаниматологии. – 2015. – Прил. – С.21.
8. Атрезия пищевода / Под ред. Ю.А. Козлова, В.В. Подкаменева, В.А. Новожилова. – Москва: ГЭОТАР-Медиа. 2015. – С.125–134.
9. Атрезия пищевода в республике Беларусь. Состояние проблемы по результатам лечения за 2008–2014 гг. / Гриневич Ю.М., Аверин В.И., Говорухина О.А. [и др.] // Хирургия Восточная Европа. – 2015. – №3 (15). – С. 18–22.
10. Клинический случай сочетанных пороков развития у новорожденного ребенка (атрезия пищевода, тетрада Фалло, единственная почка) / Киселева Н.В., Супрунец С.Н., Анохина И.Г. [и др.] // Медицинская наука и образование Урала. – 2006. – Т.7, №5. – С.65–67.
11. Ковальчук В.И. Лечение атрезии пищевода с большим диастазом между его сегментами / В.И. Ковальчук, В.В. Новосад // Хирургия Восточная Европа. – 2015. – №3 (15). – С. 23–27.
12. Ковальчук В.И. Сравнительная оценка результатов оперативного лечения атрезии пищевода / В.И. Ковальчук, В.В. Новосад // Новости хирургии. – 2010. – Т.18, №3. – С. 97–102.
13. Атрезия пищевода – торакоскопическое наложение анастомоза / Козлов Ю.А., Юрков П.С., Новожилов В.А. [и др.] // Детская хирургия. – 2005. – №3. – С.54–55.
14. Торакоскопически-асситированные операции после экстра-торакальной многоэтапной элонгации пищевода по К. Kimura / Морозов Д.А., Хаспеков Д.В., Топилин О.Г. [и др.] // Детская хирургия. – 2015. – Т. 19, №3. – С. 19–23.
15. Эволюция метода торакоскопической коррекции атрезии пищевода у новорожденных / Разумовский А.Ю., Мокрушина О.Г., Ханвердиев Р.А. [и др.] // Российский вестн. детской хирургии, анестезиол. и реаниматол. – 2012. – Т.2, №1. – С.92–98.
16. Разумовский А.Ю. Эндохирургические операции у новорожденных / А.Ю. Разумовский, О.Г. Моркушина. – Москва: ООО «Издательство «Медицинское информационное агентство», 2015. – С.17–37.
17. Фокер Д. Процедура Фокера (Foker) – стратегия индукции роста пищевода путем его вытяжения / Д. Фокер, Ю. Козлов // Детская хирургия. – 2016. – Т.20, №2. – С.102–109.
18. A flexible approach to achieve a true primary repair for all infants with esophageal atresia / Foker J.E., Kendall T.C., Catton K., Khan K. // Semin. Pediatr. Surg. – 2005. – Vol.14. – P.8–915.
19. Long-gap esophageal atresia treated by growth induction: the biological potential and early follow-up results / Foker J.E., Kendall-Krosch T.C., Catton K. [et al.] // Semin. Pediatr. Surg. – 2009. – Vol.18. – P. 23–9.
20. Outcomes in esophageal atresia and tracheoesophageal fistula / Konkin D.E., O’Hali W.A., Weber E.M. [et al.] // J. Pediatr. Surg. – 2003. – Vol.38. – P. 1726–1729.
21. Lobe T.E. Thoracoscopic repair of esophageal atresia in an infant: A surgical first / T.E. Lobe, S.S. Rothenberg, J. Waldschmidt // Pediatr Endosurg Innovative Tech. – 1999. – Vol.3. – P.141–148.
22. Van der Zee D. Thoracoscopic elongation of esophagus in long-gap esophageal atresia / Van der Zee D. // J. Pediatr. Gastroenterol. Nutr. – 2011. – Vol.52. – P.13–5.

Відомості про авторів:

Аксельров Михайло Олександрович – д.мед.н., доц., зав. каф. дитячої хірургії ФДБОЗВО «Тюменський державний медичний університет МОЗ РФ», зав. дитячого хірургічного відділення №1, ДБУЗ ТО «ОКЛ №2»; тел. +7(3452)28-70-95.

Емельянова Вікторія Олександрівна – лікар-анестезіолог-реаніматолог відділення анестезіології, реанімації та інтенсивної терапії для новонароджених і недоношених дітей ДБУЗ ТО «ОКБ №2» тел. +7(3452)28-70-04.

Стаття надійшла до редакції 20.04.2017 р.

НОВИНИ

Запорізькі атомщики - Центру дитячої кардіології

Молодіжна організація Запорізької АЕС, спільно з Дитячою художньою школою м. Енергодар, за підтримки адміністрації та профспілкового комітету, в період з червня по серпень місяць 2017р. провели благодійну акцію на підтримку Центру дитячої кардіології та кардіохірургії.

За умовами акції, кожен небайдужий працівник підприємства міг допомогти нашому Центру. На зібрані персоналом Запорізької АЕС кошти в сумі 24 226 гривень придбано хірургічне обладнання для малоінвазивного доступу до клапанів серця, яке вже знаходиться в операційній.

Адміністрація Центру висловлює величезну подяку персоналу Запорізької АЕС і дітям Дитячої художньої школи м. Енергодар! Адже, як ми знаємо, чужої біди не буває.

Джерело: <http://cardio.org.ua/ua/news/zaporizki-atomshchyky-tsentru-dytiachoi-kardiologii>