

Д.Ю. Кривченя, О.Г. Дубровін, Є.О. Руденко

## Використання стентів для відновлення прохідності дихальних шляхів у дітей

Національний медичний університет імені О.О. Богомольця, м. Київ, Україна

PAEDIATRIC SURGERY.2017.3(56):44-53; doi 10.15574/PS.2017.56.44

**Мета:** визначити роль методу стентування у відновленні прохідності дихальних шляхів у дітей при стенозах різного походження.

**Матеріали і методи.** Проаналізовано результати лікування 11 пацієнтів віком від 2 місяців до 10 років ( $16,8 \pm 9,1$  місяця) з різними варіантами стенозів дихальних шляхів з використанням стентів ( $n=12$ ). Обструкція дихальних шляхів була зумовлена підв'язковим стенозом ( $n=3$ ), повними хрящовими кільцями трахеї ( $n=3$ ), трахеомалациєю ( $n=4$ ), компресійним стенозом лівого головного бронха ( $n=2$ ). Асоційовані вади розвитку мали 3 (33,3%) пацієнтів: агенезія правої легені, дефект міжшлуночкової перетинки, повні хрящові кільця трахеї ( $n=1$ ); повна атріовентрикулярна комунікація, коарктація аорти, компресійний стеноз лівого головного бронха ( $n=1$ ); ідіопатичний сколіоз грудного відділу хребта, резидуальна лійкоподібна деформація грудної клітки, компресійний стеноз лівого головного бронха ( $n=1$ ). Троє пацієнтів були недоношеними з терміном гестації 27, 33, 34 тижні. Показаннями до стентування вважали дуже високий ризик радикального хірургічного втручання, зокрема у пацієнтів з вродженим стенозом трахеї, недоношеністю та низькою масою тіла, асоційованими складними вадами серця та легень, неефективність попередніх операцій.

**Результати.** Усі пацієнти вижили. Летальності та ускладнень під час встановлення стентів не було. Ускладнення стентування спостерігались у 4 (33,3%) випадках і були наступними: ненапружений пневмомедіастинум ( $n=1$ , 8,33%), розвинення грануляцій у трахеї в зоні стента ( $n=3$ , 25,0%). Серед усіх 12 випадків стенозів дихальних шляхів різного походження стентування виявилось ефективним у 10 (83,3%) випадках.

**Висновки.** Стентування дихальних шляхів може бути альтернативою відкритому втручанням або доповнювати його. Застосування стентів різних типів має відповідати конкретній клінічній ситуації та враховувати анатомічні особливості стенозів. Ефективність стентування полягає у виживанні дітей з високим ризиком летальності і можливості їх подальшого лікування.

**Ключові слова:** стеноз трахеї, трахеомалация, бронхомалация, стентування.

### The use of stents to restore airway patency in children

*D.U. Krivchenya, A.G. Dubrovin, E.O. Rudenko*

*Bogomolets National Medical University, Kyiv, Ukraine*

**Objective.** To determine the role of the stenting method in restoring of airway patency in children with airway stenoses of various origins.

**Material and methods.** The treatment outcomes in 11 patients aged 2 months to 10 years ( $16.8 \pm 9.1$  months) with different variants of airway stenosis with the use of stents ( $n=12$ ) were analyzed. The airway obstruction was caused by subglottic stenosis ( $n=3$ ), complete cartilaginous tracheal rings ( $n=3$ ), tracheomalacia ( $n=4$ ), compression stenosis of the left main bronchus ( $n=2$ ). Associated anomalies were detected in 3 (33.3%) patients: right lung agenesis, ventricular septal defect, complete cartilaginous tracheal rings ( $n=1$ ); complete atrio-ventricular canal, coarctation of the aorta, compression stenosis of the left main bronchus ( $n=1$ ); idiopathic scoliosis of the thoracic spine, residual pectus excavatum, compression stenosis of the left main bronchus ( $n=1$ ). Three patients were premature with a gestation of 27, 33 and 34 weeks. Indications for stenting considered as follows: a very high risk of radical surgery, particularly in patients with congenital tracheal stenosis, prematurity and low body weight, associated complex heart and lung defects, ineffectiveness of previous operations.

**Results.** All patients survived. There was no mortality or complications during stenting procedure. Complications were noted in 4 (33.3%) cases and were as follows: pneumomediastinum without tension ( $n=1$ , 8.33%), development of tracheal granulations in the stent area ( $n=3$ , 25.0%). Among all 12 airway stenosis cases of different origin, stenting was effective in 10 (83.3%).

**Conclusion.** Airway stenting can be an alternative to or complement an open surgical procedure. The use of different type stents should correspond to a specific clinical situation and take into account the anatomical features of airway stenosis. The effectiveness of stenting is the survival in children with a high risk of mortality and the possibility of their further treatment.

**Key words:** tracheal stenosis, tracheomalacia, bronchomalacia, stenting.

**Использование стентов для восстановления проходимости дыхательных путей у детей****Д.Ю. Кривченя, А.Г. Дубровин, Е.О. Руденко***Національний медичний університет імені А.А. Богомольця, г. Київ, Україна***Цель:** определить роль метода стентирования в восстановлении проходимости дыхательных путей у детей при стенозах различного происхождения.**Материалы и методы.** Проанализированы результаты лечения 11 пациентов в возрасте от 2 месяцев до 10 лет ( $16,8 \pm 9,1$  месяца) с различными вариантами стенозов дыхательных путей с использованием стентов ( $n=12$ ). Обструкция дыхательных путей была обусловлена подвздошным стенозом ( $n=3$ ), полными хрящевыми кольцами трахеи ( $n=3$ ), трахеомалацией ( $n=4$ ), компрессионным стенозом левого главного бронха ( $n=2$ ). Ассоциированные пороки были у 3 (33,3%) пациентов: агенезия правого легкого, дефект межжелудочковой перегородки, полные хрящевые кольца трахеи ( $n=1$ ); полная атриовентрикулярная коммуникация, коарктация аорты, компрессионный стеноз левого главного бронха ( $n=1$ ); сколиоз грудного отдела позвоночника, резидуальная воронкообразная деформация грудной клетки, компрессионный стеноз левого главного бронха ( $n=1$ ). Трое пациентов были недоношенными со сроком гестации 27, 33 и 34 недели. Показаниями к стентированию считали очень высокий риск радикальной операции, в частности у пациентов с врожденным стенозом трахеи, недоношенностью и низкой массой тела, ассоциированными сложными пороками сердца и легких, неэффективностью предыдущих операций.**Результаты.** Все пациенты выжили. Летальности и осложнений во время постановки стентов не было. Осложнения отмечены в 4 (33,3%) случаях и были следующими: ненапряженный пневмомедиастинум ( $n=1$ , 8,33%), развитие грануляций трахеи в зоне стента ( $n=3$ , 25,0%). Среди всех 12 случаев стенозов дыхательных путей разного происхождения стентирование оказалось эффективным в 10 (83,3%) случаях.**Выводы.** Стентирование дыхательных путей может быть альтернативой открытому хирургическому вмешательству или дополнять его. Использование стентов разных типов должно соответствовать конкретной клинической ситуации и учитывать анатомические особенности стенозов дыхательных путей. Эффективность стентирования заключается в выживании детей с высоким риском летальности и возможности их дальнейшего лечения.**Ключевые слова:** стеноз трахеи, трахеомалация, бронхомалация, стентирование.**Вступ**

Звуження та обструкція дихальних шляхів (ДШ) у дітей є рідкісним станом, проте супроводжується значним рівнем ускладнень і летальності [15,37,39]. Причинами звуження ДШ можуть бути різноманітні нозології, серед яких вроджений або набутий підзв'язковий стеноз, повні хрящові трахеальні кільця, судинна компресія ДШ при варіантах судинного кільця або вадах серця, трахеомалация, бронхомалация тощо. Діти мають малий діаметр ДШ, тому значне і тривале зменшення просвіту може мати фатальні наслідки [23]. Важка обструкція ДШ потребує застосування коригуючих втручань для відновлення просвіту ДШ та вентиляції легень вже в перші місяці життя. До 50% пацієнтів мають складні асоційовані вади, зокрема вади серця та магістральних судин. Це значно збільшує ризики та ускладнює хірургічну корекцію. Запропонована низка хірургічних та нехірургічних методів лікування. Кожен варіант стенозу ДШ потребує ретельної індивідуальної оцінки та підбору відповідного методу корекції. Консенсусу щодо лікування різних варіантів стенозів ДШ наразі не існує. Хірургічні втручання все ще супроводжуються високою частотою ускладнень, реоперацій та летальності [13]. Ендоскопічне стентування ДШ є привабливою мініінвазивною технологією, яка в педіатричній практиці використовується відносно нещодавно, існує небагато публікацій за темою [33,34,38]. Стентування ДШ у дорослій практиці добре вивчене, натомість досвід застосування стентів у дітей є обмеженим і пов'язаний з високою частотою ускладнень та летальності [10,42-44].

У цій роботі наводимо власний перший досвід стентування ДШ у дітей, переважно перших місяців життя, при різних варіантах стенозів – органічних, компресійних та функціональних.

**Мета:** визначити роль методу стентування у відновленні прохідності дихальних шляхів при стенозах різного походження у дітей.

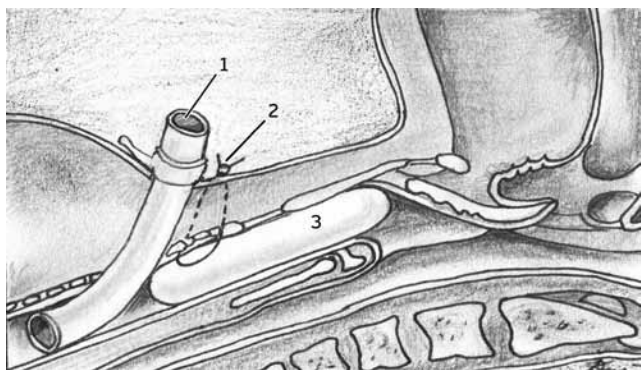
**Матеріали і методи дослідження**

Протягом 2013–2017 рр. у клініці кафедри дитячої хірургії НМУ імені О.О. Богомольця та НДСЛ «ОХМАТДИТ» метод стентування ДШ застосований у 12 випадках у 11 пацієнтів віком від 2 місяців до 10 років (у середньому  $16,8 \pm 9,1$  місяця). Діагностичний протокол включав ларинготрахеобронхоскопію та комп'ютерну томографію з контрастним підсиленням. Пацієнти мали наступну патологію: підзв'язковий ларинготрахеальний стеноз (ЛТС,  $n=3$ ), вроджений стеноз трахеї внаслідок повних хрящових кілець ( $n=3$ ), трахеомалацию (ТМ,  $n=4$ ), компресійний стеноз лівого головного бронха (ЛГБ,  $n=2$ ). Трахеомалация була асоційованою з атрезією стравоходу ( $n=2$ ), ідіопатичною, асоційованою з бронхолегеневою дисплазією ( $n=1$ ), а також вторинною внаслідок судинного кільця ( $n=1$ ). Пацієнт з ідіопатичною ТМ мав також постінтубаційний підзв'язковий ЛТС, тому стентування в нього виконувалось двічі.

Асоційовані вади розвитку мали 3 (33,3%) пацієнтів: агенезія правої легені, дефект міжшлуночкової перетинки, сегментарний стеноз трахеї – повні хрящові кільця ( $n=1$ ), повна атріо-вентрикулярна комунікація, коарктация аорти, компресійний стеноз лівого головного бронха ( $n=1$ ) та ідіопатичний сколіоз грудного відділу хребта, резидуальна лічкоподібна деформація грудної клітки, компресійний стеноз ЛГБ ( $n=1$ ).

Трое пацієнтів із сегментарним стенозом трахеї ( $n=2$ ) та ідіопатичною ТМ, асоційованою з бронхо-

## Торакальна хірургія



**Рис. 1.** Схематичне зображення ендоскопічного стентування зони підв'язкового стенозу за допомогою суцільного силіконового стента за наявності трахеостоми. Стент фіксований транстрахейним транскутанним паратрахеостомічним поліпропіленовим (3-0) швом: 1 – трахеостомічна трубка, 2 – фіксувальний шов, 3 – стент

легеневою дисплазією (n=1), були недоношеними з терміном гестації 33, 34 та 27 тижнів відповідно.

Показаннями до застосування методу стентування ДШ вважали дуже високий ризик радикального хірургічного втручання, зокрема у пацієнтів із вродженим стенозом трахеї, недоношеністю та низькою (2,0–2,2 кг) масою тіла, асоційованими складними вадами серця та легень, неефективність попередніх операцій. Так, у чотирьох випадках первинні втручання, спрямовані на відновлення прохідності трахеї (парціальна крикотрахеальна резекція (n=1), аортопексія (n=1), аортопексія і трахеопластика (n=1), транслокація правобічної дуги аорти (n=1), виконана в іншій клініці) виявились недостатньо ефективними для відновлення прохідності ДШ, що потребувало стентування ДШ.

Із трьох пацієнтів із вродженим стенозом трахеї внаслідок повних хрящових кілець двоє були у віці 2-х місяців та мали низьку масу тіла – 2,0 та 2,2 кг відповідно, що значно підвищувало ризик радикального хірургічного втручання. Ще один пацієнт віком 8 місяців мав асоційовані вади розвитку: агенезію правої легені, дефект міжшлуночкової перегородки (ДМШП) та стеноз трахеї.

Компресійний стеноз ЛГБ та вторинна бронхомаляція (n=2) були наслідком стиснення бронха між аортою та легеневою артерією. В одному випадку пацієнт віком п'ять місяців мав складну вроджену ваду серця – повну А-V комунікацію в поєднанні з коарктацією аорти, компресія ЛГБ виникла після радикальної корекції коарктації аорти внаслідок її натягу. В іншому випадку у 10-річної дитини компресійний стеноз ЛГБ посилювався після початку корсетного лікування сколіозу через п'ять років після симультанної операції: декомпресії ЛГБ та корекції лікоподібної деформації грудної клітки за модифікованим методом Nuss.

Застосовували три типи стентів: дротяні, здатні до самостійного розкриття, з тефлоновим (ePTFE) покриттям (n=4) та без покриття (n=5), а також суцільні силіконові стенти (n=3). Дротяні Z-подібні стенти, що самостійно розкриваються, з/без тефлонового покриття, а також суцільні силіконові циліндричні стенти для гортані були розроблені в клініці спільно з медичним центром «Ендомед» (Україна). Також використовувались дротяні сітчасті стенти, що самі розкриваються, фірми Balton (Польща).

У випадках підв'язкового ЛТС (n=3) застосовували суцільні силіконові стенти, які встановлювали під час операції парціальної крикотрахеальної резекції (ПКТР) для формування адекватного просвіту підв'язкового відділу трахеї (n=1), з метою корекції рестенозу після операції ПКТР (n=1) та як етап консервативно-інструментального лікування (n=1). Використання таких стентів можливе тільки за умови наявності трахеостоми (рис. 1). Стент встановлювали після бужування гортані та фіксували швом за край трахеостоми.

Дротяні стенти, здатні до самостійного розкриття, використовували для корекції стенозу трахеї внаслідок повних хрящових кілець (n=3), ТМ (n=4), компресії ЛГБ (n=2). Їх встановлювали ендоскопічно за допомогою розробленого інтродюсера. При повних хрящових кільцях попередньо проводилась гідродилатація зони стенозу трахеї під тиском 608 kPa за допомогою балона для ангіопластики. Техніка встановлення стента в разі ТМ або компресійного стенозу ЛГБ відрізнялась лише відсутністю етапу дилатації трахеї. Ендоскопічний та рентгенологічний контроль є обов'язковим.

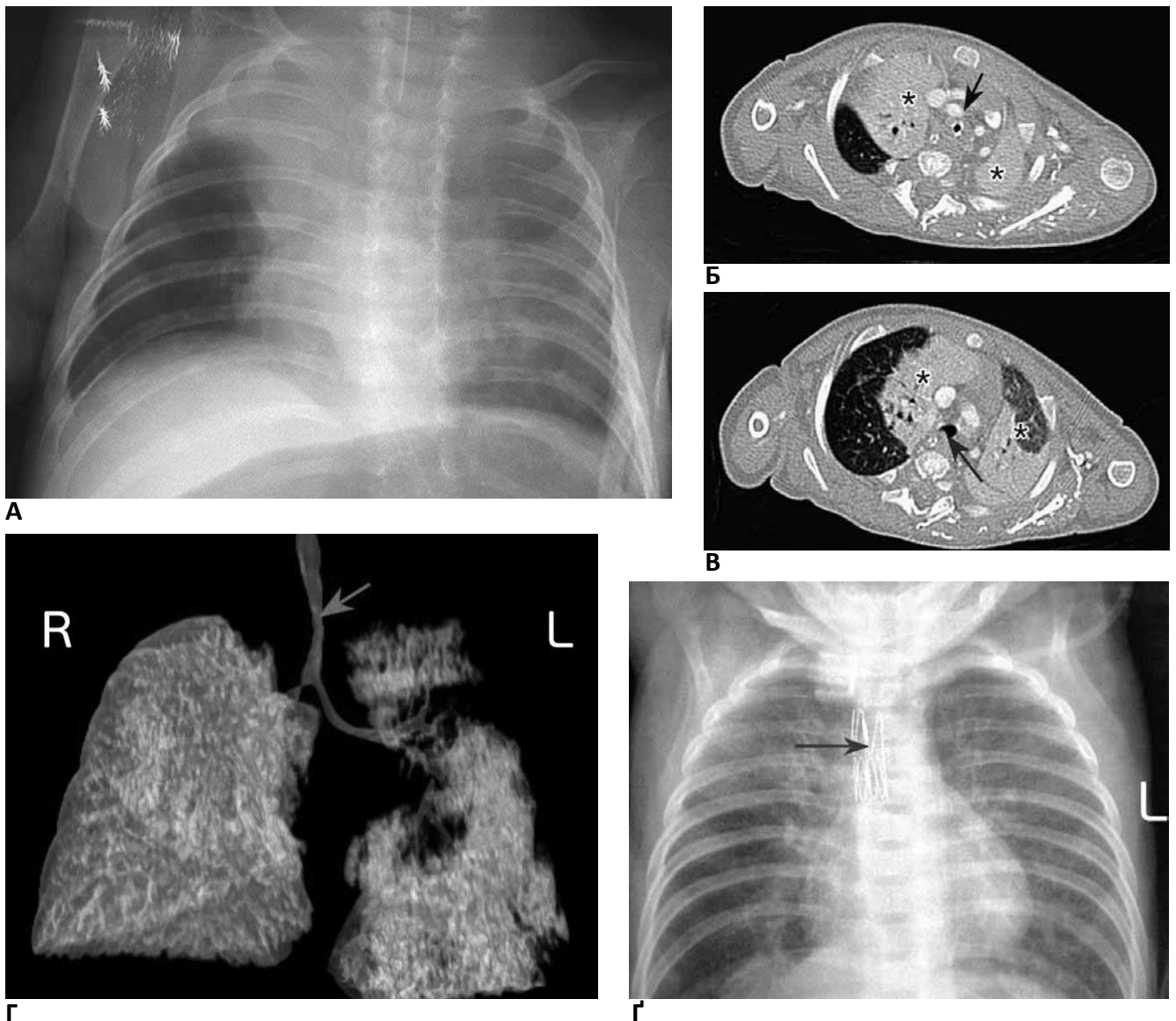
Дослідження виконані відповідно до принципів Гельсінської Декларації. Протокол дослідження ухвалений Локальним етичним комітетом (ЛЕК) установи. На проведення досліджень було отримано поінформовану згоду батьків дітей (або їхніх опікунів).

Ефективність застосованого стентування визначали за клінічними ендоскопічними та рентгенологічними даними. Результат вважали позитивним у разі зникнення симптомів обструкції ДШ, збільшення просвіту ДШ до >50% від нормального, відсутності рентгенологічних ознак ателектазу або емфіземи.

### Результати дослідження

Усі пацієнти вижили. Летальності та ускладнень під час встановлення стентів не було.

У групі пацієнтів з підв'язковим ЛТС усі стенти було видалено через місяць після встановлення з відновленням просвіту ДШ у двох випадках та з



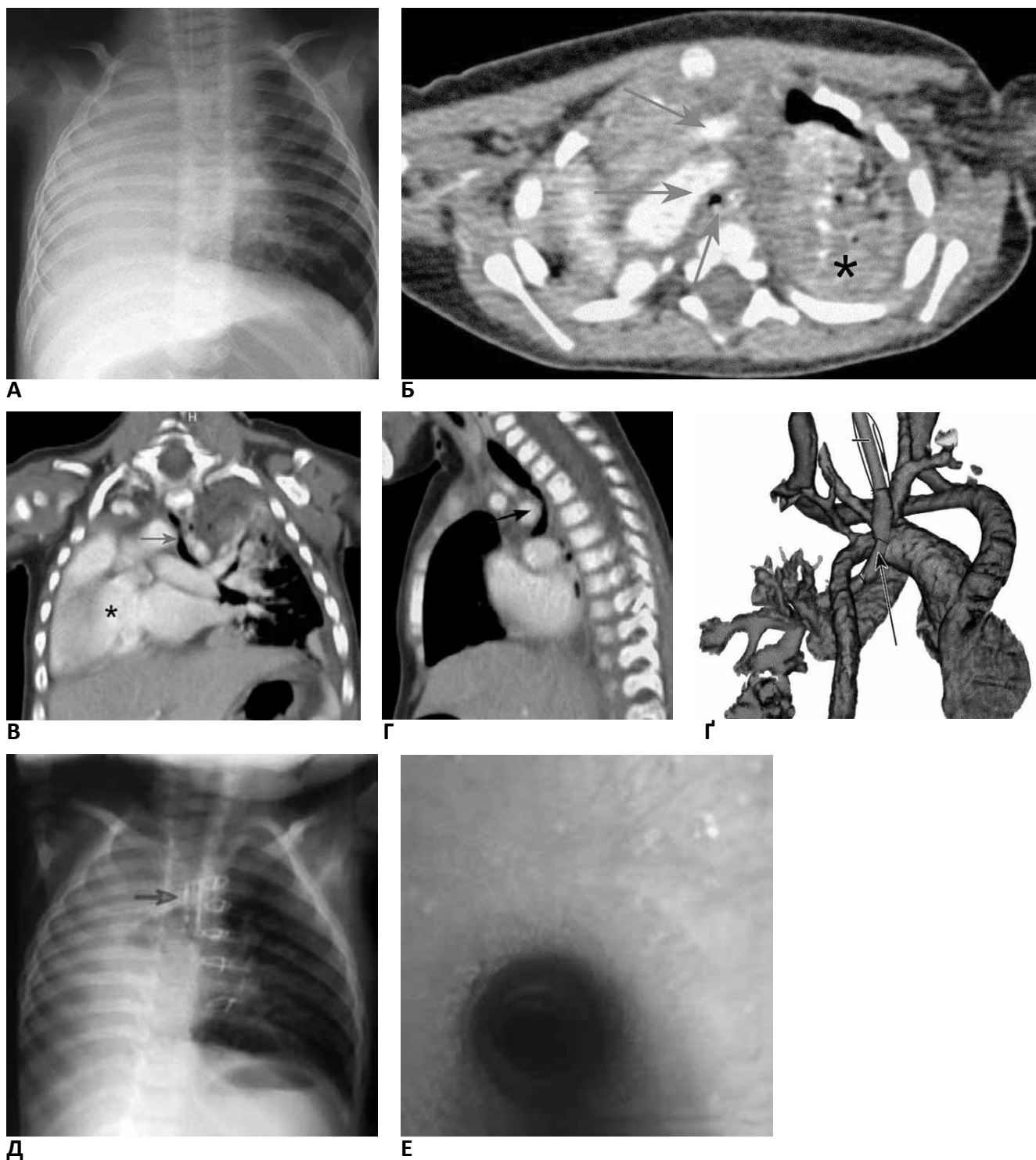
**Рис. 2.** Діагностичні дослідження пацієнта з природженим стенозом торакального сегмента трахеї (вік – 2 місяці): А – оглядова рентгенограма грудної клітки. Ателектаз верхньої частки правої легені; Б, В – комп’ютерна томографія грудної клітки з контрастним підсиленням, аксіальний скан на рівні стенозу (Б) та нижче від стенозу (В). Видно різницю діаметрів трахеї (стрілки) й ателектазовані верхні частки правої та лівої легені (зірочки); Г – комп’ютерна томографія, 3D-реконструкція дихальних шляхів і легень. Стеноз трахеї у торакальному сегменті (стрілка); Г – оглядова рентгенограма після дилатації та стентування трахеї металевим стентом, що сам розправляється (стрілка), пневматизація легень нормалізувалася

тимчасовим ефектом в одному випадку, що потребував подальшого бужування. Тобто використання суцільного силіконового стента виявилось ефективним у 2 із 3 (66%) пацієнтів з ЛТС.

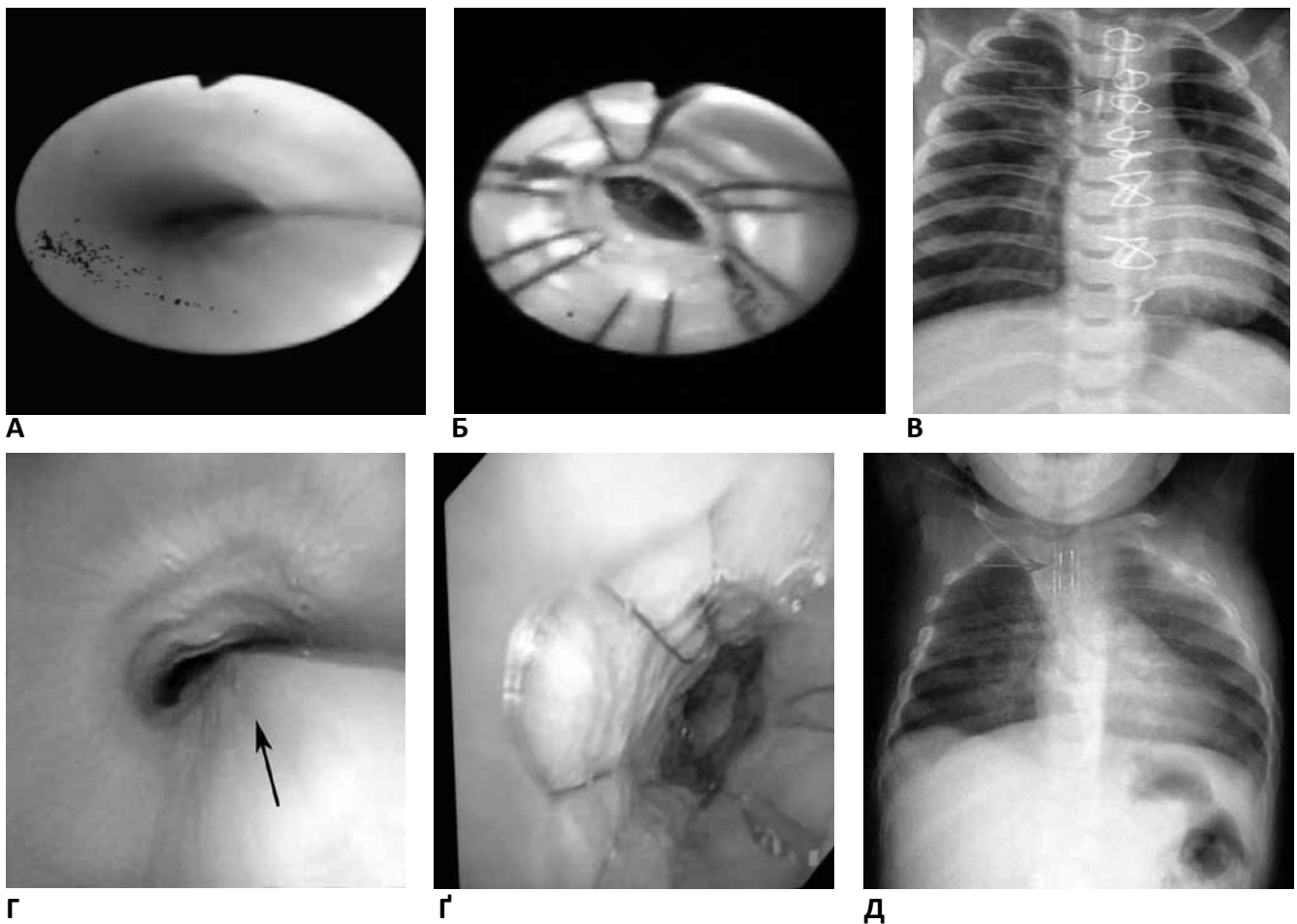
У групі пацієнтів з вродженим сегментарним стенозом трахеї внаслідок повних хрящових кілець (n=3) у двох випадках застосовано дротяні стенти без тefлонового покриття та в одному випадку з тefлоновим покриттям, які було встановлено у зону стенозу після її балонної гідродилатації. Під час контрольних трахеоскопій у віддаленому періоді відмічено, що стенти без покриття частково або повністю вросли у стінку трахеї, видалення їх було не-

можливим. Стент з тefлоновим покриттям було видалено без ускладнень через три місяці після встановлення. В усіх випадках (100%) відмічено повне відновлення просвіту трахеї у ділянці стенозу, що було підтверджено ендоскопічним обстеженням у віддаленому періоді протягом чотирьох років після стентування. У одного пацієнта виникла потреба в проведенні трьох сеансів гідродилатації стента в зоні стенозу з інтервалом шість місяців для доведення просвіту трахеї до достатнього діаметра. Результати обстеження і стентування пацієнта з ізольованим вродженим сегментарним стенозом трахеї показані на рис. 2.

Торакальна хірургія



**Рис. 3.** Діагностичні дослідження у пацієнта з комбінацією вад: агенезія правої легені, вроджений стеноз трахеї, дефект міжшлуночкової перетинки серця (вік – 8 місяців): А – оглядова рентгенограма грудної клітки. Правий геміторак затемнений за рахунок зміщеного серця та середостіння, трахея розташована серединно, у трахеї – інтубаційна трубка; Б – комп’ютерна томографія з контрастним підсиленням, аксіальний скан. Стрілками показані (знизу догори) звужена трахея, дуга аорти й верхня порожниста вена. Ателектаз верхньої частки єдиної лівої легені (зірочка) та парціальний пневмоторакс після катетеризації центральної вени; В – комп’ютерна томографія, фронтальна реконструкція. Серце займає праву половину грудної клітки (зірочка), стеноз трахеї у проекції дуги аорти (стрілка); Г – комп’ютерна томографія, сагітальна реконструкція. Компресія трахеї дугою аорти в зоні стенозу (стрілка); Д – комп’ютерна томографія, 3D-реконструкція магістральних судин і трахеї. Стеноз аортального сегмента трахеї (стрілка); Е – обстеження пацієнта через рік після операції (вік – 1 рік 8 місяців): Д – оглядова рентгенограма грудної клітки. Видно стент у трахеї (стрілка) та металеві шви на груднині, єдина легеня без ознак запалення та порушення вентиляції; Е – ендоскопія. Просвіт трахеї майже відновлений, стент не візуалізується (востання у стінку)



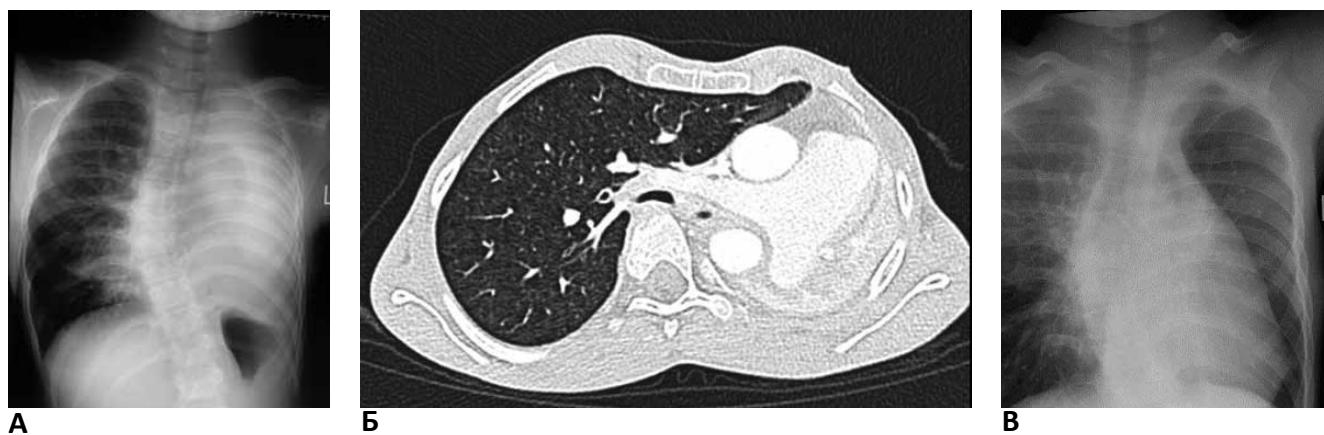**Рис. 4.** Ендофотографії та рентгенограми пацієнтів із вторинною трахеомалациєю після корекції судинного кільця (А, Б, В) та первинною трахеомалациєю, асоційованою з атрезією стравоходу (Г, Г, Д), після корекції атрезії стравоходу, рецидивної трахео-стравохідної норичі й неефективної аортопексії та трахеопластики (вік пацієнтів – 3 місяці та 8 місяців відповідно). А, Г – ендофото у пацієнтів перед стентуванням, виразний колапс трахеї. Б, Г – ендоскопічна картина стента, розташованого в трахеї: стент-графт із зовнішнім тефлоновим покриттям (Б), дротяний стент без покриття (Г). В, Д – рентгенограми пацієнтів після стентування, розташування стентів вказано стрілками

Один із цих пацієнтів віком вісім місяців мав складну асоційовану вадку розвитку – агенезію правої легені, вроджений сегментарний стеноз дистальної частини трахеї та ДМШП. У нього спостерігали декомпенсований клінічний перебіг з виразною дихальною недостатністю. Було проведено симультанну операцію: стернотомію, закриття ДМШП модифікованим глютаральдегідом клаптом перикарда в умовах штучного кровообігу, балонну дилатацію та стентування трахеї дротяним сталевим стентом, що самостійно розправляється, власної конструкції. Стент було підібрано й індивідуально виготовлено таким чином, щоб забезпечити можливість подальших його дилатацій відповідно до вікового розміру трахеї. У віддаленому періоді проведено три сеанси дилатацій трахеї зі стентом. Прохідність трахеї є достатньою для забезпечення компенсованої вентиляційної функції. Діагностичні обстеження та результат лікування показано на рис. 3.

Цей випадок демонструє складність патології та складність прийняття рішення про тактику лікування. Розглядався варіант симультанної пластики трахеї, проте визнано вкрай високий ризик подібного втручання. Тому було обрано проведення дилатації і стентування трахеї в умовах штучного кровообігу під час корекції вади серця.

У групі пацієнтів з трахеомалациєю (n=4) у двох випадках використані стенти з тефлоновим покриттям та ще у двох – без покриття (рис. 4). Стенти з покриттям були видалені через місяць у випадку вторинної ТМ після корекції правобічної дуги аорти і через 5,5 місяця у пацієнта з ТМ, асоційованою з атрезією стравоходу. У двох випадках використання стентів без тефлонового покриття відмічене часткове їх вrostання у стінку трахеї з її стабілізацією та збільшенням просвіту ДШ. В усіх випадках (100%) відмічено позитивний результат стентування трахеї, як у найближчому, так і у від-

## Торакальна хірургія



**Рис. 5.** Діагностичні дослідження у дівчинки віком 10 років з компресійним стенозом лівого головного бронха, тотальним ателектазом лівої легені та ідіопатичним сколіозом грудного відділу хребта: А – оглядова рентгенограма грудної клітки, тотальний ателектаз лівої легені; Б – КТ грудної клітки з контрастним підсиленням. Компресія лівого головного бронха між низхідною аортою та правою легеневою артерією (стрілка), ателектаз лівої легені; В – оглядова рентгенограма грудної клітки після стентування лівого головного бронха. Видно стент у ділянці бронха (стрілка), ліва легеня пневматизована

даленому періоді, що було підтверджено обстеженням пацієнтів протягом 6 місяців – 3 років після встановлення стентів.

У пацієнтів із компресійним стенозом ЛГБ, вторинною бронхомаліцією та ателектазом лівої легені (n=2) встановлення стента в ЛГБ призвело до відновлення просвіту бронха та ліквідації ателектазу (рис. 5). Проте у пацієнта з А-V комунікацією та коригованою коарктацією аорти ефект був тимчасовим. Протягом трьох тижнів стент, внаслідок значного тиску з боку дуги аорти, деформувався, що призвело до рецидиву стенозу ЛГБ та ателектазу лівої легені. Проблема була вирішена шляхом симультанного хірургічного втручання: радикальної корекції А-V комунікації, подовження дуги аорти за допомогою графта та бронхотомії з видаленням стента в умовах штучного кровообігу в кардіохірургічній клініці (Центр дитячої кардіології та кардіохірургії).

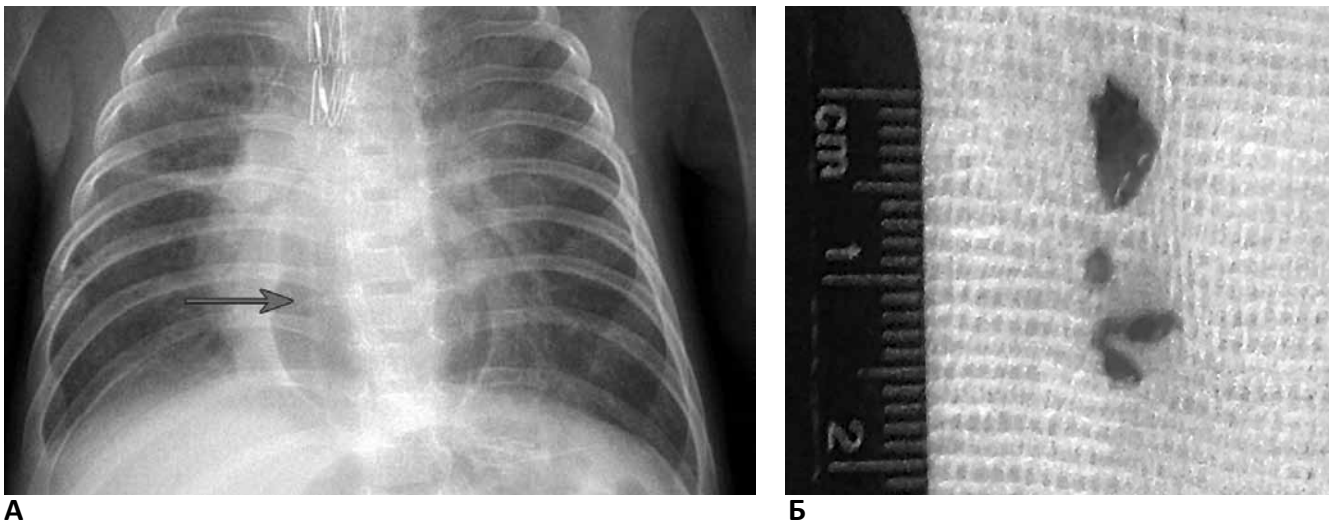
Ускладненнями стентування трахеї були наступні: ненапружений пневмомедіастинум (n=1, 8,33%), який не потребував хірургічного втручання та розвинення грануляцій у трахеї у зоні розташування стента (n=3, 25,0%) (рис. 6). Спостереження за пацієнтами після стентування трахеї показало, що в разі використання стентів із тефлоновим покриттям періодично відбувається накопичення мокротиння у ділянці стента з клінічними ознаками обструкції ДШ, що потребують санаційної бронхоскопії.

Таким чином, серед усіх 12 випадків стенозів ДШ різного походження стентування виявилось ефективним у 10 (83,3%) випадках. Ускладнення спостерігались у 4 (33,3%) випадках.

## Обговорення

Ми описуємо невелику когорту пацієнтів (n=11) з різноманітними причинами стенозів та обструкції ДШ, яким проведено стентування з встановленням 12 стентів протягом 2013–2017 років. Стенти були успішно встановлені в усіх 100% випадків, позитивний стійкий клінічний ефект отримано у 83,3% пацієнтів.

Метод стентування ДШ є відносно «молодим» у педіатричній практиці і застосовується з 1980-х років з невеликою кількістю пацієнтів в окремих публікаціях [16,22,33,36,38,39]. З часу застосування перших силіконових стентів W.W. Montgomery (1965) описане застосування широкого спектра різних металевих та силіконових стентів [2,21,31,36,37]. У дитини вперше стент в ДШ був встановлений D.S. Loeff та співавт. (1988) [2]. Силіконові стенти досить легко видаляються та можуть бути замінені по мірі зростання дитини, але мають менший просвіт порівняно з металевими, що обмежує їх використання дітьми старшого віку [28,41]. Перевагами металевих стентів є мінімальна товщина та легке розгортання. Однак в експериментальних [14] та клінічних [37] дослідженнях виявлено значні ускладнення та обмеження, що включають утворення грануляцій, утруднене видалення, смерть, злам стента, потребу постановки додаткового стента, міграцію та потребу повторних дилатацій стента по мірі зростання дитини. Взагалі здатність до видалення є надзвичайно важливою, зважаючи на ріст ДШ та дитини. Формування грануляційної тканини або міграція стента можуть призвести до рецидиву обструкції з частотою до 43% [1]. Стентування досі залишається проблематичним з огляду на малий розмір ДШ дитини та потребує розвитку [36]. Новелою є розробка біополімерних стентів.



**Рис. 6.** Ускладнення стентування трахеї: А – оглядова рентгенограма ОГК після дилатації та стентування трахеї (стрілка). Ненапружений пневмомедіастинум втручання не потребував; Б – видалені грануляції із зони ендотрахеального стента, що спричиняли обструкцію трахеї

тів, здатних до резорбції [9], що може зняти обмеження існуючих стентів у майбутньому [31].

Попри значні успіхи хірургічної реконструкції ДШ при ЛТС, існують повідомлення про застосування ендоскопічних технологій, а саме балонної дилатації та стентування, у лікуванні як вроджених підзв'язкових стенозів (ПЗС), так і набутих ЛТС різного ступеня [11, 5]. Втім, консенсусу щодо специфічних показань до дилатації і стентування гортані або відкритого хірургічного втручання з приводу ПЗС у дітей не існує [24]. Роль ендоскопічних втручань у наш час зростає, вони можуть бути застосовані як первинний лікувальний підхід, хоча результати є варіабельними, від 40% до 100% [3,7,11,12,29,30], так і доповнювати відкриті хірургічні реконструктивні втручання. Потенційними перевагами ендоскопічних втручань є коротший час операції, менша тривалість госпіталізації та відсутність зовнішніх розрізів. Описані різні ендоскопічні методи для лікування ПЗС, що включають дилатацію, ендоскопічну лазерну резекцію, мікродисекцію та встановлення стентів [30], які можуть доповнюватись введенням стероїдів та аплікаціями мітоміцину-С для підвищення ефективності [24]. Досвід використання ендоскопічних технологій протягом останніх десятиріч свідчить про можливість і доцільність їх застосування у якості первинного лікування при вроджених та набутих підзв'язкових стенозах I та II ступеня, при більш важких стенозах також можливе їх застосування, хоча очікувана ефективність буде нижчою [5,24]. Ефективність ендоскопічного лікування в середньому, за даними різних авторів, варіює в межах 60–81% [5,11,24,27]. Показання включають первинне та вторинне лікування набутих ЛТС усіх ступенів, вторинне лікування вроджених стенозів, первинне лікування

окремих вроджених ПЗС. Відкрите хірургічне втручання залишається методом вибору у випадках важких вроджених стенозів, нерухомості голосових зв'язок або неефективності дилатації і стентування [5].

Лікування вродженого стенозу трахеї (ВСТ) внаслідок повних хрящових кілець залишається викликом для хірургів, оскільки ця вада є рідкісною, складною клінічною проблемою, без чіткого консенсусу щодо оптимального лікувального підходу [21]. Останнім часом поширення набули балонна дилатація і стентування з обнадійливими результатами [18,21,22,40]. Процедура може бути поєднана з лазерним розсіченням повних трахеальних кілець [26]. Проте деякі автори вважають такий підхід неприйнятним, бо мінімально інвазивний підхід до лікування вади може перетворитися на дуже інвазивну процедуру для пацієнта [25]. Р. Monnier [25] та Н.С. Grillo [17] вважають, що дилатація і стентування трахеї не мають значення в лікуванні ВСТ з повними хрящовими кільцями, зважаючи на високу частоту позитивних результатів хірургічної корекції. Однак кількість пацієнтів, пролікованих за допомогою балонної дилатації і стентування, ще невелика, і цей метод, без сумніву, заслуговує на подальше вивчення [32]. Описане використання різних стентів у дітей [15, 34], проте показання до їх застосування залишаються обмеженими.

У разі ВСТ, утвореного повними хрящовими кільцями, технічні можливості дозволяють провести трахеопластику в будь-якому віці, проте ДШ надто малих розмірів є дуже чутливими до зменшення просвіту, яке може стати катастрофічним внаслідок післяопераційного набряку. У пацієнтів перших місяців життя з малою масою тіла (2–2,2 кг) ми проводили дилатацію зони стенозу з встановленням стента (n=2),



## Торакальна хірургія

стентування трахеї також виконано у пацієнта з агенезією правої легені та ДМШП як симультанна операція під час закриття ДМШП на штучному кровообігу, зважаючи на дуже високий ризик резекції трахеї або трахеопластики. Балонна дилатація трахеї з її стентуванням запропонована також японськими авторами [21] як альтернатива ранньому радикальному хірургічному втручанню. Згідно з їхніми спостереженнями, протягом зростання дитини відбувається ріст неушкодженого сегмента трахеї, а довжина зони стенозу залишається сталою. Тому відтермінована радикальна операція є більш безпечною, оскільки зменшується відносна довжина зони резекції трахеї, а просвіт ДШ є значно більшим, ніж у немовляти.

Ендоскопічне стентування трахеї та бронхів описане також як спосіб лікування ТМ або бронхомалії, особливо після корекції атрезії стравоходу з неможливістю наступної екстубації трахеї [6,19]. При порівнянні стентування трахеї з аортопексією відмічено, що обидва методи є ефективними в лікуванні ТМ, проте стентування частіше є неефективним, має вищу частоту летальності та захворюваності [1]. Тому стентування при ТМ або бронхомалії використовується за обмеженими показаннями, коли нехірургічне або хірургічне лікування неефективне [4,41]. У наших пацієнтів з ТМ стентування було використане як метод другої черги, коли первинні втручання, спрямовані на відновлення прохідності ДШ, виявились неефективними або становили значний ризик.

Компресійний стеноз ЛГБ досить часто зустрічається при вроджених вадах серця, що супроводжуються легеневою гіпертензією та розширенням легневих артерій. З метою відновлення прохідності ЛГБ використовують задню аортопексію [35] або ендоскопічне стентування бронха [8,20]. Консенсусу щодо вибору оптимального методу лікування в даному випадку не існує. Аортопексія вважається безпечним втручанням з високою ефективністю, без інтервенції у скомпрометовані ДШ. З іншого боку, ендоскопічне стентування є мініінвазивним, можливе у пацієнтів з високим ризиком відкритої операції. У нашій невеликій серії із двох випадків компресія ЛГБ виникла в одному випадку у пацієнтки віком 10 років після початку корсетного лікування сколіозу через п'ять років після симультанної операції декомпресії ЛГБ шляхом задньої аортопексії та корекції лікоподібної деформації грудної клітки за Nuss у модифікації, в іншому – після радикальної корекції коарктації аорти внаслідок надмірного натягу дуги аорти. В останньому випадку стентування мало тимчасовий ефект, відновлення прохідності ЛГБ потребувало хірургічної корекції – протезування дуги аорти.

## Висновки

Стентування ДШ може бути альтернативою відкритому втручанню або доповнювати його. Застосування стентів різних типів має відповідати конкретній клінічній ситуації та враховувати анатомічні особливості стенозів. Для отримання задовільних результатів стентування та курація пацієнтів повинні проводитись у спеціалізованих центрах із застосуванням мультидисциплінарної команди досвідчених спеціалістів. Відбір пацієнтів для стентування має бути ретельним, з урахуванням основної патології ДШ та асоційованих вад, очікуваної тривалості та локалізації стента. Ефективність стентування полягає у виживанні дітей із високим ризиком летальності і можливості їх подальшого лікування.

**Перспективи подальших досліджень** полягають у удосконаленні конструкції стентів, визначенні можливостей застосування біодеградуючих стентів, удосконаленні хірургічних технологій лікування варіантів стенозів ДШ.

*Автори заявляють про відсутність конфлікту інтересів.*

## Література

1. A decade of using intraluminal tracheal/bronchial stents in the management of tracheomalacia and/or bronchomalacia: is it better than aortopexy? / E.P. Valerie, A.C. Durrant, V. Forte [et al.] // Journal of pediatric surgery. – 2005. – Vol.40, No.6. – P.904–907.
2. A new intratracheal stent for tracheobronchial reconstruction: experimental and clinical studies / D.S. Loeff, R.M. Filler, A. Gorenstein [et al.] // J. Pediatr. Surg. – 1988. – Vol.23. – P.1173–1177.
3. Andres A.A. Bronchoscopic CO2 laser surgery / A.A. Andres, S.L. Horowitz // Lasers Surg. Med. – 1980. – Vol.1. – P.35–39.
4. Aortopexy as treatment for tracheo-bronchomalacia in children: an 18-year single-center experience / E.E. Calkoen, H.O. Gabra, D.J. Roebuck [et al.] // Pediatric Critical Care Medicine. – 2011. – Vol.12, No.5. – P. 545–551.
5. Balloon dilation laryngoplasty for subglottic stenosis in children: eight years' experience / C. Hautefort, N. Teissier, P. Viala [et al.] // Archives of Otolaryngology–Head & Neck Surgery. – 2012. – Vol.138, No.3. – P.235–240.
6. Balloon-expandable metallic stents in the management of tracheomalacia in neonates / G. Santoro, S. Picardo, G. Testa [et al.] // J. Thorac Cardiovasc Surg. – 1995. – Vol.110. – P.1145–1148.
7. Bronchoscopic carbon dioxide laser surgery / M.S. Strong, C.W. Vaughan, G. Polanyi [et al.] // Ann. Otol. Rhinol. Laryngol. – 1974. – Vol.83. – P.769–776.
8. Bronchoscopic Management Of Central Airway Obstruction In Children Underwent Congenital Heart Surgery / L. Dalar, Y. Abul, E. Egilmez Morkoc [et al.] // Cardiovascular disease in the picu. – 2017. – P. A4116–A4116 American Thoracic Society.
9. Comparison of resorbable poly-L-lactic acid-polyglycolic acid and internal Palmaz stents for the surgical correction of severe tracheomalacia / G.K. Sewall, T. Warner, N.P. Conner [et al.] // Ann Otol. Rhinol. Laryngol. – 2003. – Vol.112. – P.515–521.
10. Complications of metallic stents in the pediatric airway / L.H. Lim, R.T. Cotton, R.G. Azizkhan [et al.] // Otolaryngol. Head Neck Surg. – 2004. – Vol.131. – P.355–361.
11. Durden F. Balloon laryngoplasty as a primary treatment for subglottic stenosis / F. Durden, S.E. Sobol // Archives of

- Otolaryngology–Head & Neck Surgery. – 2007. – Vol.133, No.8. – P.772–775.
12. Early diagnostic and endoscopic dilation for the treatment of acquired upper airway stenosis after intubation in children / J.G. Maksoud-Filho, M.E. P. Goncalves, S.R. Caroso [et al.] // J. Pediatr. Surg. – 2008. – Vol.43. – P.1254–1258.
  13. Emergency management for congenital tracheal stenosis with endoluminal stenting in pediatric intensive care units / X. Xu, H. Ding, X. Liu [et al.] // Therapeutic advances in respiratory disease. – 2016. – Vol.10, No.4. – P.310–317.
  14. Experimental trial of balloon expandable metallic Palmaz stent in the trachea // J.C. Fraga, R.M. Filler, V. Forte [et al.] // Arch. Otolaryngol. Head Neck Surg. – 1997. – Vol.123. – P.522–528
  15. Filler R.M. Tracheobronchial stenting for the treatment of airway obstruction / R.M. Filler, V. Forte, P. Chait // J. Pediatr. Surg. – 1998. – Vol.33. – P.304–311.
  16. French experience of silicone tracheobronchial stenting in children // M. Fayon, L. Donato, J. Labbé A de Blic [et al.] // Pediatr Pulmonol. – 2005. – Vol.39. – P.21–27.
  17. Grillo H.C. Congenital and acquired tracheal lesions in children // Surgery of the Trachea and Bronchi / H. C. Grillo (ed). – BC Decker, Hamilton London, 2004. – P. 173–205.
  18. Jaffe R.B. Balloon dilation of congenital and acquired stenosis of the trachea and bronchi / R.B. Jaffe // Radiology. – 1997. – Vol.203. – P.405–409.
  19. Kovesi T. Long-term complications of congenital esophageal atresia and/or tracheoesophageal fistula / T. Kovesi, S. Rubin // Chest. – 2004. – Vol.126. – P.915–925.
  20. Left main bronchus compression due to main pulmonary artery dilatation in pulmonary hypertension: two case reports / S.K. Jaijee, B. Ariff, L. Howard [et al.] // Pulmonary circulation. – 2015. – Vol.5, No.4. – P.723–725.
  21. Long-term outcomes of congenital tracheal stenosis treated by metallic airway stenting / K. Maeda, S. Ono, Y. Tazuke [et al.] // Journal of pediatric surgery. – 2013. – Vol.28, No48(2). – P.293–296.
  22. Maeda K. A new approach to the treatment of congenital tracheal stenosis: balloon tracheoplasty and expandable metallic stenting / K. Maeda, M. Yasufuku, T. Yamamoto // Journal of pediatric surgery. – 2001. – Vol.36, No.11. – P.1646–1649.
  23. McLaren C.A. Tracheobronchial intervention in children / C.A. McLaren, M.J. Elliott, D.J. Roebuck // Eur. J. Radiol. – 2005. – Vol.53. – P.22–34.
  24. Minimally invasive endoscopic management of subglottic stenosis in children: success and failure / A.M. Quesnel, G.S. Lee, R.C. Nuss [et al.] // Int. J. Pediatr. Otorhinolaryngol. – 2011. – Vol.75. – P.652–656.
  25. Monnier P. Congenital Tracheal Anomalies / Philippe Monnier // Pediatric Airway Surgery. – Springer-Verlag Berlin Heidelberg, 2011. – P.157–179.
  26. Othersen Jr. H.B. A new method of treatment for complete tracheal rings in an infant: endoscopic laser division and balloon dilation / H.B. Othersen Jr., A. Hebra, E.P. Tagge // J. Pediatr. Surg. – 2000. – Vol.35. – P.262–264.
  27. Outcomes of balloon dilation in pediatric subglottic stenosis / A.S. Whigham, R. Howell, S. Choi [et al.] // Annals of Otolaryngology & Laryngology. – 2012. – Vol.121, No.7. – P.442–448.
  28. Pediatric Tracheal Surgery / C.D. Wright, B.B. Graham, H.C. Grillo [et al.] // Ann Thorac Surg. – 2002. – Vol.74. – P.308–314.
  29. Predictive factors of success or failure in the endoscopic management of laryngeal and tracheal stenosis / G.T. Simpson, M.S. Strong, G.B. Healy [et al.] // Ann. Otol. Rhinol. Laryngol. – 1982. – Vol.91. – P.384–388.
  30. Rutter M.J. Endoscopic airway management in children / M.J. Rutter, A.P. Cohen, A. de Alarcon // Curr. Opin. Otolaryngol. Head Neck Surg. – 2008. – Vol.16. – P.525–529.
  31. Sommer D. Advances in the management of major airway collapse: the use of airway stents / D. Sommer, V. Forte // Otolaryngol Clin North Am. – 2000. – Vol.33. – P.163–177.
  32. The management of congenital tracheal stenosis / M. Elliot, D. Roebuck, C. Noctor [et al.] // Int. J. Otolaryngol. – 2003. – Vol.67, No.1. – P.183–192.
  33. The role of airway stenting in pediatric tracheobronchial obstruction / J.L. Antón-Pacheco, D. Cabezalí, R. Tejedor [et al.] // Eur. J. Cardiothorac. Surg. – 2008. – Vol.33. – P.1069–1075.
  34. The role of airway stents in the management of pediatric tracheal, carinal, and bronchial disease / J.P. Jacobs, J.A. Quintessenza, L.M. Botero [et al.] // Eur. J. Cardiothorac. Surg. – 2000. – Vol.18. – P.505–512.
  35. The role of posterior aortopexy in the treatment of left mainstem bronchus compression / L. Arcieri, P. Serio, R. Nenna [et al.] // Interactive cardiovascular and thoracic surgery. – 2016. – Vol.5, No23. – P.699–704.
  36. The use of balloon-expandable metallic stents in the treatment of pediatric tracheomalacia and bronchomalacia / R.H. Furman, C.L. Backer, M.E. Dunham [et al.] // Arch. Otolaryngol. Head Neck Surg. – 1999. – Vol.125. – P.203–207.
  37. The use of expandable metallic stents for tracheobronchial obstruction in children / R.M. Filler, V. Forte, J.C. Fraga [et al.] // J. Pediatr. Surg. – 1995. – Vol.30. – P.1050–1056.
  38. Tracheobronchial obstruction in children: experience with endoscopic airway stenting / P. Kumar, A.P. Bush, G.P. Ladas [et al.] // Ann Thorac Surg. – 2003. – Vol.75. – P.1579–1586.
  39. Tracheobronchial obstruction: follow-up study of 100 children treated with airway stenting [Electronic resource] / P. Serio, V. Fainardi, R. Leone [et al.] // European Journal of Cardio-Thoracic Surgery. – 2014. – Vol. 45, Issue 4. – P.100–109. – URL: <https://doi.org/10.1093/ejcts/ezt626>
  40. Tracheobronchial stenosis in infants: successful balloon dilation therapy / S.B. Brown, G.L. Hedlund, C.M. Glasier [et al.] // Radiology. – 1987. – Vol.164. – P. 475–478.
  41. Tracheomalacia and Tracheobronchomalacia in children and Adults / K.A. Carden, P.M. Boiselle, D.A. Waltz [et al.] // Chest. – 2006. – Vol.127. – P.964–1005.
  42. Treatment of airway obstruction by metallic stents in infants and children / I. Vinograd, S. Keidar, M. Weinberg [et al.] // J. Thorac Cardiovasc. Surg. – 2005. – Vol.130. – P.146–150.
  43. Wells W.J. Stenting of the mainstem bronchus in children: a word of caution / W.J. Wells, N.S. Hussain, J.C. Wood // Ann Thorac Surg. – 2004. – Vol.77. – P.1420–1422.
  44. Zakaluzny S.A. Complications of tracheobronchial airway stents / S.A. Zakaluzny, J.D. Lane, E.A. Mair // Otolaryngol Head Neck Surg. – 2003. – Vol.128. – P.478–88.

#### Відомості про авторів:

**Кривченя Данило Юліанович** – д.мед.н., проф. каф. дитячої хірургії НМУ імені О.О. Богомольця, НДСЛ «ОХМАТДИТ». Адреса: м. Київ, вул. Чорновола, 28/1; тел. (044) 236-59-06.

**Дубровін Олександр Ілбович** – д.мед.н., проф. каф. дитячої хірургії НМУ імені О.О. Богомольця, НДСЛ «ОХМАТДИТ». Адреса: м. Київ, вул. Чорновола, 28/1; тел. (044) 236-59-06.

**Руденко Євген Олегович** – к.мед.н., доц. каф. дитячої хірургії НМУ імені О.О. Богомольця, НДСЛ «ОХМАТДИТ». Адреса: м. Київ, вул. Чорновола, 28/1; тел. (044) 236-59-06.

Стаття надійшла до редакції 13.04.2017 р.