

УДК 616.381-002-003.292-07-08

О.Д. Фофанов, В.О. Фофанов, Р.І. Никифорук

## Лікування меконієвого перитоніту: проблеми та шляхи їх вирішення

*Івано-Франківський національний медичний університет, Україна*

PAEDIATRIC SURGERY.2017.3(56):61-67; doi 10.15574/PS.2017.56.61

**Мета** – проаналізувати результати лікування меконієвого перитоніту (МП) у новонароджених і розробити оптимальний алгоритм діагностики та лікувальної тактики.

**Матеріали і методи.** Проведено обстеження і лікування 28 новонароджених дітей з МП. Діти прооперовані у перші дні життя у клініці дитячої хірургії Івано-Франківського національного медичного університету. У першу групу увійшли 12 хворих, які оперовані у 2002–2008 рр., у другу групу – 16 хворих, які оперовані після 2008 року.

**Результати.** У 78,6% хворих причиною МП були вроджені вади кишок (атрезія, подвоєння, заворот), які ускладнилися некрозом і перфорацією. У чотирьох новонароджених спостерігалася атрезія кишки і заворот, у п'ятьох дітей були множинні атрезії. Локалізація перфорації у більшості хворих була на рівні тонкої кишки, у двох дітей – на рівні товстої кишки, у двох випадках спостерігалася перфорація шлунка. У більшості оперованих новонароджених була виявлена фіброзно-адгезивна форма МП, у третини дітей був дифузний перитоніт і у трьох пацієнтів – кістозна форма МП. У хворих другої групи удосконалено хірургічне лікування, яке ґрунтувалося на диференційованому підході до вибору методу операцій залежно від виду МП.

**Висновки.** Найчастішою причиною МП була вроджена тонкокишкова непрохідність, що вимагала оперативного лікування. Результати лікування МП залежать від його форми і патології, що його викликала. Найгірші результати лікування отримано при фіброзно-адгезивній формі МП. Диференційований підхід до хірургічного лікування дозволив знизити частоту післяопераційних ускладнень і летальність у оперованих новонароджених.

Важливе значення для покращення результатів лікування має своєчасна антенатальна діагностика даної патології.

**Ключові слова:** меконієвий перитоніт, хірургічне лікування, новонароджені діти.

### Treatment of meconium peritonitis: problems and ways for their solution

**O.D. Fofanov, V.A. Fofanov, R.I. Nykiforuk***Ivano-Frankivsk National Medical University, Ivano-Frankivsk, Ukraine*

**The objective of research** - to conduct the analysis of meconium peritonitis treatment outcomes in newborns and develop an optimal algorithm for the diagnosis and treatment strategy.

**Material and methods.** The work is based on the results of examination and treatment of 28 newborn babies with meconium peritonitis (MP), who were operated in the first days of life in the Clinic of Pediatric Surgery of Ivano-Frankivsk National Medical University. The patients were divided into 2 groups. The first group included 12 patients, who operated in the first study period (2002-2008), the second group - 16 patients, who operated after 2008.

**Results.** In 78.6% of patients the cause of MP were congenital defects of intestines (atresia, doubling, volvulus), which complicated by necrosis and perforation. In 4 infants volvulus and bowel atresia observed, 5 children had multiple atresias. Localization of perforation in most patients was observed in a small intestine, only in two children - in a colon, and in two cases – in a stomach. In the majority of operated newborns was detected fibro-adhesive form of MP, a third of children had diffuse peritonitis and three patients - cystic form of MP.

In patients of the second group we improved surgical treatment, which was based on a differentiated approach to the choice of the method of operation, depending upon the type of MP. Applied differentiated approach to the treatment of infants with MP allowed improving outcomes in children of group II.

**Conclusions.** The most common cause of MP in our observations was congenital intestinal obstruction that was the indication for surgery. Treatment outcomes in children with MP depend upon its form and pathology that caused it. The worst outcomes we obtained in fibrous-adhesive form of MP. The applied differentiated approach to the surgical treatment based on the form of MP allowed to reduce the incidence of postoperative complications and mortality in operated neonates. Great importance in the improving treatment outcomes in children with MP has its antenatal diagnosis.

**Key words:** meconium peritonitis, surgical treatment, newborns.

## Абдомінальна хірургія

### Лечение мекониевого перитонита: проблемы и пути их решения

**А.Д. Фофанов, В.А. Фофанов, Р.И. Никифоров**

*Ивано-Франковский национальный медицинский университет, Украина*

**Цель** – проанализировать результаты лечения мекониевого перитонита (МП) у новорожденных и разработать оптимальный алгоритм диагностики и лечебной тактики.

**Материалы и методы.** Проведено обследование и лечение 28 новорожденных детей с МП. Дети прооперированы в первые дни жизни в клинике детской хирургии Ивано-Франковского национального медицинского университета. В первую группу вошли 12 больных, прооперированных в 2002–2008 гг., во вторую группу – 16 больных, прооперированных после 2008 года.

**Результаты.** У 78,6% больных причиной МП были врожденные пороки кишечника (атрезия, удвоение, заворот), которые осложнились некрозом и перфорацией. У четверых новорожденных наблюдались атрезия кишки и заворот, у пятерых детей были множественные атрезии. Локализация перфорации у большинства больных была на уровне тонкой кишки, у двоих детей – на уровне толстой кишки, в двух случаях – перфорация желудка. У большинства оперированных новорожденных была обнаружена фиброзно-адгезивная форма МП, у трети детей был диффузный перитонит и у двух пациентов – кистозная форма МП. У больных второй группы усовершенствовано хирургическое лечение, которое основывалось на дифференцированном подходе к выбору метода операций в зависимости от вида МП.

**Выводы.** Наиболее частой причиной МП была врожденная тонкокишечная непроходимость, требовавшая оперативного лечения. Результаты лечения детей с МП зависят от его формы и патологии, его вызвавшей. Наихудшие результаты лечения получены при фиброзно-адгезивной форме МП. Дифференцированный подход к хирургическому лечению позволил снизить частоту послеоперационных осложнений и летальность у оперированных новорожденных. Важное значение для улучшения результатов лечения имеет своевременная антенатальная диагностика данной патологии.

**Ключевые слова:** мекониевый перитонит, хирургическое лечение, новорожденные дети.

### Вступ

Меконієвий перитоніт (МП) розвивається у плода чи у новонародженої дитини у перші дні життя при потраплянні меконію у черевну порожнину. Вперше МП як окремий синдром описав у 1761 р. Morgagni. Частота МП у середньому становить 1:30000 новонароджених. За даними багатьох авторів, у 46–50% новонароджених МП поєднується з вродженою кишковою непрохідністю. За останнє десятиріччя частота МП збільшується, що пов'язано з покращенням антенатальної діагностики та лікування новонароджених у перші дні життя [1,3,5].

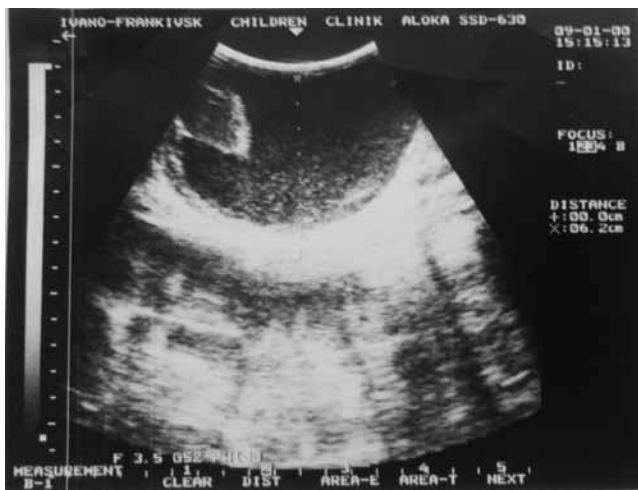Причиною МП є перфорації травного тракту. У 50% випадків це зумовлено перфораціями тонкої кишки. Причини внутрішньоутробних перфорацій досить різноманітні: атрезії і стенози кишок, хвороба Гіршпрунга, меконієвий ілеус, внутрішні грижі, заворот кишечника, внутрішньоутробна інвагінація, гіпоксія плода, внутрішньоутробні вірусні інфекції (особливо цитомегаловірусна та парвовірусна). Найчастішою причиною МП більшість авторів вважають меконієвий ілеус (15–40%). Атрезії кишок у 25% випадків супроводжуються судинними порушеннями кишкової стінки, що і зумовлює перфорацію. Деякі автори вказують на ідіопатичну перфорацію кишечника як причину МП [1,2,7,8].

Розрізняють три форми МП: 1) кистозна (з утворенням псевдокіст); 2) дифузна; 3) фібroadгезивна. Найчастіше зустрічається фібroadгезивна форма МП. При цьому утворюються щільні фіброзні зрощення між петлями кишок та парієтальною очеревиною, що зумовлено стерильним «хімічним» запаленням очеревини. У багатьох випадках під час хірургічного втручання перфорацію кишки не виявляють, оскільки вона може бути прикрита зро-

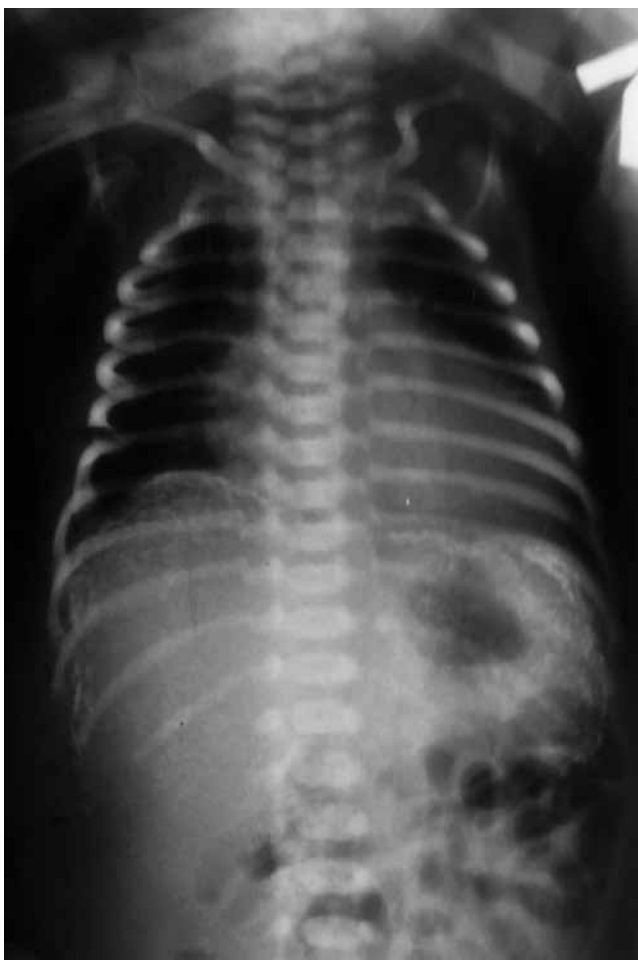щеннями чи фіброзними нашаруваннями. При кистозній формі МП фібroadгезивний процес виражений менше. Утворюється псевдокіста, стінками якої є частково некротизовані петлі кишок, кальцифікована оболонка, заповнена вона рідким меконієм. При дифузній формі меконій та фібroadгезивні нашарування розповсюджені по всій очеревині, фібroadгезивні зрощення не виражені. Остання форма МП спостерігається при виникненні перфорації кишки незадовго перед народженням дитини. У випадках, коли перфорація настала до облітерації вагінального відростка очеревини, спостерігають також кальцифікати мошонки у хлопчиків [1,3–6].

Антенатальна діагностика МП ґрунтується на ультразвуковому дослідженні плода. Основними ознаками при цьому є наявність асцитів, розширених статичних петель кишечника, багатоводдя, кальцифікатів очеревини. При встановленні антенатально діагнозу МП передусім слід провести обстеження на муковісцидоз для подальшого вирішення питання про збереження вагітності [5–7].

Особливістю МП є те, що у черевній порожнині плода розвивається асептичне запалення, яке супроводжується виникненням виразного фібroadгезивного процесу, значною ексудацією, утворенням псевдокіст у черевній порожнині та кальцифікатів на парієтальній та вісцеральній очеревині. У деяких випадках кишкові перфорації у плода загоюються самостійно. У таких випадках і за відсутності кишкової непрохідності операція не показана. Показанням до операції, як правило, є вроджена кишкова непрохідність. Незважаючи на те, що МП є асептичним процесом, у плода і, в подальшому, у новонародженої дитини виникають серйозні порушення гомеостазу. Тому лікування МП є складним завданням



**Рис. 1.** Ультразвукове дослідження дитини з меконієвим перитонітом. Псевдокіста з кальцифікатами у черевній порожнині



**Рис. 2.** Оглядова рентгенограма живота дитини з меконієвим перитонітом. Множинні кальцифікати у черевній порожнині

для неонатальних хірургів та реаніматологів. Летальність при МП висока, коливається від 8% до 80% у різних клініках світу [3–6].

У світовій літературі відносно небагато публікацій, присвячених МП. Водночас залишаються не вирішені

та дискусійні питання щодо діагностики і лікування даної недуги. Це стосується питань показань до внутрішньоутробного лапароцентезу, термінів і обсягу постнатальних хірургічних втручань. Отже, актуальність проблеми діагностики та лікування МП зумовлена труднощами діагностики, відсутністю єдиного погляду на тактику та обсяг хірургічного лікування.

**Мета** дослідження – провести аналіз результатів лікування меконієвого перитоніту у новонароджених і розробити оптимальний алгоритм діагностики і лікувальної тактики.

### Матеріали і методи досліджень

В основу роботи покладено результати обстеження і лікування 28 новонароджених дітей з МП, які прооперовані в клініці дитячої хірургії Івано-Франківського національного медичного університету. Усі діти прооперовані у перші дні життя. Хлопчиків було 16, дівчаток – 12. Маса тіла оперованих дітей при народженні коливалася від 900 до 4080 г, у середньому склала 2642,5 грама. Недоношеними були 50% дітей, середній термін гестації склав  $35,9 \pm 2,2$  тижня. У однієї дитини була затримка внутрішньоутробного розвитку.

При вивченні перинатального анамнезу дітей з МП встановлено, що у 7 (25%) матерів спостерігалися TORCH-інфекції під час вагітності, у 7 – загроза переривання вагітності, у 7 – анемія, у трьох була преєклампсія. У п'ятьох матерів була діагностована патологія плаценти, у трьох із них виявлені кальцифікати плаценти. Забруднені навколоплідні води були у чотирьох матерів. Чотири дитини народились шляхом кесаревого розтину, дві дитини – від екстракорпорального запліднення.

У дуже важкому стані до клініки доставлено 16 (57,1%) дітей, решта хворих госпіталізовані у важкому стані. Антенатально діагноз МП не був встановлений у жодному випадку. Однак при ультразвуковому дослідженні плода у 8 (28,6%) випадках був виставлений діагноз асцити чи водянки плода у терміни від 22 до 31 тижня. У сімох плодів була виявлена вада кишечника (вроджена кишкова непрохідність). У шістьох матерів діагностовано полігідрамніон, у п'ятьох – патологію плаценти (у тому числі – кальцифікати плаценти).

При госпіталізації до стаціонару у 23 (82,1%) дітей були клінічні ознаки вродженої кишкової непрохідності – здуття живота, блювота застійним вмістом, відсутність меконію. Лише у 10 (37,7%) дітей були виявлені симптоми перитоніту – збільшення живота в розмірах, пастозність чи набряк передньої черевної стінки, ригідність і болючість живота при

## Абдомінальна хірургія

пальпації, відсутність перистальтичних шумів при аускультатії.

Усім хворим при госпіталізації у стаціонар проводили рентгенологічне обстеження (оглядова рентгенографія живота, за необхідності – рентгенографія з контрастуванням травного тракту). У комплекс діагностичних досліджень включали загальноприйняті лабораторні та біохімічні дослідження, ультразвукове дослідження органів черевної порожнини і заочеревинного простору, ехокардіоскопію, нейросонографію. При підозрі на муковісцидоз хворим проводили визначення хлоридів поту за класичним методом Гібсона і Кука. Усім хворим визначали погодинний діурез, сатурацію кисню, центральний венозний тиск, внутрішньочеревний тиск (ВЧТ), вираховували абдомінальний перфузійний тиск. Вимірювання ВЧТ проводили у сечовому міхурі за допомогою розробленого власного способу, оцінку його здійснювали за розробленою нами робочою класифікацією. Для оцінки важкості абдомінального сепсису та прогнозування перебігу захворювання визначали рівень прокальцитоніну кількісним методом на імуноферментному аналізаторі фірми Roche (Швейцарія). Ефективність лікування оцінювали за частотою післяопераційних ускладнень, характером післяопераційного перебігу, тривалістю післяопераційного лікування у стаціонарі та летальністю.

При ультразвуковому дослідженні живота у 9 (32,1%) немовлят була виявлена вільна рідина в черевній порожнині, у 8 (28,6%) дітей – виразний метеоризм, у 4 дітей – звапнення (кальцифікати) у черевній порожнині, у 3 хворих – кістозне утворення у черевній порожнині (рис. 1), у двох дітей – відсутність перистальтики. При рентгенологічному дослідженні живота у більшості дітей (85,7%) були виявлені симптоми кишкової непрохідності, лише у двох дітей виявлено пневмоперитонеум, у трьох хворих – відсутність пневматизації кишечника і у чотирьох – кальцифікати очеревини (рис. 2).

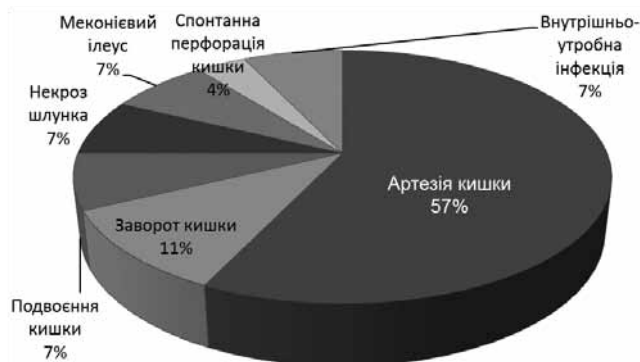
Оскільки протягом дослідження підхід до тактики хірургічного лікування дітей з МП змінювався, усіх хворих було розподілено на дві групи. У першу групу увійшли 12 хворих, які оперовані у перший період дослідження (2002–2008 рр.), у другу групу – 16 хворих, які оперовані після 2008 року. При лікуванні хворих другої групи нами удосконалено хірургічне лікування, застосовано диференційований підхід до вибору методу хірургічного лікування. Суттєвих відмінностей за віковим складом та характером патології між групами хворих не було.

Дослідження виконані відповідно до принципів Гельсінської Декларації. Протокол дослідження ухва-

**Таблиця 1**

Розподіл хворих за рівнем перфорації травного тракту

Рівень перфорації	Кількість хворих (n=28)	
	абс.	%
Шлунок	2	7,2
Голодна кишка	10	35,7
Здухвинна кишка	12	42,9
Сліпа кишка	1	3,6
Ободова кишка	1	3,6
Локалізація не встановлена	2	7,2



**Рис. 3.** Розподіл хворих за причиною меконієвого перитоніту

лений Локальним етичним комітетом при Івано-Франківській обласній дитячій клінічній лікарні. На проведення досліджень було отримано поінформовану згоду батьків дітей (або їхніх опікунів).

Отримані результати дослідження аналізували із застосуванням методів біостатистики на персональному комп'ютері за допомогою програмного забезпечення AtteStat Microsoft Excel 2007. Застосовували методи описової статистики з оцінкою середнього значення показників (M), величини середньої стандартної похибки (m), t-критерію Стюдента.

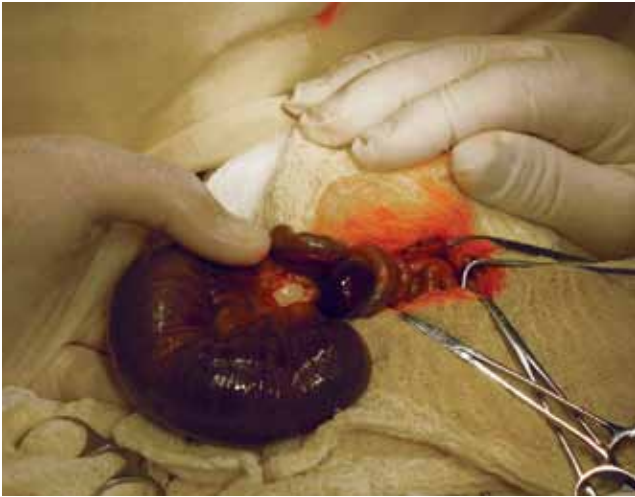### Результати дослідження та їх обговорення

Аntenатально діагноз МП був запідозрений лише у 4 (14,3%) дітей. Усі діти були прооперовані. Тривалість передопераційної підготовки коливалась від 6 до 36 годин і залежала від стану дитини і ступеня порушень гомеостазу. У чотирьох хворих попередньо був проведений лапароцентез, що дозволило уточнити діагноз та покращити загальний стан дітей завдяки зниженню ВТЧ. Абсолютними показаннями до лапароцентезу вважали наявність у дитини внутрішньочеревної гіпертензії (внутрішньочеревний тиск вище 10 мм рт. ст.).

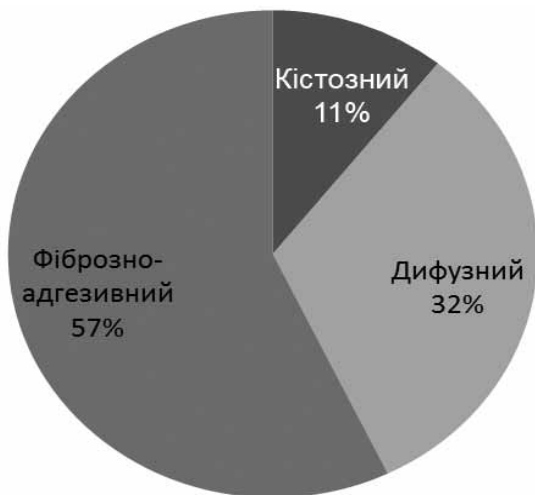
Під час операцій були встановлені різноманітні причини МП (рис. 3).

У більшості хворих (75,0%) причиною МП були вроджені вади кишок (атрезія, подвоєння, заворот), які ускладнилися некрозом і перфорацією. У чоти-





**Рис. 4.** Атрезія тонкої кишки і заворот, некроз кишки у новонародженого. Інтраопераційне фото



**Рис. 5.** Розподіл хворих за видом перитоніту

рью новонароджених спостерігалася атрезія кишки і заворот (рис. 4), у п'ятьох дітей були множинні атрезії. Некроз шлунка з перфорацією, що не є типовою причиною МП за даними літератури, виявлено нами у двох новонароджених. На відміну від даних інших клінік, меконієвий ілеус як причину МП ми спостерігали лише у двох дітей. У 11 (39,3%) новонароджених до моменту хірургічного втручання перфорація самостійно загоїлася.

Локалізація перфорації у більшості хворих була на рівні тонкої кишки (табл.), лише у двох дітей – на рівні товстої кишки, у двох випадках – перфорація шлунка. У двох дітей встановити місце перфорації не вдалося.

У більшості оперованих новонароджених була виявлена фіброзно-адгезивна форма МП (рис. 5), у третини дітей був дифузний перитоніт і у двох пацієнтів – кістозна форма МП.

Вид хірургічного втручання залежав від виду МП, його причини і загального стану дитини. Показан-

ням до операції у більшості дітей (n=20, 71,4%) була вроджена кишкова непрохідність, у інших хворих показаннями до лапаротомії були власне перитоніт і кишкова непрохідність, зумовлена адгезивним процесом. У 17 (60,7%) дітей виконані радикальні втручання (резекція ураженої ділянки кишки, доторсія кишечника та накладання міжкишкового анастомозу, резекція шлунка), у 10 (35,7%) пацієнтів проведена резекція кишки і накладання кишкової стоми. В одному випадку у дитини з тотальним перитонітом його джерело не було виявлене, проведена санація черевної порожнини. У 3 (10,7%) дітей була застосована лапаростомія з наступними санаціями черевної порожнини. Найбільш складними хірургічними втручаннями були у дітей з фіброзно-адгезивною формою перитоніту (57,1%). У цих хворих операції були травматичними і тривалими за рахунок важкого злукового процесу, нерідко супроводжувалися кровотечею. Відповідно, і результати лікування були гіршими саме у цій групі хворих.

У післяопераційному періоді усі оперовані немовлята отримували антибактеріальну, інфузійну терапію, дихальну підтримку, адекватне знеболення, довенний імуноглобулін, медикаментозну стимуляцію моторики кишечника, при тривалому парезі кишечника – парентеральне живлення. Ентеральне харчування розпочинали при появі перших ознак нормалізації моторики травного тракту (зменшення шлункового стазу, поява перистальтичних шумів), на 3–6 добу після операції.

Післяопераційні ускладнення виникли у всіхмох дітей (10 ускладнень). У п'ятьох з них виник синдром короткої кишки після обширних резекцій кишечника, у двох хворих була перфорація кишки в післяопераційному періоді, у двох дітей – злукова кишкова непрохідність і в одного хворого – неспроможність міжкишкового анастомозу. У 8 (28,6%) хворих були проведені релапаротомії, у чотирьох з них планові (санація черевної порожнини) і у чотирьох – в ургентному порядку. Показаннями до ургентних релапаротомій були злукова кишкова непрохідність (дві дитини), перфорації кишки (дві дитини). У сімох дітей, яким проводилися релапаротомії (87,5%), була фіброзно-адгезивна форма МП.

Одужали 18 дітей, померли 10, летальність склала 35,7%. Такий високий рівень летальності зумовлений тим, що у досліджувану групу увійшли тільки оперовані хворі, які переважно мали ще вроджену кишкову непрохідність та іншу супутню патологію. Більшість авторів наводять дані летальності МП у оперованих і неоперованих дітей, а летальність

## Абдомінальна хірургія

у неоперованих дітей наближається до 0. При аналізі історій померлих хворих встановлено, що у більшості померлих була фіброзно-адгезивна форма перитоніту, у 90,0% померлих причиною перитоніту була перфорація тонкої кишки. У чотирьох дітей проводилися релапаротомії в ургентному порядку у зв'язку із злуковою кишковою непрохідністю (2) і перфорацією кишки (2). У групі дітей, які померли, виявилася вдвічі більша частота радикальних операцій (накладання міжкишкового анастомозу), ніж у групі дітей, що одужали.

Аналізуючи результати діагностики і лікування МП, ми звернули увагу на дуже низький рівень його антенатальної діагностики (запідозрено лише у 14,3% випадків) порівняно з даними світових клінік (40–60%) [7].

Узагальнюючи результати лікування МП, ми не змогли надати перевагу якомусь одному методу його хірургічної корекції. Нами застосовано різні методи усунення перитоніту: санації і закриття рани черевної стінки, резекції кишок із накладанням анастомозів, резекції кишок із накладанням кишкових стом, декомпресія кишки через апендикостому чи використання Т-подібного анастомозу за Bishop–Коор, одномоментна санація черевної порожнини, лапаростомія з повторними санаціями черевної порожнини. Однак ми не відмітили достовірного зниження летальності і частоти післяопераційних ускладнень при застосуванні якогось одного з методів. Очевидно, метод хірургічної корекції МП повинен обиратися індивідуально, залежно від виду МП та причин, які його викликали.

Нами відмічено значно кращі результати лікування дітей з кістозною та дифузною формами МП, ніж з фіброзно-адгезивною. Так, летальність при фіброзно-адгезивній формі МП склала 56,3%, при дифузній – 11,1%, при кістозній – 0. Зважаючи на те, що фіброзно-адгезивна форма МП виникає при перфорації кишки на більш ранніх термінах гестації, велике значення в покращенні результатів лікування має антенатальна діагностика МП.

З огляду на вищенаведене, нами була застосована тактика диференційованого підходу до хірургічного лікування МП залежно від виду перитоніту у дітей другої групи (після 2008 р.). Вказана тактика лікування включала застосування лапароцентезу в доопераційному періоді у дітей, у яких МП поєднувався із внутрішньочеревною гіпертензією. Це дозволило покращити стан дітей завдяки зниженню ВТЧ, покращенню параметрів зовнішнього дихання та перфузії внутрішніх органів. Інтраопераційна тактика залежала від виду МП. При дифуз-

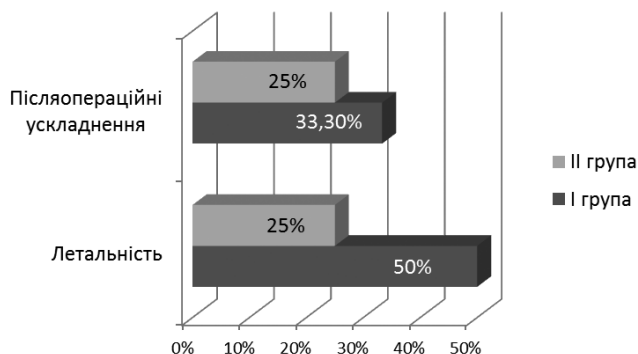


Рис. 6. Розподіл хворих I (n=12) і II (n=16) груп за частотою ускладнень і летальністю

ній чи кістозній формі МП виконували радикальне втручання (резекцію ураженої частини кишки з накладанням анастомозу та санацію черевної порожнини). Використовували розроблений нами адаптуючий анастомоз. Відмовились від використання Т-подібного анастомозу при атрезіях голодної кишки через значні втрати хімусу. При фіброзно-адгезивній формі МП проводили роз'єднання зрощень для відновлення прохідності кишечника, резекцію ураженої частини кишки з накладанням кишкової стоми. Вважаємо за доцільне закінчувати операцію у цих хворих кишковою стомою, з огляду на високу частоту післяопераційних ускладнень при радикальних втручаннях. Анастомози при цій формі МП накладали тільки при резекціях на рівні голодної кишки. У частини хворих операцію закінчували накладанням лапаростоми. Показаннями до накладання лапаростоми вважали тотальний перитоніт у термінальній стадії з виразним фіброзно-адгезивним процесом і важким парезом кишечника, що супроводжувалося внутрішньочеревною гіпертензією.

Застосований нами диференційований підхід до лікування новонароджених з МП дозволив покращити результати лікування у дітей II групи, знизити у них частоту післяопераційних ускладнень і летальність (рис. 6).

### Висновки

Начастішою причиною МП у наших спостереженнях була вроджена тонкокишкова непрохідність, яка здебільшого вимагала оперативного лікування. Результати лікування дітей з МП залежать від його форми і патології, що його викликала. Найгірші результати лікування отримано при фіброзно-адгезивній формі МП. Удосконалення хірургічного лікування завдяки диференційованому підходу до тактики операцій залежно від форми МП дозволило знизити частоту післяопераційних ускладнень і

летальність у оперованих новонароджених. Важливе значення у покращенні результатів лікування дітей з даною патологією є своєчасна антенатальна діагностика.

*Автори заявляють про відсутність конфлікту інтересів.*

#### Література

1. Ашкрафт К.У. Детская хирургия. Т.1 / К.У. Ашкрафт, Т.М. Холдер; пер. з англ. Т.К. Немилова. – Санкт-Петербург: Хардфорд, 1996. – 384 с.
2. Мекониевый перитонит: клиника, диагностика, лечение / А.А. Подшивалин, В.И. Морозов, М.А. Зыкова [и др.] // Казанский мед. журн. – 2011. – Т.92, №6. – С. 873–875.
3. Experience with meconium peritonitis / S.H. Nam, S.C. Kim, D.Y. Kim [et al.] // J. Pediatr. Surg. – 2007. – Vol.42(11). – P.1822–1825.
4. Gastrointestinal perforation and peritonitis in infants and children: Experience with 179 cases over ten years / Grosfeld J.L. [et al.] // Surgery. – 1996. – Vol.120. – P.650.
5. Meconium peritonitis in utero / S. Kamata, K. Nose, S. Ishikawa [et al.] // Pediatr. Surg. Int. – 2000. – Vol.16 (5–6). – P.377–379.
6. Meconium peritonitis: prenatal sonographic findings and their clinical significance / M.A. Foster, D.A. Nyberg, B.S. Mahony [et al.] // Radiology. – 1987. – Vol.165(3). – P.661–665.
7. Prenatal diagnosis and postnatal management of meconium peritonitis / N. Saleh, A. Geipel, U. Gembruch [et al.] // J. Perinat. Med. – 2009. – Vol.37(5). – P. 535–538.
8. Rode H. Intestinal atresia and stenosis / H. Rode, A.J. W. Millar // Newborn surgery; Puri P. (ed). – Arnold, London, 2003. – P. 445–456.

#### Відомості про авторів:

**Фофанов Олександр Дмитрович** – д.мед.н., проф., зав. каф. дитячої хірургії та пропедевтики педіатрії Івано-Франківського національного медичного університету. Адреса: м. Івано-Франківськ, вул. В. Касіяна, 24; тел. (0342) 52-56-49.

**Фофанов Вячеслав Олександрович** – лікар-хірург дитячий Івано-Франківської обласної клінічної дитячої лікарні, асистент каф. дитячої хірургії та пропедевтики педіатрії Івано-Франківського національного медичного університету. Адреса: м. Івано-Франківськ, вул. В. Касіяна, 24.

**Никифорук Роман Ігорович** – лікар-хірург дитячий Івано-Франківської обласної клінічної дитячої лікарні, асистент каф. дитячої хірургії та пропедевтики педіатрії Івано-Франківського національного медичного університету. Адреса: м. Івано-Франківськ, вул. В. Касіяна, 24.

Стаття надійшла до редакції 20.04.2017 р.

## НОВИНИ

### Американські пластичні хірурги відвідали Україну, щоб надати безплатну допомогу дітям з опіковими травмами

Опіки посідають перше місце серед усіх видів дитячого травматизму в Україні. І, як доводить досвід Сполучених Штатів, цьому лиху можна успішно запобігти. На минулому тижні у Львові перебувала команда з восьми американських пластичних хірургів, які надають безплатну допомогу обпеченим дітям і запроваджують в Україні програму профілактики дитячих опіків. У дітей, що травмувалися гарячою водою удома на кухні, дуже схожі історії. «В кип'яток руки всунув». «Крутився, крутився і впав у відро. Це так все швидко, несподівано». «Чайник вивернув на себе з водою».

Схожий і прогноз – їм доведеться лікуватися усе життя. Опік – не та недуга, яку можна раз вилікувати і забути.

«Ми плануємо зробити корекцію рубців на задній поверхні його ноги, під коліном, і пересадити сюди здорову шкіру, щоб він міг краще згинати ногу», – розповідає професор пластичної хірургії з Мічиганського університету Девід Браун. Щоб допомогти дітям з опіковою травмою, Україну відвідала команда лікарів з Америки і Канади. Привезли з собою лазер. «Цього разу ми привезли з собою нову технологію – лазер, що дає змогу міняти структуру рубців. І хоч це не якийсь магічний інструмент, він реально полегшує дискомфорт і біль від шрамів», – каже дитячий пластичний хірург з міста Бостон Деніел Дрісколл.

Ця лікарська благодійна місія прибуває в Україну вже сьомий рік поспіль. За тиждень тут у Львові американці консультують півтори сотні дітей, оперують понад п'ятдесятюх. Декого з найтяжчих заберуть оперувати в Бостон.

«Це є проект соціальний, він є безкоштовний. Дякуючи керівнику Геннадію Фузайлову: це він збирає команду кращих пластичних хірургів з Америки і привозить їх в Україну», – каже завідувач відділенням клініки Intersono у Львові Мирослава Децик.

#### Програма профілактики

Американські лікарі кажуть – їхня місія в Україні не зводиться до того, щоб прооперувати дітей, потерпілих від опіків. Хочуть передати досвід, як цього лиха уникнути. Адже опіки посідають перше місце з усіх видів дитячого травматизму в Україні. І водночас це єдина травма, яку можна легко попередити. Якщо є малі діти у хаті, варити їжу тільки на дальній комфорці, і ніколи не вшати рушник на дверцятах духовки, і ніколи не брати в одну руку немовля, а в другу – горнячко з гарячою кавою. Інформаційна програма, колись запроваджена у США, кардинально змінила там ситуацію з дитячим травматизмом.

«Якщо ви поглянете на те, як борються з дитячими опіками у Сполучених Штатах, то ситуація різко змінилася, відколи ми запустили програму попередження. Це було зроблено ще у сімдесяті. Чи існує тут в Україні програма профілактики? Якщо у вас раз на рік по радіо чи телебаченню заводять про це розмову, то це не програма. Програма – те, що призводить до зміни поведінки. І на це потрібні роки. З одним телешоу, з однією радіопередачею цього не досягти. Отож ми хочемо запропонувати програму профілактики, а не просто разового інформування про цю проблему», – каже професор Гарвардської медичної школи у Бостоні Геннадій Фузайлов.

*Джерело: <https://www.radiosvoboda.org/a/28768705.html>*