

УДК 616-006.311.03-053.3-08-039.73-085.22

А.С. Кузик¹, О.І. Могиляк², Б.С. Романишин², І.В. Лукавецький², А.Й. Наконечний,
А.В. Синюта², М.Б. Захарусь², І.Ю. Авраменко¹, М.В. Стегницька²

Застосування пропранололу у консервативному лікуванні гемангіом у дітей раннього віку

¹Львівський національний медичний університет імені Данила Галицького, Україна

²Західноукраїнський спеціалізований дитячий медичний центр, м. Львів, Україна

PAEDIATRIC SURGERY.2017.4(57):35-40; doi 10.15574/PS.2017.57.35

Гемангіоми – це різновид судинних пухлин, які найчастіше зустрічаються у дитячому віці. У 2008 році були опубліковані перші результати щодо застосування пропранололу у лікуванні гемангіом у дітей раннього віку. Це стало поштовхом до революційних змін у поглядах на тактику лікування однієї з найпоширеніших патологій дитячого віку.

Мета – провести аналіз ефективності застосування неселективного β -блокатора (пропранололу) при консервативному лікуванні гемангіом у дітей раннього віку.

Пацієнти і методи. Терапія пропранололом була застосована у 92 пацієнтів (69 дівчаток, 23 хлопчиків) із гемангіомами різної величини, кількості та локалізації у віці від 2 до 11 місяців (87 дітей) та 15–19 місяців 5 дітей) на момент початку лікування. У більшості пацієнтів відмічались гемангіоми голови та шиї (59 дітей, 64,1%), у 1 (1,1%) пацієнта – дифузна інфантильна гемангіоендотеліома печінки. У 5 (5,4%) дітей лікування проводилось у випадку гемангіом, ускладнених виразкуванням і кровотечею. У 1 (1,1%) дитини застосовували пропранолол після неефективної гормонотерапії. Усі пацієнти отримували пропранолол у дозі 2–3 мг/кг/добу. Лікування завершували після отримання задовільної клінічної відповіді та після закінчення фази проліферації.

Результати. У 86 (93,5%) пацієнтів отримано позитивну клінічну відповідь у вигляді затримки росту пухлини, наступного зменшення її у розмірах аж до практичного зникнення. У переважній більшості пацієнтів уже з перших днів лікування спостерігали позитивну динаміку у вигляді зміни кольору (збліднення) пухлини, зменшення її об'єму та напруження. Лікування повністю завершено у 68 (73,9%) пацієнтів, тривалість лікування – 2–14 місяців. У трьох випадках відміна препарату після 3–5 місяців лікування призвела до рецидиву. Після 1–2-місячної паузи у лікуванні було відновлено введення пропранололу і знову отримано позитивну відповідь. Не виявлено жодних порушень функцій серцево-судинної системи чи показників глікемії. У жодного із пацієнтів побічні дії не були причиною відміни лікування.

Висновки. Наявність гемангіоми у дітей раннього дитячого віку у фазі проліферації, особливо ускладненої, яка призводить до порушення життєвих функцій або до стійких розладів та значних косметичних негативних наслідків, є показанням до проведення системного лікування. Оцінка ефективності лікування неселективним β -блокатором пропранололом вказує на його високу результативність з одночасною доброю толерантністю. Якнайшвидший початок лікування пропранололом дозволяє запобігати розвитку розладів функцій або значних косметичних дефектів.

Ключові слова: гемангіома, пропранолол, консервативне лікування, діти.

Using of propranolol in conservative treatment of haemangiomas in infants

A. Kuzyk¹, O. Mohylyak², B. Romanyshyn², I. Lukavetsky², A. Nakonechnyy¹, A. Synyuta², M. Zakharus², I. Avramenko¹, M. Stegnitska²

¹Danylo Halytsky Lviv National Medical University, Ukraine

²Western Ukrainian Specialized Children's Medical Centre, Lviv

Haemangiomas are the most common benign tumours in infancy starting from an early age and can appear as minor cosmetic defects that sometimes spontaneously decrease, or can cause serious functional disorders or even threaten life. As of today the choice of treatment strategy remains controversial. Accidental discovery of positive treatment effect in the conservative treatment of haemangioma by using propranolol gave hope for effective conservative treatment already at an early stage.

Доброякісні новоутворення

Objective. To analyze the effectiveness of haemangioma therapy in infants using nonselective β -blockers (propranolol).

Methods. Propranolol therapy was used in 92 patients (69 girls, 23 boys) with haemangiomas of various sizes, quantity and localization aged 2 to 11 months (87 children) and 15–19 months (5 children). The treatment was performed from April 2010 to May 2017. In most patients haemangiomas were located on the head and neck (59 children, 63.9%). In 1 case (1.1%) diffuse infantile haemangioma of liver was diagnosed. All patients received propranolol at a dose of 2–3 mg/kg/day. End of treatment occurred after the proliferation phase and after obtaining a positive clinical and radiological response.

Results. Positive clinical response occurred in 86 patients (93.5%) resulting in a phase of proliferation and subsequent reduction of tumour. At the majority of patients from the very first days of treatment, response was noted in changes of skin colour (pale), reducing the volume and intensity. Therapy was completed in 68 patients (73.9%), duration of treatment is 2–12 months. In 3 cases removal of the drug after 3–5 months of treatment led to the recurrence. After 1–2 months pause in treatment, therapy was restored and positive response was received. Any disorders of the cardiovascular system or glycaemic indexes were not revealed. There were no clinically significant adverse effects that caused discontinuation of treatment.

Conclusions. Early assessment of treatment using nonselective β -blockers (propranolol) indicates its high efficiency simultaneously with good tolerance. Further study has to focus on patient's age limit for administration of treatment, the criteria for the end of treatment, duration of therapeutic effect, efficiency of propranolol in cases of recurrence.

Key words: haemangioma, propranolol, conservative treatment, children.

Применение пропранолола в консервативном лечении гемангиом у детей раннего возраста

А.С. Кузык¹, О.И. Могиляк², Б.С. Романишин², И.В. Лукавецкий²,

А.И. Наконечный¹, А.В. Сынютя², М.Б. Захарусь², И.Ю. Авраменко¹, М.В. Стегницкая²

¹Львовский национальный медицинский университет имени Данила Галицкого, Украина

²Западноукраинский специализированный детский медицинский центр, г. Львов, Украина

Гемангиомы – это разновидность сосудистых опухолей, которые чаще всего встречаются в детском возрасте. В 2008 г. были опубликованы первые результаты по применению пропранолола в лечении гемангиом у детей раннего возраста. Это стало толчком к революционным изменениям во взглядах на тактику лечения одной из самых распространенных патологий детского возраста.

Цель – провести анализ эффективности применения неселективного β -блокатора (пропранолола) при консервативном лечении гемангиом у детей раннего возраста.

Пациенты и методы. Метод терапии пропранололом был применен у 92 пациентов (69 девочек, 23 мальчика) с гемангиомами различной величины, количества и локализации в возрасте от 2 до 11 месяцев (87 детей) и 15–19 месяцев (5 детей) на момент начала лечения. У большинства пациентов отмечались гемангиомы головы и шеи (59 детей, 64,1%), у 1 (1,1%) пациента – диффузная инфантильная гемангиоэндотелиома печени. У 5 (5,4%) детей лечение проводилось в случае гемангиом, осложненных изъязвлением и кровотечением. У 1 (1,1%) ребенка применяли пропранолол после неэффективной гормонотерапии. Все пациенты получали пропранолол в дозе 2–3 мг/кг/сут. Лечение завершали после получения удовлетворительного клинического ответа и после окончания фазы пролиферации.

Результаты. У 86 (93,5%) пациентов получен положительный клинический ответ в виде задержки роста опухоли, последующего уменьшения ее в размерах до практического исчезновения. У подавляющего большинства пациентов уже с первых дней лечения наблюдали положительную динамику в виде изменения цвета (побледнение) опухоли, уменьшения её объёма и напряжения. Лечение полностью завершено у 68 (73,9%) пациентов, продолжительность лечения – 2–14 месяцев. В трёх случаях отмена препарата после 3–5 месяцев лечения привела к рецидиву. После 1–2-месячной паузы в лечении было восстановлено введение пропранолола и снова получен положительный ответ. Не выявлено никаких нарушений функций сердечно-сосудистой системы или показателей гликемии. Ни у одного из пациентов побочные действия не были причиной отмены лечения.

Выводы. Наличие гемангиомы у детей раннего детского возраста в фазе пролиферации, особенно осложненной, которая приводит к нарушению жизненных функций или к стойким расстройствам и значительным косметическим негативным последствиям, является показанием к проведению системного лечения. Оценка эффективности лечения пропранололом указывает на его высокую результативность с одновременной хорошей толерантностью. Как можно более раннее начало лечения пропранололом позволяет предотвращать развитие расстройств функций или значительных косметических дефектов.

Ключевые слова: гемангиома, пропранолол, консервативное лечение, дети.

Вступ

Гемангіоми – це різновид доброякісних судинних пухлин, згідно із сучасною класифікацією, які зустрічаються у дітей, починаючи з наймолодшого віку, або можуть бути вродженими (J. Mulliken, J. Glowacki, 1988) [8]. Гемангіоми зустрічаються із частотою від 1,0–2,6% у доношених до 23,0% – у недоношених новонароджених. У близько 70,0% випадків усіх гемангіом вони відсутні на момент народження дитини, а з'являються (виявляються батьками або медичними працівниками) впродовж перших тижнів життя. Перші прояви таких пухлин – це плоска рожева пляма, яка оточена телеангіектазіями або блідим ореолом. У 10,0% випадків зріла гемангіома наявна вже на момент народження і здебільшого проявляється незначною косметичною вадою, яка підлягає спонтанній інволюції. В інших випадках вони, з огляду на розміри, лока-

лізацію та клінічний перебіг, можуть бути причиною функціональних розладів або навіть загрожувати життю дитини. Такі судинні пухлини можуть також бути складовою багатьох синдромів [2,11,15]. Гемангіоми з'являються у 3–5 разів частіше у дівчаток, а також частіше у дітей білої раси [7]. Чинниками ризику появи пухлини можуть бути старший материнський вік, багатоплідна вагітність, патологія плаценти [1].

У 80,0% випадків виявляються поодинокі гемангіоми, у решти 20,0% – множинний тип. У 60,0% пацієнтів гемангіоми розташовані у ділянках голови та шиї, у 25,0% – тулуба, а у 15,0% – кінцівок [5,7].

Детермінованість життєвого циклу гемангіом, їх передбачувані морфологічні зміни виявляються у трьох послідовних фазах: проліферації, інволюції та регресії (атрофії). Кожна з цих фаз відрізняється своєю клінічною картиною [3,4]. Фаза

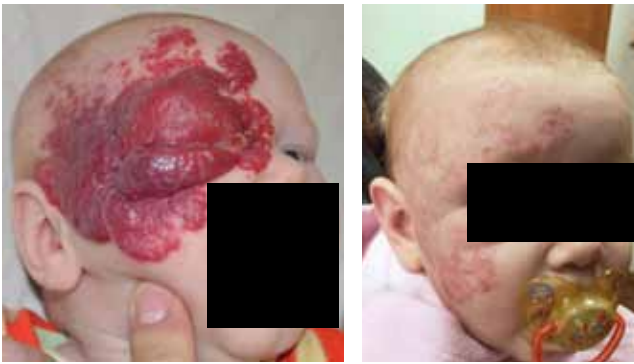

Рис. 1. Пацієнт С.: А – до початку лікування; Б – 7 місяців вживання пропранололу

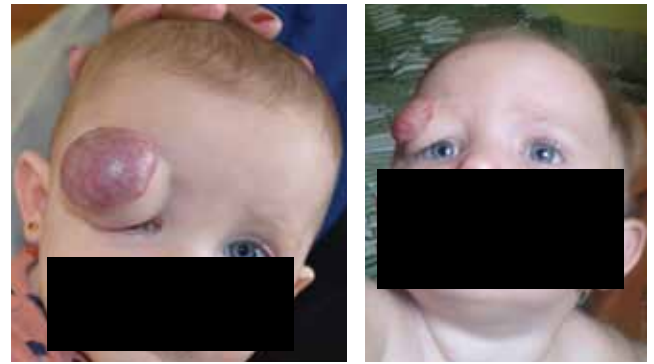

Рис. 2. Пацієнт І.: А – до початку лікування; Б – 8 місяців вживання пропранололу

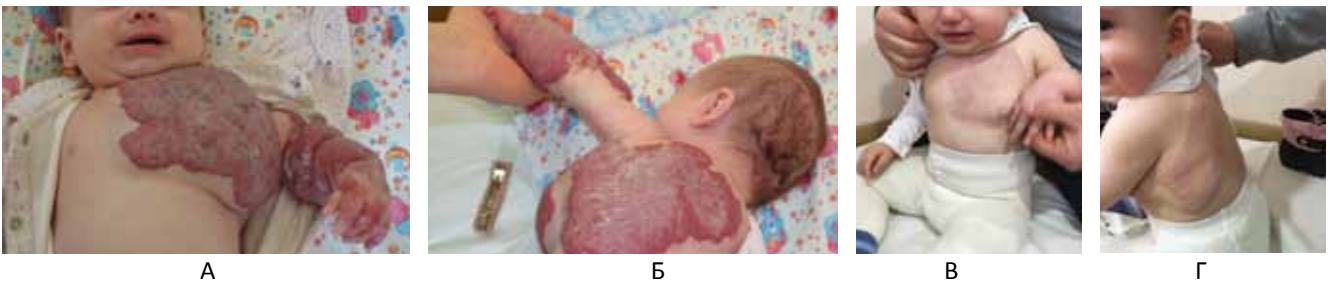

Рис. 3. Пацієнт К.: А, Б – до початку лікування; В, Г – 9 місяців лікування

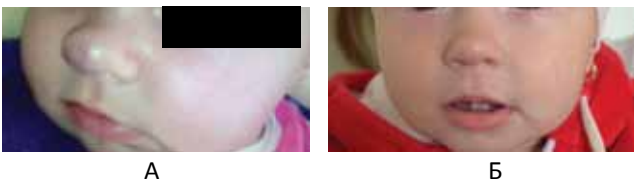


Рис. 4. Пацієнт Р. Гемангіома кінчика носа (гамангіома Сірано): А – до початку лікування; Б – 10 місяців вживання пропранололу

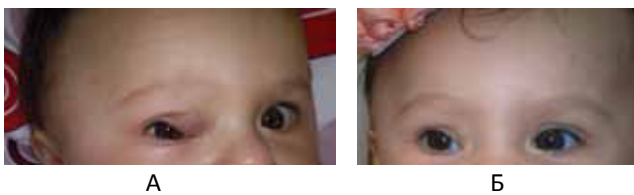


Рис. 6. Пацієнт В.: А – до початку лікування; Б – після закінчення лікування

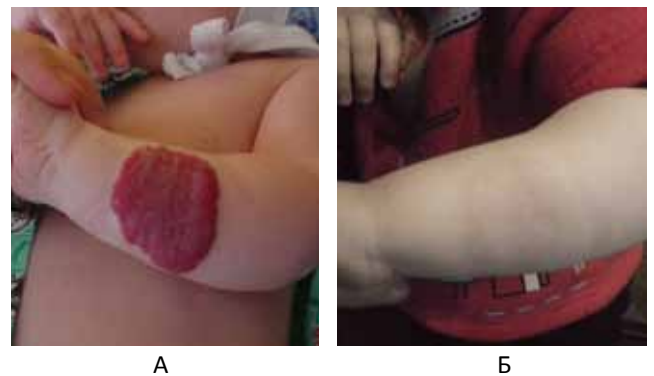


Рис. 5. Пацієнт А.: А – до початку лікування; Б – після закінчення ліку

проліферації, яка триває від народження до 6–12 місяців життя, вирізняється швидким та бурхливим збільшенням у розмірах. Приблизно 70,0% гемангіом зникають до 7 року життя. У решти цей процес може тривати до юнацького віку. У половини дітей гемангіоми зникають цілковито та практично не залишають по собі сліду. У інших дітей у місці гемангіоми виявляються зміни у вигляді зміни кольору, надміру шкіри зі зміненими властивостями (витончення, погрубшення рубця).

Вибір лікувальної тактики залишається суперечливим. Усі методи лікування гемангіом розділя-

ють на засоби локального впливу (хірургічне лікування, лазерна абляція, селективна ендovasкулярна емболізація) та системного лікування (кортикостероїди, інтерферон α_{2a} , цитостатики, прокоагулянти) із можливою їх комбінацією. Проте ці методи не є універсальними та не завжди можуть усунути інвалідизацію чи досягнути бажаного косметичного ефекту. У 2008 р. були опубліковані перші результати щодо застосування пропранололу у лікуванні гемангіом у дітей раннього віку. Це стало поштовхом до революційних змін у поглядах на тактику лікування однієї із найпоширеніших патологій дитячого віку [6,9,10,12,14].

Доброякісні новоутворення

Мета: провести аналіз ефективності застосування неселективного β -блокатора (пропранололу) при консервативному лікуванні гемангіом у дітей раннього віку.

Матеріали і методи дослідження

На клінічних базах кафедри дитячої хірургії Львівського національного медичного університету імені Данила Галицького у період з 2010 р. по травень 2017 р. метод терапії пропранололом був застосований у 92 пацієнтів (69 дівчаток, 23 хлопчиків) із гемангіомами різної величини, кількості та локалізації. На момент початку лікування вік хворих становив від 2 до 11 місяців (87 дітей, 94,6%) та 15–19 місяців 5 дітей, 5,4%). У більшості пацієнтів відмічались гемангіоми голови та шиї (59 дітей, 64,1%), у 15 пацієнтів – гемангіоми різних ділянок тулуба і промежини (16,3%), у 8 пацієнтів – кінцівок (8,7%), у 1 пацієнта – дифузна інфантильна гемангіоендотеліома печінки (1,1%). У 5 (5,4%) дітей лікування проводилось у випадку гемангіом, ускладнених виразкуванням і кровотечею. У 1 (1,1%) дитини застосовували пропранолол після неефективної гормонотерапії. У 9 (9,8%) дітей виявлено множинні гемангіоми (>3).

Відбір дітей для системного лікування пропранололом складається із двох етапів: хірургічного та педіатричного (кардіологічного). Хірургічний етап передбачає власне встановлення діагнозу та аналіз наступних ознак: локалізація, розмір, швидкість росту тощо, інколи спостереження впродовж короткого часу для окреслення динаміки росту пухлини. Пацієнти, які кваліфікуються до лікування пропранололом, підлягають 4–5-денній госпіталізації, під час якої відбувається повне обстеження (педіатричний етап): загальноклінічні обстеження, визначення рівня глікемії, вимірювання пульсу, артеріального тиску (АТ), запис електрокардіограми, ехокардіографія з кінцевим висновком кардіолога. Після дообстеження розпочинали терапію пропранололом у формі порошка для перорального застосування. Рекомендована добова доза становить 1–4 мг/кг маси тіла, поділена на три прийоми, із тенденцією до утримання у межах 2,0–3,0 мг/кг/добу. Розпочинали лікування з 1/3 рекомендованої дози та впродовж наступних двох діб збільшували до повноцінної лікувальної дози. Увесь цей час спостерігали за загальним станом дитини, систематично проводили вимірювання пульсу та АТ, а також рівня глікемії. При виписці пацієнт отримував рекомендації щодо вимірювання пульсу та рівня глікемії в амбулаторних умовах. Лікування завершували після отри-

мання задовільної клінічної відповіді та після закінчення фази проліферації. На всіх етапах лікування обов'язковою є фотографічна документація гемангіоми.

Дослідження виконані відповідно до принципів Гельсінської Декларації. Протокол дослідження ухвалений Локальним етичним комітетом (ЛЕК) всіх зазначених у роботі установ. На проведення досліджень було отримано поінформовану згоду батьків дітей (або їхніх опікунів).

Результати дослідження та їх обговорення

У 86 (93,5%) пацієнтів отримано позитивну клінічну відповідь у вигляді затримки росту пухлини, наступного зменшення її у розмірах аж до практичного зникнення (рис. 1-6). У переважній більшості пацієнтів уже з перших днів лікування батьки та медичний персонал спостерігали позитивну реакцію гемангіоми у вигляді зміни кольору (збліднення), зменшення її об'єму та напруження. Така тенденція утримувалась і надалі із найвищою інтенсивністю в перші місяці лікування. У пацієнта із дифузною гемангіоендотеліомою печінки вже через два місяці вживання пропранололу спостерігалась позитивна динаміка у вигляді зменшення розміру та кількості патологічних утворів (рис. 7). Лікування повністю завершено у 68 (73,9%) пацієнтів, тривалість лікування становила 2–14 місяців.

У п'ятьох пацієнтів терапію пропранололом розпочату у віці понад 12 місяців у зв'язку з пізнім зверненням. У цій групі позитивні результати виявлялись значно повільніше, зміни відбувалися з меншою активністю порівняно з дітьми молодшої вікової групи, проте клінічно також були оцінені як задовільні. У випадку застосування пропранололу після неефективної гормонотерапії відмічали зменшення пухлини уже на першому місяці лікування. У трьох випадках відміна препарату після 3–5 місяців лікування призвела до рецидиву. Після 1–2-місячної паузи у лікуванні було відновлено введення пропранололу і знову отримано позитивну відповідь. У двох пацієнтів батьки відмічали короткотривале погіршення апетиту; у одного пацієнта відмічалось короткочасне порушення сну (три дні). Проте немає чітких даних, що такі симптоми викликані власне прийманням пропранололу.

Не виявлено жодних порушень функцій серцево-судинної системи чи показників глікемії. У жодного із пацієнтів побічні дії не були причиною відміни лікування.

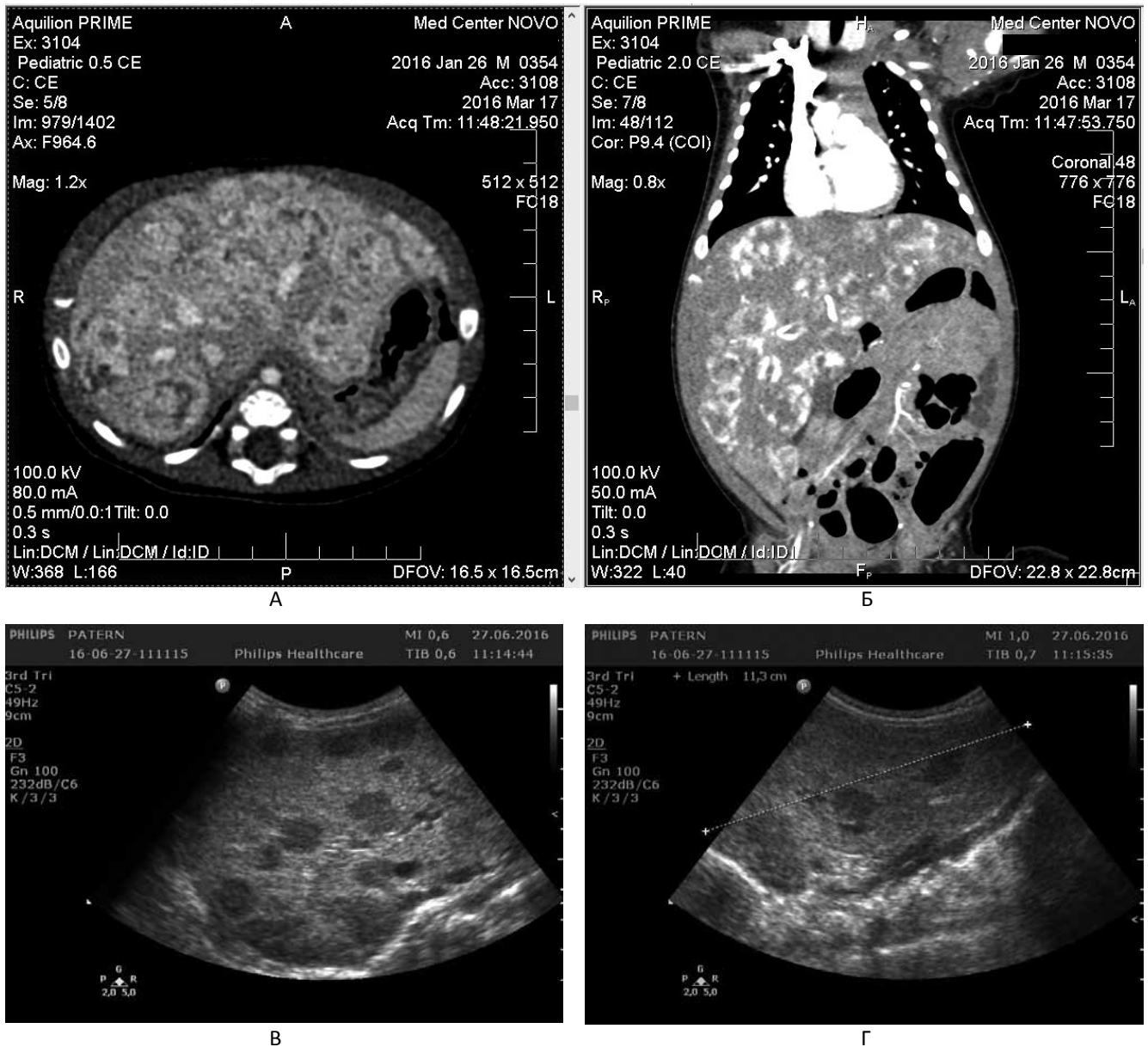


Рис. 7. Пацієнт П. Дифузна інфантильна гемангіоендотеліома печінки, вік 3 міс.: А, Б – до початку лікування; В, Г – 2 місяці живання пропранололу

Неухильний процес інволюції гемангіоми, який виникає із запрограмованого відмирання (апоптозу) клітин, спричинив до впровадження вичікувальної тактики щодо таких судинних пухлин. Таку тактику, яку в англійських джерелах часто називають «поміркованим нехтуванням» (англ. *benign neglect*), надмірно застосовують також стосовно тих 15,0–20,0% пацієнтів з гемангіомами, які повинні підлягати активному лікуванню. Це неодноразово призводило до утворення видимих деформацій, які вимагають наступних корегуючих операцій, а у крайніх випадках – до втрати зору, дефекту вимови або інших важких функціональних ускладнень. Однією з причин вироблення такого пасивного підходу була відсутність «лагідних» форм лікування. Під-

грунтям для цього став також страх перед хірургічним лікуванням, як і перед можливими ускладненнями при застосуванні усіх доступних форм системної терапії (наприклад, хімотерапія) [13].

Поява нового методу – системного лікування гемангіом пропранололом, з усією його доступністю та великим обсервованим спектром безпеки – дозволяє мати надію на зміну тактики із вичікувальної на більш активну, особливо щодо пухлин у початковій фазі проліферації, та широке впровадження методу у практику медичних закладів України. Такий метод лікування стає засобом «профілактики», що запобігає прогресуванню гемангіоми, а отже – і розвитку потенційних негативних наслідків.

Доброякісні новоутворення

Висновки

Наявність гемангіоми у дітей раннього дитячого віку у фазі проліферації, особливо ускладненої, яка призводить до порушення життєвих функцій або до стійких розладів та значних косметичних негативних наслідків, є показанням до проведення системного лікування.

Оцінка ефективності лікування неселективним β -блокатором пропранололом вказує на його високу результативність з одночасною доброю толерантністю. Якнайшвидший початок лікування пропранололом дозволяє запобігати розвитку розладів функцій або значних косметичних дефектів.

Автори заявляють про відсутність конфлікту інтересів.

Література

1. Бензар І. Судинні аномалії у дітей / І. Бензар, А. Левицький, В. Бліхар. – Тернопіль: Укрмедкнига, 2017. – 360 с.
2. Дементьева Н.А. Гемангіоми у дітей: пропозиції щодо медичної стратегії / Н.А. Дементьева, В.А. Дігтяр // Хірургія дитячого віку. – 2014. – №1–2. – С.85–93.
3. Biomolecular markers and involution of hemangiomas / J. Frischer, J. Huang, A. Serur [et al.] // J. of Pediatr. Surg. – 2004. – Vol.39. – P.400–404.
4. Enjolras O. Vascular tumors and vascular malformations: new issues / O. Enjolras, J.B. Mulliken // Adv. Dermatol. – 1997. – Vol.13. – P.375–423.
5. Frieden I.J. Infantile Hemangioma Research: Looking Backward and Forward / I.J. Frieden // J. Invest. Dermatol. – 2011. – Vol. 131. – P.2345–2348.
6. Holmes W.J. Propranolol as first-line treatment for infantile hemangiomas / W.J. Holmes, A. Mishra, C. Gorst [et al.] // Plast. Reconstr. Surg. – 2010. – Vol.125. – P.420–421.
7. Marler J.J. Vascular anomalies: classification, diagnosis and natural history / J.J. Marler, J.B. Mulliken // Facial Plast. Surg. Clin. North. Am. – 2001. – Vol.9. – P.495–504.
8. Mulliken J.B. Hemangiomas and vascular malformations in infants and children: a classification based on endothelial characteristics / J.B. Mulliken, J. Glowacki // Plastic Reconstr. Surg. – 1982. – Vol.69. – P.412–422.
9. Propranolol for severe hemangiomas of infancy / C. Léauté-Labrèze, E. Dumas de la Roque, T. Hubiche [et al.] // N. Engl. J. Med. – 2008. – Vol.358. – P.2649–2651.
10. Propranolol for severe infantile hemangiomas: follow-up report / V. Sans, E.D. de la Roque, J. Berge [et al.] // Pediatrics. – 2009. – Vol.124. – P.423–431.
11. Propranolol in the management of infantile hemangiomas: clinical response and predictors / A. Balma-Mena, A. Chakkittakandiyil, M. Weinstein [et al.] // Journal of Cutaneous Medicine and Surgery. – 2012. – Vol.16, No.3. – P.169–173.
12. Propranolol therapy for infantile haemangiomas: review of the literature / A.P. Zimmerman, S. Wiegand, J.A. Werner [et al.] // Int. J. Pediatr. Otorhinolaryngol. – 2010. – Vol.74. – P.338–342.
13. Role of steroid in childhood haemangioma: a 10 years review / A.N. Gangopadhvay, C.K. Sinha, D.K. Gupta [et al.] // Int. Surg. – 1997. – Vol.82. – P.49–51.
14. Starkey E. Propranolol for infantile haemangiomas: a review / E. Starkey, H. Shahidullah // Arch. Dis. Child. – 2011. – Vol.96. – P.890–893.
15. Wyrzykowski D. Guzy naczyniowe i wrodzone malformacje naczyniowe / D. Wyrzykowski, M. Bukowski, J. Jaśkiewicz // Cancer Surg. – 2005. – Vol.1. – P.1–25.

Відомості про авторів:

Кузик Андрій Станіславович – к.мед.н., доц. каф. дитячої хірургії Львівського національного медичного університету імені Данила Галицького. Адреса: м. Львів, вул. Пекарська, 69.

Могіляк Остап Іванович – лікар-хірург дитячий, Західноукраїнський спеціалізований дитячий медичний центр. Адреса: м. Львів, вул. Дністерська, 27.

Романишин Богдан Святославович – лікар-хірург дитячий, Західноукраїнський спеціалізований дитячий медичний центр. Адреса: м. Львів, вул. Дністерська, 27.

Лукавецький Ігор Васильович – лікар-хірург дитячий, зав. хірургічного відділення Західноукраїнського спеціалізованого дитячого медичного центру. Адреса: м. Львів, вул. Дністерська, 27.

Наконечний Андрій Йосифович – д.мед.н., проф., зав. каф. дитячої хірургії Львівського національного медичного університету імені Данила Галицького. Адреса: м. Львів, вул. Пилипа Орлика, 4; тел.: (032) 291-70-50.

Синюта Андрій Володимирович – лікар-хірург дитячий, гол. лікар Західноукраїнського спеціалізованого дитячого медичного центру. Адреса: м. Львів, вул. Дністерська, 27.

Захарусь Мар'ян Богданович – лікар-хірург дитячий, Західноукраїнський спеціалізований дитячий медичний центр. Адреса: м. Львів, вул. Дністерська, 27.

Авраменко Ірина Юрївна – к.мед.н., доц. каф. пропедевтики педіатрії та медичної генетики Львівського національного медичного університету імені Данила Галицького. Адреса: м. Львів, вул. Пекарська, 69.

Стегницька Мар'яна Василівна лікар-педіатр, Західноукраїнський спеціалізований дитячий медичний центр. Адреса: м. Львів, вул. Дністерська, 27.

Стаття надійшла до редакції 21.05.2017 р.