

УДК 616-006.311.03-085-089-053.2

В.П. Вівчарук, Ю.В. Пащенко, Ю.Б. Гречанина

Лікувальна тактика при гемангіомах у дітей

Харківський національний медичний університет, Україна

PAEDIATRIC SURGERY.2017.4(57):41-45; doi 10.15574/PS.2017.57.41

Мета – удосконалення методів та покращення косметичних результатів лікування гемангіом у дітей.

Пацієнти і методи. Проведено аналіз лікування 53 дітей з гемангіомами, які знаходились на лікуванні в ОДКЛ №1 м. Харкова. Хворі обирались за принципом випадкового відбору по мірі госпіталізації у відділення. При госпіталізації всім хворим проводилось клініко-анамнестичне, лабораторне, інструментальне обстеження.

Результати. Системна терапія β-адреноблокаторами проведена 19 дітям. Первинне хірургічне видалення виконано у 19 дітей та у 7 дітей у зв'язку з резидуальними змінами після системної терапії. Застосовували високочастотний електрокоагулятор ЕК-300 М1, що значно скоротило час операції, покращило інтраопераційні умови та післяопераційні результати. Консервативну терапію отримало 34 дитини. Проведено системне лікування β-адреноблокаторами у 19 дітей, з них 7 потребували додаткової хірургічної корекції. Компресію з додатковим місцевим використанням β-адреноблокатора було призначено 15 дітям.

Висновки. Застосування високочастотного електрокоагулятора ЕК-300 М1 значно покращує умови і результати видалення гемангіом у дітей. Місцеве застосування β-адреноблокатора і компресії має високу ефективність при лікуванні гемангіом у дітей.

Ключові слова: діти, гемангіома, хірургічне лікування, місцева терапія.

Treatment tactics in children with haemangiomas

V.P. Vivcharuk, Yu.V. Paschenko Y.B. Grechanina

Objective. Perfection of methods and improvement cosmetic results of haemangioma treatment in children.

Material and methods. The treatment analysis of 53 children with haemangiomas, who were treated in Kharkov Regional Children's Clinical Hospital No. 1 was performed. The patients' selection conducted randomly according to their admission to the department. All patients were provided clinical, anamnesic examination, lab tests, and instrumental investigations.

Results. Systemic therapy with β-adrenoblockers for 19 children was prescribed. Primary surgery in 19 children was performed and 7 children were operated due to residual alterations after systemic therapy. Usage of high-frequency electric coagulator EK-300 M1 during the surgery significantly reduced time of operations, improved intraoperative conditions and results of surgical treatment. Combining local treatment with β-adrenoblockers and permanent compression in 15 children speeded up regression and improved cosmetic results treatment outcomes.

Conclusions. Usage of high-frequency electric coagulator EK-300 M1 significantly improves conditions and surgical treatment outcomes. Combining local treatment of β-adrenoblockers and permanent compression is very effective in treatment of haemangioma in children.

Key words: children, haemangioma, surgical treatment, local therapy.

Лечебная тактика при гемангиомах у детей

В.П. Вивчарук, Ю.В. Пащенко, Ю.Б. Гречанина

Харьковский национальный медицинский университет, Украина

Цель – усовершенствование методов и улучшение косметических результатов лечения гемангиом у детей.

Пациенты и методы. Проведен анализ лечения 53 детей с гемангиомами, находившихся на лечении в ОДКБ №1 г. Харькова. Больные выбирались по принципу случайного отбора по мере госпитализации в отделения. При госпитализации всем больным проводилось клинико-анамнестическое, лабораторное, инструментальное обследование.

Результаты. Системная терапия β-адреноблокаторами проведена у 19 детей. Первичное хирургическое удаление выполнено у 19 детей и у 7 детей в связи с резидуальными изменениями после проведения системной терапии. Использовали высокочастотный электрокоагулятор ЕК-300 М1, что значительно сократило время операции, улучшило интраоперационные условия и послеоперационные результаты. Консервативную терапию получили 34 ребенка. Проведено системное лечение β-адреноблокаторами у 19 детей, из них 7 потребовалась дополнительная хирургическая коррекция. Компрессию с дополнительным местным использованием β-адреноблокатора назначали 15 детям.

Выводы. Использование высокочастотного электрокоагулятора ЕК-300 М1 значительно улучшает условия и результаты удаления гемангиом у детей. Местное применение β-адреноблокатора и компресии высокоэффективно при лечении гемангиом у детей.

Ключевые слова: дети, гемангиома, хирургическое лечение, местная терапия.

Доброякісні новоутворення

Вступ

Судинні аномалії поділяються на судинні пухлини – результат ендотеліальних змін та судинні мальформації – результат судинного дисморфогенезу.

Результат лікування пацієнтів із судинними аномаліями залежить безпосередньо від фундаментальних знань щодо їх ембріогенезу та коректного використання класифікаційної номенклатури.

До судинних пухлин належать: гемангіоми новонароджених, вроджені гемангіоми (швидкорегресуючі та нерегресуючі), капошиформні гемангіоендотеліоми, капошиформні лімфатичні аномалії, пучкові ангіоми, кутанеовісцеральний ангіоматоз з тромбоцитопенією, ангіосаркома, саркома Капоші, піогенні гранульоми [2–5].

Гемангіома є доброякісною ендотеліальною пухлиною, яка найбільш поширена у новонароджених (приблизно у 4%), з перевагою у дівчаток (3:1–5:1). Ризик підвищується у дітей з екстремально низькою масою тіла, у дітей від матерів старшого віку, при багатоплідній вагітності та патології плаценти. Найчастіше це поодинокі утворення. Множинні ураження спостерігаються майже у 20% випадків і можуть зустрічатися у поєднанні з позашкірними ураженнями (зокрема печінки, шлунково-кишкового тракту, дихальних шляхів, головного мозку) [2,4].

Особливістю гемангіом є передбачуваний цикл розвитку, що включає фази проліферації, плато та інволюції.

Діагностика поверхневих гемангіом не є складною задачею і ґрунтується на ретельному вивченні анамнезу та даних огляду. Поширені гемангіоми, з глибоким проростанням, ураженням естетичних і вітальних структур потребують більш прецензійної діагностики для виключення злоякісної природи, а також індивідуального підбору терапії з урахуванням генетичних та епігенетичних факторів [4].

Етіологія і патогенез гемангіом новонароджених є предметом постійного вивчення. З'явилися нові дані щодо ендотеліальних клітин-попередників як клітинних джерел гемангіоми. Окремі дослідження припускають, що ними є популяція резидентних ангіобластів, затриманих на ранніх стадіях судинного розвитку. Ендотеліальні клітини гемангіоми можуть бути плацентарного походження, тому що також продукують аналогічні маркери: судинний фактор ендотеліального росту А (VEGF-A), GLUT-1, ІІ-йодтироніндийодиназу, Fc γ -RIIb, мерозин, Lewis Y антиген, CD 32, індолеаміндеоксигеназу (IDO), інсуліновий фактор росту 2 IGF-2), тип II 17-гідроксистероїддегідрогеназу (17HSD β 2), тканинний фактор проведення інгібітор 2 TFPI-2).

Порушення материнсько-фетального бар'єру може дозволити емболічним осередкам плацентарних ендотеліальних клітин досягти фетальних тканин через право-лівий шунт фетальної циркуляції. Це може пояснити збільшення частоти гемангіом, які спостерігаються з присутністю хоріональних ворсинок, інколи як результат плацентарних порушень (пreekлампсії, передлежання плаценти). Оскільки гемангіоми частіше з'являються у дівчаток, естроген може впливати на їх розвиток шляхом стимуляції ендотеліальних клітин, у яких присутні рецептори естрогену. У новонароджених з гемангіомами виявлено підвищений рівень естрадіолу [2,4].

Проангіогенне середовище, в проліферативну фазу, створюється наявністю таких факторів, як основний фактор росту фібробластів, судинний фактор ендотеліального росту і матриксні металопротеїнази. У свою чергу GLUT-1 є специфічним маркером ендотеліальних клітин гемангіоми і не виявляється при судинних аномаліях [1,3].

Протягом стадії інволюції ендотеліальні клітини піддаються апоптозу. Це збігається зі збільшенням експресії інгібіторів ангіогенезу, таких як інтерферон- β і тканинний інгібітор металопротеїнази.

Ускладненнями гемангіом можуть бути: кровотечі, виразки, інфікування, порушення функції важливих органів (зору, дихальних шляхів, шлунково-кишкового тракту, ЦНС), деформації і косметичні проблеми, залізодефіцитна анемія. При великих гемангіомах, які стимулюють посилене руйнування тиреоїдного гормону, може спостерігатись гіпотиреоїдизм [2,4].

Диференційна діагностика повинна проводитися з ангіоматозними формами факоматозів, злоякісними судинними новоутвореннями та судинними мальформаціями.

Встановлення анатомічного поширення новоутворень допомагає прогнозувати можливість ускладнень і косметично значущих резидуальних змін.

При виборі тактики лікування необхідно керуватися такими факторами: стадією розвитку гемангіоми, інтенсивністю росту, локалізацією, наявністю косметичних дефектів або високою ймовірністю їх появи, а також рішенням батьків, яких поінформовано про можливі варіанти лікування та ускладнення.

Сьогодні активно застосовуються терапевтичні методи впливу, які значно покращують косметичні результати лікування.

Системна фармакотерапія може бути важливою при великих за розміром виразково змінених гемангіомах, що загрожують життю. Застосовуються про-

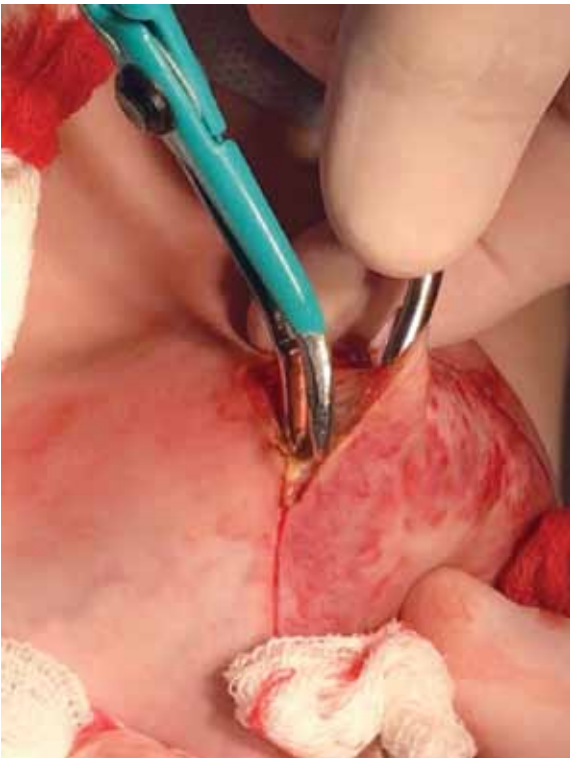


Рис.1. Початок видалення пухлини за допомогою апарата Патона

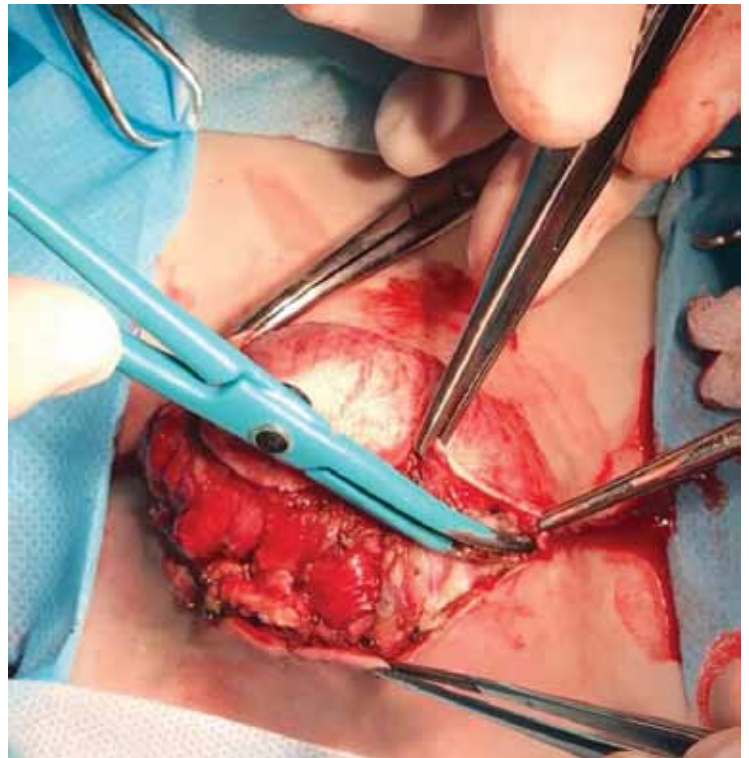


Рис.2. Видалення гемангіоми практично без крововтрати

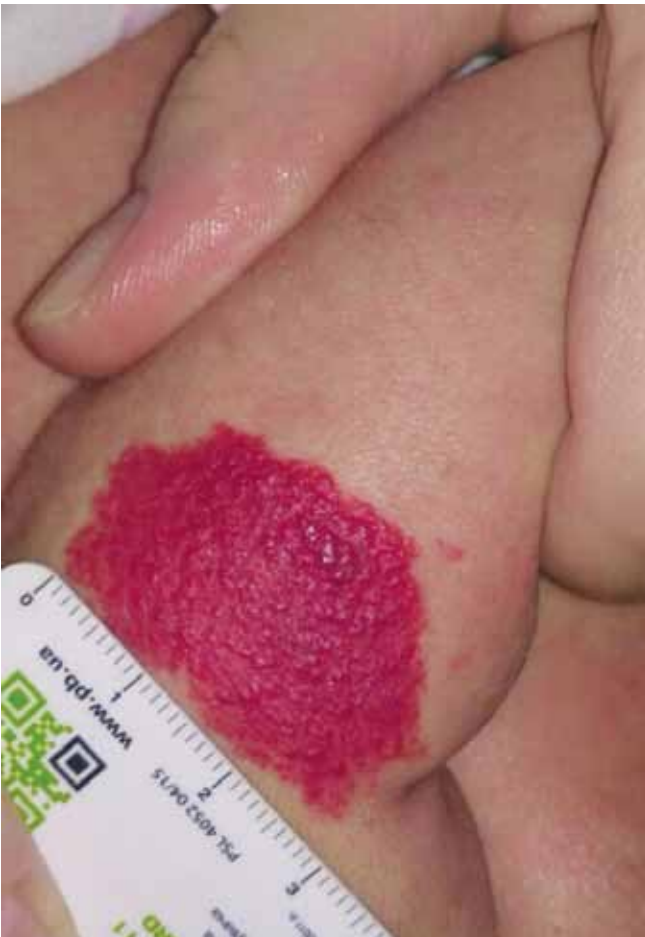

Рис. 3. Вигляд гемангіоми до початку лікування

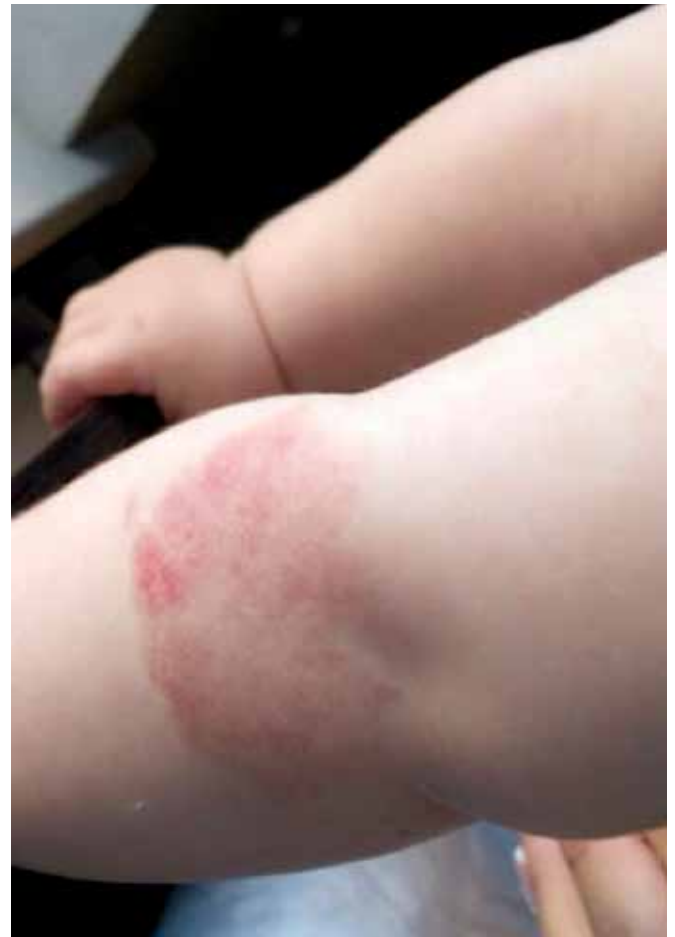

Рис.4. Регресія гемангіоми через чотири місяці від початку лікування

Доброякісні новоутворення

пранолол, кортикостероїди, рекомбінантний альфа-інтерферон, цитостатики.

Досі остаточно не вивчені пізні наслідки довготривалого системного застосування препаратів цієї групи і ризики їх впливу, як можливі епігенетичні фактори, у тому числі негативні наслідки на наступні покоління.

Хірургічні методи також не втратили своєї актуальності. Удосконалені методики, сучасне обладнання, поєднана анестезія допомагають з найменшими ризиками виконати циторедуктивні втручання або повне видалення гемангіом.

До найбільш поширених методик місцевого лікування належать: компресійний вплив, повне і циторедуктивне хірургічне видалення, місцеве лікування β -адреноблокаторами [7,8]. Склеротерапія, кріотерапія, лазерна абляція повинні застосовуватись тільки як етап корекції резидуальних змін при складних гемангіомах у зв'язку з низькою ефективністю монотерапії і ризиком розвитку рубцевих змін шкіри.

Найбільш безпечними є компресійне лікування та місцеве лікування β -адреноблокаторами, тому що останні майже не проникають у системний кровообіг.

Мотивацією для хірургічного втручання можуть стати: необхідність біопсії, неминуче хірургічне втручання у майбутньому, потреба в етапному видаленні та циторедуктивній операції, можливість приховати рубець, а також бажання уникнути змін зовнішності, що пов'язані з наявністю гемангіоми. Гемангіоми у ділянці лоба, повік, щік, губ, носа, вушних раковин, шиї потребують хірургічної експертизи. Косметичний ефект після видалення гемангіом повинен бути оптимальним незалежно від часу і показань [4].

Очікування стадії інволюції виправдане у разі відсутності небезпеки розвитку значних косметичних дефектів та загрозливих для життя станів.

Метою даного дослідження є аналіз власного досвіду лікування гемангіом у дітей.

Матеріали і методи дослідження

В обласній дитячій клінічній лікарні №1 м. Харкова за останній рік отримали лікування 53 дитини з великими за розміром, нерегресуючими та ускладненими гемангіомами. У віці до року лікувались 39 дітей, до 3 років – 10 і старше 3 років – 4 дитини. Хворі обиралися за принципом випадкового відбору по мірі госпіталізації у відділення.

До початку лікування кожній дитині було проведено комплексне обстеження, що включало клінічне, лабораторне, інструментальне, функціональне,

променеве дослідження, а також огляди суміжних спеціалістів (ЛОР, офтальмолог та ін.).

Проводилась ультрасонографія внутрішніх органів, головного мозку, електрокардіографія, комп'ютерна томографія, магніторезонансна томографія, морфологічне дослідження всіх видалених пухлин і біоптатів.

Дослідження виконані відповідно до принципів Гельсінської Декларації. Протокол дослідження ухвалений Локальним етичним комітетом (ЛЕК) установи. На проведення досліджень було отримано поінформовану згоду батьків дітей (або їхніх опікунів).

Показання до різних способів лікування встановлювали з урахуванням виду, локалізації, розміру, інтенсивності та стадії розвитку пухлини.

Оперативне лікування проведено 19 дітям.

Консервативну терапію отримало 34 дитини. Проведено системне лікування β -адреноблокаторами у 19 дітей, з них 7 потребували додаткової хірургічної корекції. Компресію з додатковим місцевим використанням β -адреноблокатора було призначено 15 дітям.

Результати дослідження та їх обговорення

У дітей віком до одного року зі швидкозростаючими об'ємними гемангіомами проводили системне лікування β -адреноблокаторами в терапевтичній дозі 2 мг/кг/добу. Регресія відмічена у 12 випадках. У 7 випадках досягнуто стабілізації росту гемангіом зі збереженням гемангіоматозної тканини і значних резидуальних змін у вигляді надлишкових м'яких тканин, які потребували хірургічних втручань у подальшому.

Оперативне лікування виконано у 19 пацієнтів, з них повне видалення – у 16 дітей.

Втручання проведено з використанням височастотного електрокоагулятора ЕК-300 М1 у режимі «перекриття» (перемінна напруга з частотою на виході 66 кГц, модуляція відсутня, амплітуда вихідної напруги до 100 В, максимальна вихідна напруга 350 В). Робота у даному режимі найбільш ефективна за умов підвищеної вологості тканин, що спостерігається при характерній для гемангіом кровоточивості. Створюються умови для безкровної абляції пухлини, що дозволяє чітко диференціювати уражені та здорові тканини і видалити пухлину єдиним блоком, виключаючи ймовірність імплантаційного росту.

При циторедуктивних операціях зменшувався розмір пухлини, була наявна часткова деваскуляція, що призводило до припинення росту і збереження

пластичного матеріалу для подальших реконструктивно-пластичних втручань.

Ефективність запропонованого способу оцінювали за умовами і результатами проведення оперативного втручання та порівняльною динамікою клінічної картини у післяопераційному періоді.

Тривалість оперативного втручання у пацієнтів становила 15 ± 5 хвилин. Використання апарата Патона значно скорочує час, витрачений на гемостаз, забезпечує гарну візуалізацію тканин пухлини (рис. 1,2).

У трьох дітей після циторедуктивних операцій не відмічалася тенденція до зростання пухлини. Після повного видалення імплантаційний ріст також не спостерігався.

Використання запропонованої методики дозволяє підвищити ефективність комплексного лікування складних гемангіом у дітей, значно покращити інтраопераційні умови видалення, зменшити коагуляційні зміни оточуючих тканин та ймовірність імплантаційного росту.

У 15 дітей проведено комбіноване консервативне лікування, що поєднує місцеве застосування β -адреноблокатора і компресії.

Основними критеріями для призначення такого лікування були гемангіоми з помірною швидкістю зростання, наявністю підшкірної порції, локалізовані на кінцівках, у ділянці голови і грудної клітки, де можливим було, за анатомічними критеріями, проведення ефективної компресії, а також при відмові батьків дитини від системної терапії.

Ефективність запропонованого способу доведена власним клінічним досвідом на прикладі 15 дітей з гемангіомами.

Компресія проводилася індивідуально розробленими бандажами в постійному режимі.

Бандаж виготовлявся з еластичної несинтетичної тканини, на внутрішню поверхню якого в проекції гемангіоми фіксувався шар щільного поролону більший за розміром, ніж розмір утворення. Аплікації β -адреноблокатора проводилися тричі на день.

Ефективність запропонованого способу оцінювали за результатами проведеного лікування щомісяця.

Уже через місяць проведеного лікування відмічалась суттєва динаміка регресійних змін, що виражалася у зменшенні об'єму та площі з відсутністю відновлення розміру після зняття бандажу. Колір ураженої ділянки був значно світлішим. Динаміку регресійних змін наведено на рис. 3,4.

Аналіз місцевого застосування β -адреноблокатора і компресії свідчить про високу ефективність їх поєднаної дії.

Висновки

Застосування високочастотного електрокоагулятора ЕК-300 М1 значно покращує умови і результати видалення гемангіом у дітей.

Місьцеве застосування β -адреноблокатора і компресії має високу ефективність при лікуванні гемангіом у дітей.

Автори заявляють про відсутність конфлікту інтересів.

Література

1. Дементьева Н.А. Удосконалення діагностики та лікування гемангіом шкіри та слизових оболонок у дітей раннього віку: автореф. дис. ... канд. мед. наук: 14.01.09 – дитяча хірургія / Н.А. Дементьева; ДЗ «Дніпропетровська медична академія МОЗ України». – Київ, 2014. – 13 с.
2. George W. Holcomb III. Ashcraft's Pediatric Surgery / George W. Holcomb III, Patric J. Murphy, Daniel J. Ostlie. – 6th ed. – Philadelphia: ELSEVIER, 2014. – P.1007–1014.
3. Operative pediatric surgery / Moritz M. Ziegler, Richard G. Azizkhan, Daniel von Allmen, Thomas R. Weber. – 2th ed. – U.S. A.: McGraw-Hill Education, 2014. – P.963–978.
4. Pediatric surgery / editor in chief, Arnold G. Coran; associate editors, N. Scott Adzick [et al.]. – 7th ed. – Vol.1. – Philadelphia: ELSEVIER, 2012. – P.1613–1620.
5. Prem Puri. Pediatric Surgery Diagnosis and Management / Prem Puri, Michael Höllwarth. – Berlin: Springer, 2009. – P.659–664.
6. Sally L. Painter. Review of topical beta blockers as treatment for infantile hemangiomas / Sally L. Painter, Goran Darius Hildebrand // Survey of Ophthalmology. – 2016. – Vol.61, Issue 1. – P.51–58.
7. Weibel Lisa. Topical timolol for infantile hemangiomas: evidence for Efficacy and degree of systemic absorption / Lisa Weibel, Marjam J. Barysch // Pediatric Dermatology. – 2016. – Vol.33, Issue 2. – P. 184–190.
8. William M. Schwartz. The 5-Minute Pediatric Consult / William M. Schwartz. – 6th ed. – Philadelphia: Lippincott Williams & Wilkins, 2012. – P.394–395.

Відомості про авторів:

Вівчарук Вікторія Петрівна – асистент каф. дитячої хірургії та дитячої анестезіології Харківського національного медичного університету. Адреса: м. Харків, пр-т Науки, 4.

Пащенко Юрій Володимирович – д.мед.н., проф., зав. каф. дитячої хірургії та дитячої анестезіології Харківського національного медичного університету. Адреса: м. Харків, пр-т Науки, 4; тел. (057) 725-10-63.

Гречанина Юлія Борисівна – д.мед.н., проф., зав. каф. медичної генетики Харківського національного медичного університету. Адреса: м. Харків, пр-т Науки, 4; тел. (057) 705-16-74.

Стаття надійшла до редакції 10.05.2017 р.