

УДК 616.343-003.4

В.П. Притула¹, Д.Ю. Кривченя¹, О.Г. Дубровін¹, В.Д. Письменний¹, М.І. Сільченко²,
О.О. Гришин², С.Ф. Хуссейні¹, О.В. Метленко¹, О.С. Годік¹, Р.В. Жежера²,
Л.Є. Янович², О.М. Мінковська², С.М. Петрик², Р.В. Мамедов¹

Діагностика та вибір методу хірургічного лікування дітей із подвоєнням травного тракту

¹Національний медичний університет імені О.О. Богомольця, м. Київ, Україна

²Національна дитяча спеціалізована лікарня «ОХМАТДИТ», м. Київ, Україна

PAEDIATRIC SURGERY.2017.4(57):53-60; doi 10.15574/PS.2017.57.53

Мета – розробити підходи до раціональної діагностики та вибору ефективних методів хірургічного лікування дітей із подвоєнням травного тракту (ПТТ).

Пацієнти і методи. За період 1981–2016 рр. проліковано 59 дітей із ПТТ віком від 6 місяців до 18 років. Кістозний тип подвоєння виявлено у 44 (74,58%), дивертикулярний – у 9 (15,25%), тубулярний – у 6 (10,17%) пацієнтів.

Результати. Усім дітям проведено хірургічне лікування залежно від локалізації дублікації. При подвоєнні торакальної частини стравоходу виконали торакотомію (n=3) або торакоскопію (n=2) з видаленням подвоєної частини стравоходу. У дітей із подвоєнням абдомінальної частини стравоходу виконали лапаротомію (n=5) та лапароскопію (n=2), видалення подвоєної частини стравоходу з фундоплікацією за Ніссеном (n=5) або Талем (n=2). Дітям з подвоєнням шлунка зроблено лапаротомію (n=8) чи лапароскопію (n=4) та субсерозно видалено подвоєння із зашиванням дефекту. При кістозному подвоєнні шлунка і дванадцятипалої кишки виконано резекцію шлунка за Більрот-1 (n=1) та субсерозне видалення кістозного подвоєння із зашиванням дефекту (n=2). При подвоєнні дванадцятипалої кишки (n=7) висічено кісти із зашиванням дефекту стінки. При довгих формах подвоєння тонкої кишки (n=8) доцільними вважали економну резекцію кишки разом із ділянкою подвоєння і накладання анастомозу «кінець-у-кінець». При коротких формах подвоєння (n=3) вдавалися до клиноподібної резекції кишки. В однієї дитини ефективною була енуклеація подвоєного відділу тонкої кишки. При подвоєнні термінального відділу клубової кишки (n=1) та при подвоєнні сліпої кишки (n=2) проводили резекцію подвоєння з інвагінаційним тонко-товстокишковим анастомозом. В усіх пацієнтів з подвоєнням товстої та прямої кишок (n=9) проводили етапне хірургічне лікування з видаленням ураженого відділу кишечника. Віддалений період в усіх пацієнтів мав сприятливий перебіг. Діти – практично здорові, із доброю якістю життя.

Висновки. Подвоєння травного тракту – рідкісна хірургічна вада розвитку, остаточний діагноз якої встановлюється під час операції. Подвоєння зустрічаються в різних відділах травного тракту, найчастіше в товстій кишці (22,03%), в шлунку і тонкій кишці (по 20,34%), рідше – у стравоході та дванадцятипалій кишці. Кістозний тип подвоєння притаманний 74,28%, дивертикулярний – 15,25% і тубулярний – 10,17% дітей з цією аномалією. Клінічні симптоми подвоєнь у дітей залежать від рівня та довжини ураження травного тракту. Найбільш доцільними допоміжними методами для виявлення подвоєнь різних відділів травного тракту у дітей є УЗД з доплерографією, КТ та МРТ. Характер хірургічного втручання при ПТТ у дітей залежить від локалізації, розмірів та анатомічної будови подвоєння.

Ключові слова: подвоєння, травний тракт, діагностика, лікування, діти.

Diagnosics and choice of surgical approach for treatment of children with digestive tract duplication

V.P. Prytula¹, D.Yu. Krivchenya¹, O.G. Dubrovin¹, V.D. Pismennii¹, M.I. Silchenko², O.O. Grishin², S.F. Hussaini¹,
A.V. Metlenko¹, O.S. Godik¹, R.V. Zhezhera², L.E. Yanovich², O.M. Minkovskaya², S.M. Petryk², R.V. Mamedov¹

¹Bogomolets National Medical University, Kyiv, Ukraine

²National Children's Specialized Hospital «ОХМАТДИТ», Kyiv, Ukraine

Objective: to develop rational diagnosis and the effective choice of methods for surgical treatment of digestive tract duplication (DTD) in children.

Material and methods. From 1981 to 2016, we treated 59 children with DTD, aged 6 months to 18 years. Cystic type duplication was detected in 44 (74.58%), diverticular type - in 9 (15.25%) and tubular type - in 6 (10.17%) patients.

Абдоминальна хірургія

Results and discussion. All children underwent surgical treatment depending on the localization of the duplicate. In duplication of thoracic part of the esophagus, thoracotomy (n=3) and thoracoscopy (n=2) was performed for the removal of duplication. In children with the abdominal esophageal duplication, for removal of the duplication laparotomy (n=5), laparoscopy (n=2), Nissen (n=5) and Thal (n=2) fundoplication were performed. Children with duplication of the stomach, removal of duplication and suturing of the defect was performed using laparotomy (n=8) or laparoscopy (n=4). With cystic duplication of the stomach and duodenum, Bilioth-1 resection of the stomach (n=1) and subserosum removal of the cystic duplication with the defect suturing (n=2) was used. With duplication of the duodenum (n=7), the cysts were removed with suturing of the wall defect. With long forms of duplications of the small intestine (n=8), it was considered expedient to perform an economical resection of the intestine, together with duplication and end-to-end anastomosis. With short forms of duplications (n=3), the wedge-shaped resection of intestine was performed. In one child using the enucleation of the small intestine duplication had good results. In case of the terminal ileum (n=1) and ceacum duplication (n=2), the resection of duplication with invaginative ileocoloanastomosis was used. All patients with duplication of the colon and rectum (n=9) underwent the stage surgical treatment with the affected area removal.

Long term results in all patients were good. Children are practically healthy with good quality of life.

Conclusions. DTD is a rare surgical congenital defect, the final diagnosis of which is established during the operation. Duplication occurs in various sections of the digestive tract, most often in the colon (22.03%), in the stomach and small intestine (20.34%); to a lesser degree in the esophagus and duodenum. The cystic type of duplication is typical for 74.28%, diverticular for 15.25%, and tubular for 10.17% of children with this anomaly. Clinical symptoms of duplication in children depend on the level and length of affected part of the digestive tract. The most rational and effective methods for diagnosis of duplications of various sections of the digestive tract in children is ultrasound with Doppler, CT and MRI. The type of surgical intervention in children with DTD depends on the localization, size and anatomical structure of duplication.

Key words: duplication, digestive tract, diagnostics, treatment, children.

Диагностика и выбор метода хирургического лечения детей с удвоением пищеварительного тракта

В.П. Притула¹, Д.Ю. Кривченя¹, А.Г. Дубровин¹, В.Д. Письменный¹, М.И. Сильченко², А.А. Гришин², С.Ф. Хуссейни¹, А.В. Метленко¹, О.С. Годик¹, Р.В. Жежера², Л.Е. Янович², О.М. Миньковская², С.М. Петрик², Р.В. Мамедов¹

¹Национальный медицинский университет имени А.А. Богомольца, г. Киев, Украина

²Национальная детская специализированная больница «ОХМАТДЕТ», г. Киев, Украина

Цель – разработать подходы к рациональной диагностике и выбору эффективных методов хирургического лечения детей с удвоением пищеварительного тракта (УПТ).

Пациенты и методы. За период 1981–2016 гг. пролечено 59 детей с УПТ в возрасте от 6 месяцев до 18 лет. Кистозный тип удвоения выявлен у 44 (74,58%), дивертикулярный – у 9 (15,25%), тубулярный – у 6 (10,17%) пациентов.

Результаты. Всем детям проведено хирургическое лечение в зависимости от локализации дубликатуры. При удвоении торакальной части пищевода выполнили торакотомию (n=3) или торакоскопию (n=2) с удалением удвоенной части пищевода. У детей с удвоением абдоминальной части пищевода выполнили лапаротомию (n=5) и лапароскопию (n=2), удаление удвоенной части пищевода с фундопликацией по Ниссену (n=5) или Талем (n=2). Детям с удвоением желудка проведена лапаротомия (n=8) или лапароскопия (n=4) и субсерозно удалено удвоение с зашиванием дефекта. При кистозном удвоении желудка и двенадцатиперстной кишки выполнены резекция желудка по Бильрот-1 (n=1) и субсерозное удаление кистозного удвоения с зашиванием дефекта (n=2). При удвоении двенадцатиперстной кишки (n=7) иссекали кисту с зашиванием дефекта стенки. При длинных формах удвоения тонкой кишки (n=8) целесообразными считали экономную резекцию кишки вместе с участком удвоения и наложение анастомоза «конец-в-конец». При коротких формах удвоения (n=3) прибегали к клиновидной резекции кишки. У одного ребенка эффективной была энуклеация удвоенного отдела тонкой кишки. При удвоении терминального отдела подвздошной кишки (n=1) и при удвоении слепой кишки (n=2) проводили резекцию удвоения с инвагинационным тонко-толстокишечным анастомозом. У всех пациентов с удвоением толстой и прямой кишок (n=9) проводили этапное хирургическое лечение с удалением пораженного отдела кишечника.

Отдаленный период у всех пациентов протекал благоприятно. Дети – практически здоровы, с хорошим качеством жизни.

Выводы. Удвоение пищеварительного тракта – редкостный хирургический порок развития, окончательный диагноз которого устанавливается во время операции. Удвоения встречаются в различных отделах пищеварительного тракта, чаще всего в толстой кишке (22,03%), в желудке и тонкой кишке (по 20,34%); реже – в пищеводе и двенадцатиперстной кишке. Кистозный тип удвоения характерен для 74,28%, дивертикулярный – для 15,25% и тубулярный – для 10,17% детей с этой аномалией. Клинические симптомы удвоений у детей зависят от уровня и длины поражения пищеварительного тракта. Наиболее целесообразными вспомогательными методами для выявления удвоений различных отделов пищеварительного тракта у детей являются УЗИ с доплерографией, КТ и МРТ. Характер хирургического вмешательства при УПТ у детей зависит от локализации, размеров и анатомического строения удвоения.

Ключевые слова: удвоение, пищеварительный тракт, диагностика, лечение, дети.

Вступ

Подвоєння травного тракту (ПТТ) у дітей – рідкісна вада розвитку, яка зустрічається з частотою 1:4500 випадків усіх аномалій травного тракту [3,16].

Термін «подвоєння травного тракту» вперше був застосований Fitz, але не набув поширення, поки його не популяризував Ladd у 1937 р., з подальшою класифікацією Gross у 1950 р. [7].

Подвоєння травного тракту – вада розвитку «травної трубки» (ембріональна назва зачатку травного каналу), яка формується на 4–8 тижнів ембріонального періоду (у період органогенезу).

На думку Bremer, причиною виникнення ПТТ є відхилення в розвитку травної трубки на стадії вакуолізації первинної кишки, яке призводить до порушення процесу її реканалізації. Група «вакуолей» відшнуровується від стінки каналу, утворюючи ізольовану або сполучену з просвітом основної трубки порожнину. Стінка такого утворення вистелена епітелієм, характерним для відповідного відділу травної системи [7]. Теорія F. Grob визначає подвоєння як порушення процесу розвитку травного каналу в процесі формування стінки «травної трубки» [8].

Таблиця

Характеристика пацієнтів за віком та локалізацією ПТТ

Локалізація	Вік пацієнтів (роки)				Усього
	< 1	1-3	3-6	> 6	
Стравохід	1	1	3	5	10 (16,95%)
Стравохід і шлунок	-	-	1	1	2 (3,39%)
Шлунок	2	5	4	1	12 (20,34%)
Шлунок та дванадцятипала кишка	1	2	-	-	3 (5,08%)
Дванадцятипала кишка	5	2	-	-	7 (11,86%)
Тонка кишка	2	7	3	-	12 (20,34%)
Сліпа кишка	-	-	1	3	4 (6,78%)
Уся ободова та пряма кишка	2	-	-	-	2 (3,39%)
Пряма кишка	5	2	-	-	7 (11,87%)
Разом	18 (30,51%)	19 (32,20%)	12 (20,34%)	10 (16,95%)	59 (100%)

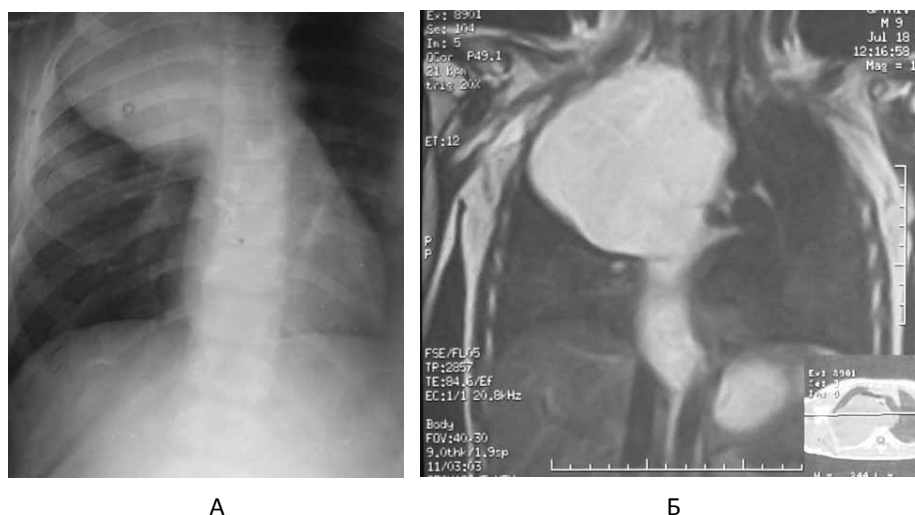
Подвоєння травного тракту характеризується такими особливостями: 1) наявність порожнини, яка містить секрет і вистелена епітелієм; 2) утворення частіше локалізується вздовж бічного краю будь-якого відділу травної системи, яке може мати спільну з ним м'язову й серозну оболонку, а також сполучення з ним; 3) спільні з основним відділом травної системи кровопостачання й іннервація [3].

Подвоєння може статися в будь-якому місці – від рота до ануса. Воно може бути ізольованим або множинним, мати сферичну або поздовжню форму. Розрізняють: кістозні (які не мають сполучення із просвітом того відділу травного тракту, біля якого локалізується таке утворення), дивертикулярні (які мають вхідний або вихідний отвір сполучення із просвітом того відділу травного тракту, біля якого локалізується таке утворення) та тубулярні (які мають вхідний і вихідний отвір сполучення із просвітом того відділу травного тракту, біля якого локалізується таке утворення) подвоєння [3,4,8,22].

Аналізуючи клінічний матеріал у дитячій хірургії, прийнято вирізняти локалізацію ПТТ відповідно до ураження того чи іншого рівня ембріонального зачатку «травної трубки». «Передня кишка» («foregut») – той відділ «травної трубки», з якого формується травний тракт від ротоглотки до низхідної частини дванадцятипалої кишки. «Середня кишка» («midgut») – від нижньо-горизонтальної частини дванадцятипалої кишки до правої половини поперечно-ободової кишки. «Задня кишка» («hindgut») – від лівої половини поперечно-ободової до прямої кишки [19,23].

У літературі описані тільки поодинокі випадки цієї патології [3,15]. Симптоми ПТТ у 60–70% випадків з'являються у дітей грудного та раннього віку [3,20]. Патогномонічних симптомів для ПТТ немає.

Великий арсенал сучасних діагностичних засобів також не дозволяє із точністю вказати походження такого об'ємного утворення. Крім того, дана патологія є найскладнішою в черевній порожнині та існує великий об'єм нозологій для диференційної ді-



А

Б

Рис. 1. Оглядова рентгенографія (а) і МРТ (б) органів грудної клітки пацієнтки К., 4 роки. *Діагноз:* «Кістозне подвоєння стравоходу»

Абдомінальна хірургія

агностики [4,19,23]. Невстановлений діагноз ПТТ може стати причиною появи важких ускладнень і невірно вибраної хірургічної тактики [11,12,14].

Протягом життя у неоперованих пацієнтів із подвоєннями можуть розвиватися злоякісні пухлини (безпосередньо в подвоєних структурах), у літературі описані появи аденокарциноми та плоскоклітинної карциноми у таких пацієнтів віком 34–68 років [8].

Усе це диктує необхідність удосконалення існуючих і пошуку нових методів діагностики та лікування цієї рідкісної вади розвитку.

Мета роботи: розробити підходи до раціональної діагностики та вибору ефективних методів хірургічного лікування дітей із ПТТ.

Матеріали і методи дослідження

У клініці хірургії дитячого віку НМУ імені О.О. Богомольця на базі НДСЛ «ОХМАТДИТ» (м. Київ) з початку 1981 р. до вересня 2016 р. знаходилося на лікуванні 59 дітей віком від 2 місяців до 18 років з ПТТ (табл.).

Серед усіх наших пацієнтів подвоєння похідних передньої частини травного тракту («*for gut*» – «передня кишка») зустрічалось у 34 (57,63%) пацієнтів, із «середньої кишки» («*mid gut*») – у 16 (27,12%) та із «задньої кишки» («*hind gut*») – у 9 (15,25%) дітей.

Кістозний тип подвоєння виявлено у 44 (74,58%), дивертикулярний – у 9 (15,25%) і тубулярний – у 6 (10,17%) дітей.

Передопераційне обстеження включало детальний аналіз клінічної картини, результати лабораторних показників крові та сечі, оглядової рентгенографії органів грудної клітки та черевної порожнини, рентген-контрастне дослідження ШКТ (пасаж сульфату барію та іригографія), УЗД з доплерографією, КТ та МРТ органів грудної клітки та черевної порожнини, фіброезофагогастроуденоскопію, колоноскопію, ректороманоскопію.

Дослідження виконані відповідно до принципів Гельсінської Декларації. Протокол дослідження ухвалений Локальним етичним комітетом (ЛЕК) всіх зазначених у роботі установ. На проведення досліджень було отримано поінформовану згоду батьків дітей (або їхніх опікунів).

Результати дослідження та їх обговорення

Діагностика ПТТ завжди утруднена, навіть якщо необхідно підтвердити передбачуваний діагноз. У 23 пацієнтів спостерігали поєднані аномалії і вади розвитку інших органів, що ускладнювало проведення диференціальної діагностики основного захворювання.

Час появи симптомів, ступінь їх виразності залежали від локалізації, розмірів та анатомічної будо-

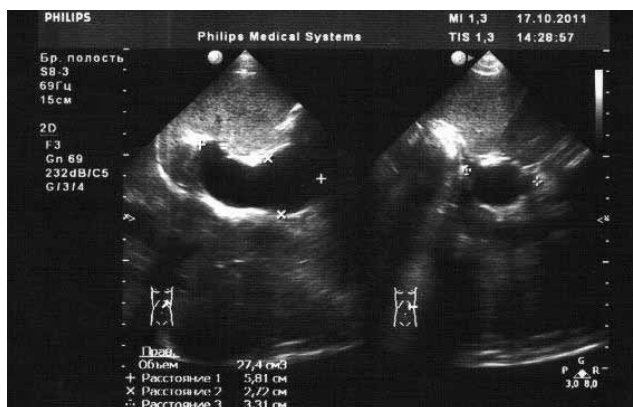


Рис. 2. Ультразвукове дослідження органів черевної порожнини пацієнтки В., 5 років. Діагноз: «Кістозне подвоєння абдомінальної частини стравоходу»

ви подвоєння. Найчастіше виявляли ознаки кишкової непрохідності, гастроентеральної кровотечі або об'ємного утворення черевної порожнини.

У грудній частині ПТТ зустрічаються в задньому середостінні, за стравоходом, частіше справа. При рентгенологічному дослідженні вони виявляються як пухлина середостіння або кіста, звичайно круглої або довгастої форми [5].

По мірі збільшення легень стискується та відтісняється у бік серця. З'являються труднощі дихання, тиск на стравохід може викликати порушення ковтання. Від інших пухлин середостіння подвоєння відрізняються відносно швидким збільшенням їх об'єму внаслідок накопичення сецернованого слизу. Бронхографія виявляє характер стиснення легені ретроплеврально розташованої дублікатури та дозволяє відрізнити її від бронхогенної кісти [5,10]. Стінка дублікатури нерідко зростається зі стравоходом або легеньми та іноді настає прорив її у стравохід, у плевральну порожнину. У таких випадках відзначається повторне кровохаркання (*haemoptoe*) або блювання кров'ю (*haematemesis*) [21].

Трьох пацієнтів із торакальною локалізацією подвоєння турбували частий вологий кашель з відходженням великої кількості харкотиння, задуха і кровохаркання. На оглядовому знімку та КТ органів грудної клітки виявлено круглу тінь кістозного утворення (рис. 1).

При госпіталізації у стаціонар діти з подвоєнням абдомінальної частини стравоходу скаржились на періодичні болі у верхній частині живота, блювання, нудоту, неспокій, зниження апетиту і маси тіла.

У шести із цих пацієнтів при ультразвуковому обстеженні було встановлено, що по задній поверхні лівої частки печінки, ближче до діафрагми, візуалізувалося ехонегативне утворення з чіткими контурами. Попередній діагноз у них був «Кіста лівої частки печінки» (рис. 2).

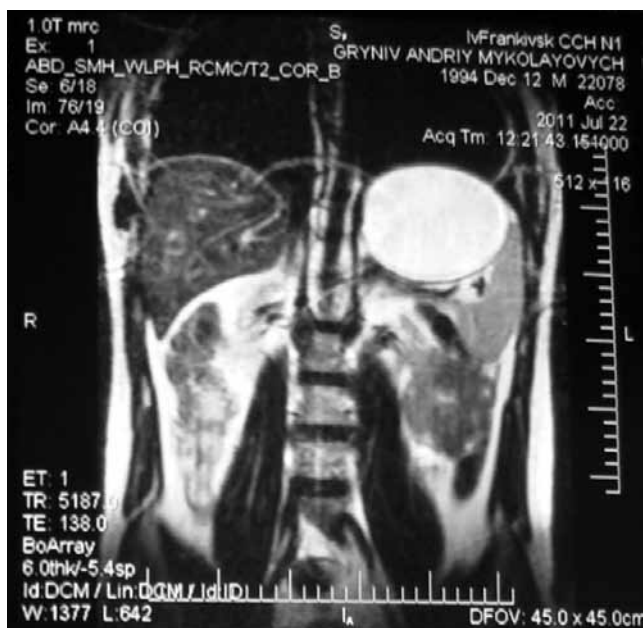

Рис. 3. Магнітно-резонансна томографія органів черевної порожнини пацієнта К., 7 років. *Діагноз:* «Кістозне подвоєння шлунка»

В іншій дитини після видалення подвоєння стравоходу, яке локалізувалося в задньому нижньому середостінні та проходило в заочеревинний простір, через сім місяців за допомогою УЗД та МРТ виявлено кістозне утворення по задній поверхні лівої частки печінки. Попередній діагноз у цієї дитини був «Бронхогенна кіста». Ще в одній дитини подвоєння стравоходу в абдомінальній його частині знайдено випадково під час корекції діафрагмальної грижі.

Усім цим дітям проведено хірургічне лікування залежно від локалізації дублікатури. При подвоєнні торакальної частини стравоходу виконали торакотомію (n=3) або торакоскопію (n=2) з видаленням подвоєної частини стравоходу. Дітям з подвоєнням абдомінальної частини стравоходу виконали лапаротомію (n=5) та лапароскопію (n=2), ревізію органів черевної порожнини, видалення подвоєної частини стравоходу з фундоплекцією за Ніссеном (n=5) або Талем (n=2).

За даними літератури, подвоєння шлунка зустрічаються рідко у вигляді широких кіст. Рентгенологічно виявляється утворення за шлунком біля великої кривизни, втискується в контури шлунка, із гладкими контурами. При іригоскопії поперечно-ободова кишка виявляється опущеною донизу без порушення її прохідності [6,7,17].

Подвоєння дванадцятипалої кишки також описується рідко. Викликана дублікатурою дуоденальна непрохідність у новонароджених розцінюється як стеноз воротаря. Зазвичай подвоєння дванадцятипалої кишки виявляються у верхньогоризонтальній або низхідній її частинах, які не з'єднувалися з про-

світом останньої. Рентгенологічно відзначалася картина дуоденальної непрохідності [10].

При госпіталізації у стаціонар хворі з подвоєнням шлунка та дванадцятипалої кишки скаржились на блювання після прийому їжі, болі в ділянці правого підребер'я, слабкість, нудоту, періодичне підвищення температури тіла, дьогтеподібні випорожнення. У трьох дітей у 16–21 тиждень антенатально виявлено кісту черевної порожнини. При УЗД, КТ і МРТ у дітей цієї групи було виявлено безсудинне, неправильної форми рідиновмісне кістозне утворення великих розмірів черевної порожнини (рис. 3). Ендоскопічно у цих пацієнтів було виявлено стискання просвіту шлунка у відповідних зонах, яке не роздувалося повітрям і обмежувало подальший огляд цього органу.

Усі діти з подвоєнням шлунка були прооперовані лапаротомно (n=8) і лапароскопічно (n=4) із попереднім діагнозом «Кіста черевної порожнини». У чотирьох випадках це утворення було локалізоване в препілоричній ділянці, а у восьми – сполучалося із дном шлунка. В одного з пацієнтів кістозне подвоєння пілоричного відділу шлунка ускладнилось перфорацією кісти в сальникову сумку. Під час операції усім дітям субсерозно видалено кістозне подвоєння із зашиванням дефекту (рис. 4).

При кістозному подвоєнні шлунка і дванадцятипалої кишки на ультрасонографії було відмічено, що в проекції пілоричного відділу шлунка передлежить об'ємне утворення великих розмірів, заповнене рідким вмістом, що огинає дванадцятипалу кишку. Через великі розміри цього утворення було неможливо достовірно точно локалізувати, звідки воно відходить.

На КТ було видно, що дане кістозне утворення – круглої форми, з однорідним вмістом і знаходиться праворуч від печінки. Воно зміщувало і стискало дванадцятипалу кишку назовні.

Ендоскопічно при цій патології виявлено, що в антральному відділі шлунка по задній його стінці є округлої форми тугоеластичне утворення, без деструктивних змін. Пілорус – зміщений і ротований цим утворенням, зіяє. Через пілоричний канал видно, що цибулина дванадцятипалої кишки перекрита частиною цього утворення.

Із попереднім діагнозом «Кіста печінки» діти були прооперовані. Під час операції виявлено кістозне утворення, яке відходить від пілоруса до дванадцятипалої кишки. Кісти пунктовані, отримано від 50 до 250 мл каламутної білуватої рідини. Виконано резекцію шлунка за Більрот-1 (n=1) та субсерозне видалення кістозного подвоєння із зашиванням дефекту (n=2).

Пацієнти із подвоєнням у дванадцятипалій кишці перед госпіталізацією у клініку скаржились на болі в животі, нудоту і блювання.

Абдомінальна хірургія

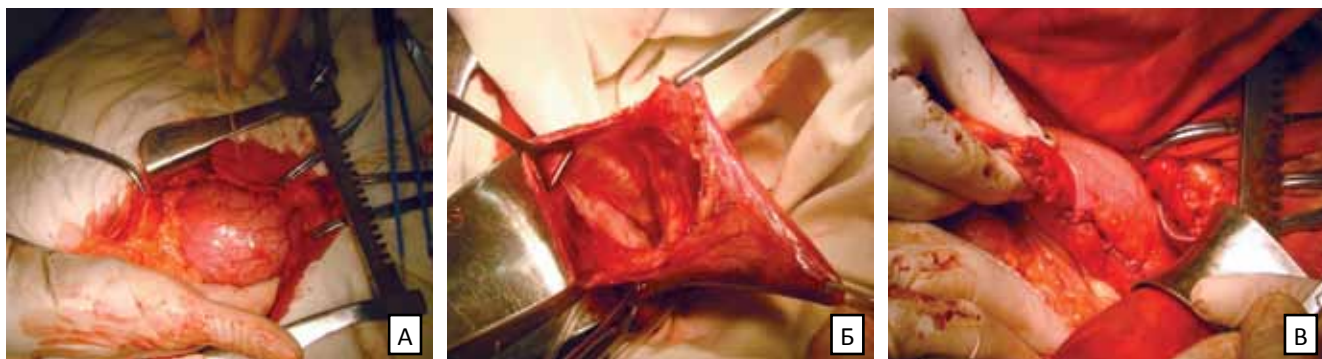


Рис. 4. Кістозне подвоєння шлунка у пацієнта К., 7 років. Етапи операції: а, б, в (інтраопераційні фото)

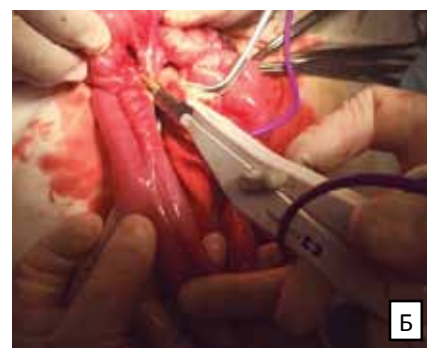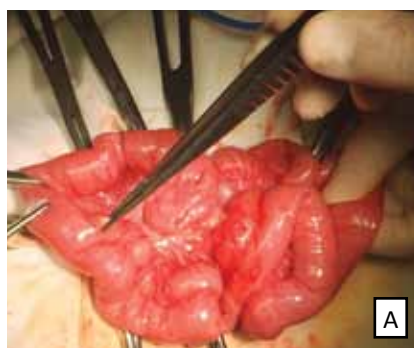

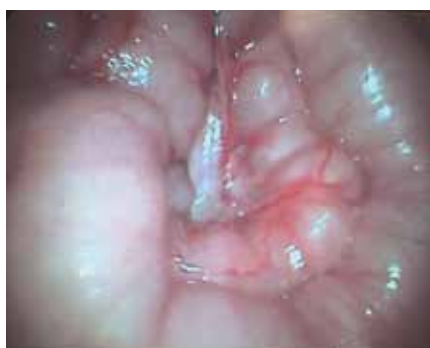
Рис. 5. Дивертикулярне подвоєння тонкої кишки у пацієнтки В., 2 роки, показано стрілкою. Лапароскопічна картина (інтраопераційні фото)

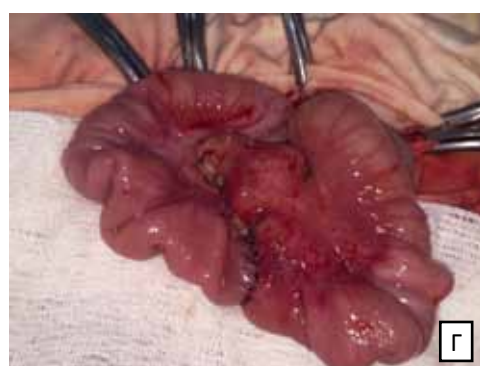
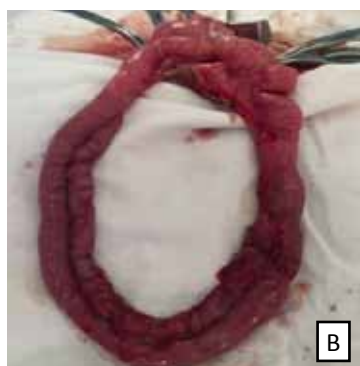
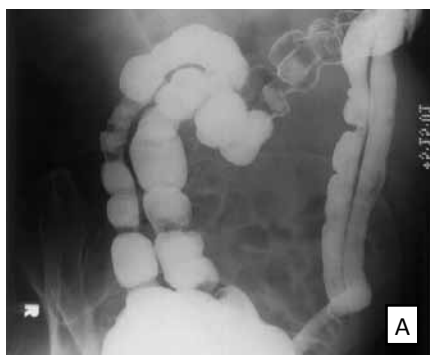Рис. 6. Дивертикулярне подвоєння тонкої кишки у пацієнтки В., 2 роки. Етапи операції: а, б, в, г (інтраопераційні фото)

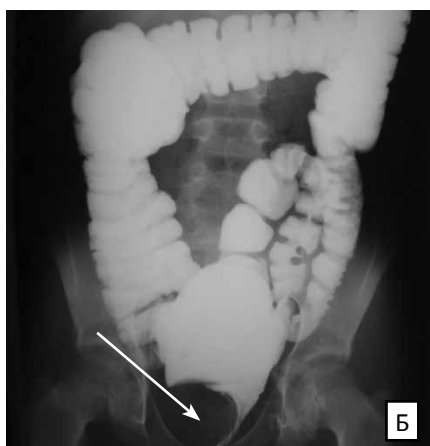


Рис. 7. Григографія пацієнтки Т., 5 років, при тубулярному подвоєнні товстої кишки (а) і пацієнтки С., 8 років, при кістозному подвоєнні прямої кишки (б)

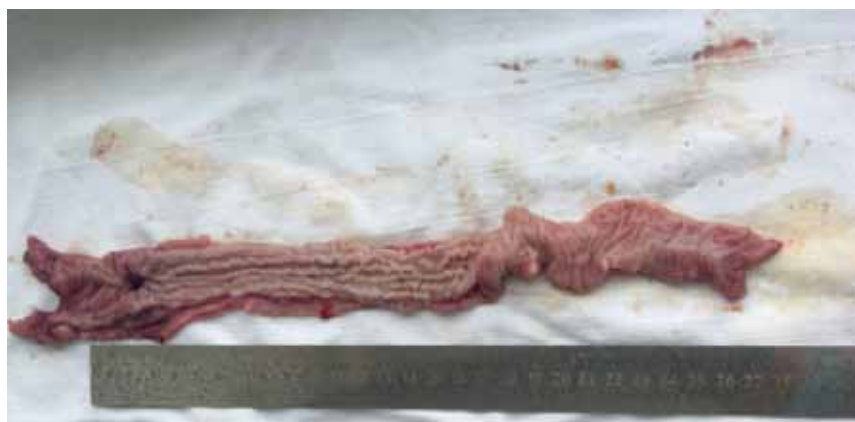

Рис. 8. Дивертикулярне подвоєння тонкої кишки у пацієнтки В., 2 роки. Макропрепарат

На ультрасонограмах у них відмічено, що в ділянці гепатодуоденальної зони було наявне позаорганне кістозне утворення з однорідним вмістом і потовщеною капсулою. При заповненні шлунка рідиною це кістозне утворення візуалізувалося над верхньою горизонтальною гілкою дванадцятипалої кишки. При динамічному спостереженні було видно дуоденостаз.

При КТ у цієї дитини виявлено об'ємне утворення неправильної овальної форми, розташоване спереду та латерально по відношенню до цибулини і низхідного відділу дванадцятипалої кишки. Дане утворення мало товсту капсулу, а всередині містило рідину. Просвіт дванадцятипалої кишки – стиснутий, шлунок – розтягнутий повітрям.

Під час операції кісти, які знаходилися по медіально-передній стінці дванадцятипалої кишки від гепатодуоденальної зв'язки до головки підшлункової залози, висічено із зашиванням дефекту стінки дванадцятипалої кишки.

Дублікатури тонкої кишки зустрічаються найчастіше (близько 60% випадків) у вигляді одиничної великої кісти, довгої трубчастої кісти або невеликих інтрамуральних кіст (поблизу ілеоцекальної заслінки), дуже різні за величиною, формою та локалізацією [1,18].

Основні ознаки подвоєнь тонкої кишки: порушення пасажу, біль у животі, повторні кровотечі в просвіт кишки. Порушення прохідності, викликані тиском на тонку кишку зовні, посилюється подвоєнням. Болі зазвичай у вигляді кольок, супроводжуються блюванням. Повторні кровотечі в просвіт кишечника призводять до картини мелени з важкою анемією. Вони пояснюються «роз'їданням» стінки подвоєння або прилеглої кишки агресивним вмістом із наявністю в ньому соляної кислоти та пепсину. При досить великих розмірах дублікатура відзначається рухомим, безболісним утворенням. Сполучені трубчасті подвоєння зазвичай не пальпуються [2,11,14].

Рентгенологічне обстеження подвоєнь тонкої кишки не завжди виявляє переконливі дані. Абсолютно доказового потрапляння контрастної речовини в порожнину подвоєння тонкої кишки немає [2,13].

За нашими спостереженнями, основними клінічними ознаками подвоєнь тонкої кишки були біль у животі, нудота, блювання, порушення випорожнень, наявність пухлиноподібного утворення в черевній порожнині. Діагностика захворювання була дуже складна. У разі запалення захворювання мало гострий перебіг, симулюючи клініку гострого апендициту. Причиною кровотечі у шістьох пацієнтів було стиснення судин і порушення кровообігу в прилеглому відділі кишки або укривання виразками ектопованої слизової оболонки в порожнині подвоєння. Ця кровотеча мала підгострий

(n=2) і хронічний (n=4) характер. Подвоєння у шістьох дітей були причиною інвагінації кишок, яка здебільшого набувала рецидивного характеру. Анамнестичні відомості свідчили про періодичність виникнення кровотечі з прямої кишки, рецидивний біль у животі. Під час пальпації живота у шістьох пацієнтів визначали пухлиноподібне утворення. Рентгенологічне дослідження було інформативним при розвитку кишкової непрохідності, коли внаслідок стиснення кишки розширювався привідний її відділ та виявлялися рівні рідини в петлях тонкої кишки. Найбільш достовірною інформацією для остаточного встановлення діагнозу отримана нами під час використання лапароскопії (рис. 5).

При довгих формах подвоєння (n=8) доцільними вважали економну резекцію кишки разом із ділянкою подвоєння і накладання анастомозу «кінець-у-кінець» (рис. 6). При коротких формах подвоєння (n=3) вдавалися до клиноподібної резекції кишки. В однієї дитини ефективною була енуклеація подвоєного відділу тонкої кишки. При подвоєнні термінального відділу клубової кишки (n=1) та при подвоєнні сліпої кишки (n=2) проводили резекцію подвоєння з інвагінаційним тонко-товстокишковим анастомозом.

Описані окремі спостереження подвоєння товстої кишки із малоінформативною симптоматологією. Іригоскопія дозволяє визначити їх розміри, розташування, ступінь стиснення ними кишечника [9,12,15,16].

Подвоєння товстої кишки у досліджуваних нами пацієнтів клінічно проявлялись ознаками кишкової непрохідності, затримкою відходження калу, періодичною кровотечею, наявністю пухлиноподібного утворення в черевній порожнині або в малому тазу. У чотирьох пацієнтів виявили поєднання зазначеної вади з подвоєнням органів сечової та статевих систем. Інформативними були іригографія (рис. 7) та КТ з МРТ.

Усім пацієнтам із подвоєнням товстої та прямої кишок проводили етапне хірургічне лікування з видаленням ураженого відділу кишечника.

Гістологічно в усіх препаратах при ПТТ виявлено стінку відповідного органу, де знаходилося подвоєння, всередині вистелену атрофованою або гіпоплазованою слизовою, з виразним запаленням останньої (рис. 8). М'язовий шар був значно потовщеним, з вогнищевою гіпертрофією та фіброзом. В однієї пацієнтки визначено залозисті структури всередині м'язового шару.

Віддалений період в усіх пацієнтів перебігав сприятливо. Діти майже здорові, з доброю якістю життя.

Висновки

Подвоєння травного тракту – рідкісна хірургічна вада розвитку, кінцевий діагноз якої встановлюється під час операції.

Абдомінальна хірургія

Подвоєння зустрічаються у різних відділах травного тракту, найчастіше в товстій кишці (22,03%), у шлунку і тонкій кишці (по 20,34%) та рідше – у стравоході та дванадцятипалій кишці. Кістозний тип подвоєння притаманний 74,28%, дивертикулярний – 15,25% і тубулярний – 10,17% дітям з цією аномалією.

Клінічні симптоми подвоєнь у дітей залежать від рівня та довжини ураження травного тракту.

Найбільш раціональними допоміжними методами для виявлення подвоєнь різних відділів травного тракту у дітей є УЗД з доплерографією, КТ та МРТ.

Характер хірургічного втручання при ПТТ у дітей залежить від локалізації, розмірів та анатомічної будови подвоєння.

Автори заявляють про відсутність конфлікту інтересів.

Література

1. Демиденко Ю.Г. Інфільтрат черевної порожнини при кістозному подвоєнні тонкої кишки / Ю.Г. Демиденко // Хірургія дитячого віку. – 2012. – №3. – С.90–92.
2. Коноплицький В.С. Випадок подвійного симетричного кістозного подвоєння голодної кишки / В.С. Коноплицький, О.О. Калінчук, Д.В. Дмитрієв // Неонатологія, хірургія та пренатальна медицина. – 2014. – №3. – С.86–88.
3. Москаленко В.З. Редкие случаи в практике детского хирурга / В.З. Москаленко, И.П. Журило, В.К. Литовка. – Донецк: Донеччина, 2004. – 162 с.
4. Подвоєння травного тракту у дітей / Кривченя Д.Ю., Даньшин Т.І., Сорока В.П. [та ін.] // Матеріали ХХІ з'їзду хірургів України, Запоріжжя, 5–7 жовт. 2005 р. – Т.2. – Запоріжжя, 2005. – С.124–126.
5. Притула В.П. Діагностика подвоєнь верхнього відділу травного тракту у дітей / В.П. Притула // Галицький лікар. вісн. – 2006. – Т.13, №3. – С.61–64.
6. Удвоение желудка у детей / Грона В.Н., Литовка В.К., Журило И.П., Латышов К.В. // Здоровье ребенка. – 2009. – №1. – С.106–109.
7. A retroperitoneal gastric duplication cyst mimicking a simple exophytic renal cyst in an adolescent / Chen P.H., Lee J.Y., Yang S.F. [et al.] // J. Pediatr. Surg. – 2010. – Vol.45. – P.5–8.

8. Carcinoid tumor arising in a duplication cyst of the duodenum / Hata H., Hiraoka N., Ojima H. [et al.] // Pathol. Int. – 2006. – Vol.56. – P.272–278.
9. Cheng L.S. Anal duplication in a one-year-old girl / L.S. Cheng, J. Courtier, T.C. MacKenzie // J. Ped. Surg. – 2013. – №1. – P.373–374.
10. Completely isolated alimentary tract duplication in a neonate / Okamoto T., Takamizawa S., Yokoi A. [et al.] // Pediatr. Surg. Int. – 2008. – Vol.24. – P.1145–1147.
11. Completely isolated enteric duplication cyst: case report / Kim S.K., Lim H.K., Lee S.J., Park C.K. // Abdom Imaging. – 2003. – Vol.28. – P.12–14.
12. Intussusception due to a cecal duplication cyst: a rare cause of acute abdomen / Corroppo M., Zampieri N., Erculiani E. [et al.] // Pediatr. Med. Chir. – 2007. – Vol.29. – P.273–274.
13. Jancelewicz T. Obstructing ileal duplication cyst infected with Salmonella in a 2-year-old boy: a case report and review of the literature / T. Jancelewicz, J. Simko, H. Lee // J. Pediatr. Surg. – 2007. – Vol.42. – P.19–21.
14. Laparoscopic resection of an isolated retroperitoneal enteric duplication in an infant / Souzaki R., Teiri S., Kinoshita Y. [et al.] // J. Ped. Surg. Case. Reports. – 2013. – №1. – P.167–170.
15. Late presentation of anal canal duplication in an adolescent female a rare diagnosis / Sinnya S., Curtis K., Walsh M. [et al.] // Int. J. Colorectal. Dis. – 2013. – Vol.28. – P.1175–1176.
16. Lippert S.J. Communicating anal canal duplication cyst in an adolescent girl / S.J. Lippert, C.W. Hartin Jr, D.E. Ozgediz // Colorectal Dis. – 2012. – Vol.14. – P.270–271.
17. Nakazawa N. Prenatal detection of isolated gastric duplication cyst / N. Nakazawa, T. Okazaki, T. Miyano // Pediatr. Surg. Int. – 2005. – Vol.21. – P.831–834.
18. Retroperitoneal enteric duplication cyst / Lo Y.S., Wang J.S., Yu C.C. [et al.] // J. Chin. Med. Assoc. – 2004. – Vol.67. – P.479–482.
19. Retroperitoneal foregut duplication cyst presenting as an adrenal mass / Terry N.E., Senkowski C.K., Check W., Brower S.T. // Am Surg. – 2007. – Vol.73. – P.89–92.
20. Retroperitoneal enteric duplication cyst presenting as a pancreatic cystic lesion. A case report / Upadhyay N., Gomez D., Button M.F. [et al.] // JOP. – 2006. – №7. – P.492–495.
21. Sinha A. Completely isolated, noncontiguous duplication cyst / A. Sinha, S. Ojha, Y.K. Sarin // Eur. J. Pediatr. Surg. – 2006. – Vol.16. – P.127–129.
22. Tiryaki T. Anal canal duplication in children: a new technique / T. Tiryaki, E. Senel, H. Atayurt // Pediatr. Surg. Int. – 2006. – Vol. 22. – P.560–561.
23. Virich G. Giant ileal duplication cyst presenting as malrotation / G. Virich, D. Girvan, N. Merritt // J. Ped. Surg. – 2013. – №1. – P.39–41.

Відомості про авторів:

Притула Василь Петрович – д.мед.н., проф. каф. дитячої хірургії НМУ імені О.О. Богомольця. Адреса: м. Київ, вул. В. Чорновола, 28/1.

Кривченя Данило Юліанович – д.мед.н., проф. каф. дитячої хірургії НМУ імені О.О. Богомольця. Адреса: м. Київ, вул. В. Чорновола, 28/1.

Дубровін Олександр Глібович – д.мед.н., проф. каф. дитячої хірургії НМУ О.О. Богомольця. Адреса: м. Київ, вул. В. Чорновола, 28/1.

Письменний Віктор Дмитрович – к.мед.н., доц. каф. дитячої хірургії НМУ імені О.О. Богомольця. Адреса: м. Київ, вул. В. Чорновола, 28/1.

Сільченко Михайло Іванович – к.мед.н., зав. відділення торако-абдомінальної хірургії НДСЛ «ОХМАТДИТ». Адреса: м. Київ, вул. В. Чорновола, 28/1.

Гришин Олександр Олександрович – зав. відділення ургентної хірургії НДСЛ «ОХМАТДИТ». Адреса: м. Київ, вул. В. Чорновола, 28/1.

Хуссейні Саед Файзулла – к.мед.н., асистент каф. дитячої хірургії НМУ імені О.О. Богомольця. Адреса: м. Київ, вул. В. Чорновола, 28/1.

Метленко Олександр Володимирович – к.мед.н., асистент каф. дитячої хірургії НМУ імені О.О. Богомольця. Адреса: м. Київ, вул. В. Чорновола, 28/1.

Годік Олег Святославович – к.мед.н., асистент каф. дитячої хірургії НМУ імені О.О. Богомольця. Адреса: м. Київ, вул. В. Чорновола, 28/1.

Жежера Роман Володимирович – аспірант каф. дитячої хірургії НМУ імені О.О. Богомольця. Адреса: м. Київ, вул. В. Чорновола, 28/1.

Янович Людмила Євгенівна – лікар ультразвукової діагностики, НДСЛ «ОХМАТДИТ». Адреса: м. Київ, вул. В. Чорновола, 28/1.

Мінковська Ольга Михайлівна – лікар ультразвукової діагностики, НДСЛ «ОХМАТДИТ». Адреса: м. Київ, вул. В. Чорновола, 28/1.

Петрик Сергій Михайлович – лікар-хірург дитячий відділення торако-абдомінальної хірургії НДСЛ «ОХМАТДИТ». Адреса: м. Київ, вул. В. Чорновола, 28/1.

Стаття надійшла до редакції 28.04.2017 р.