

УДК 534.242-612.394.2-616.381-002

М.Г. Мельниченко<sup>1</sup>, В.В. Антонюк<sup>1,2</sup>, К.О. Ветчиннікова<sup>2</sup>

# Особливості ультразвукового обстеження дітей з післяопераційним інфільтратом черевної порожнини

<sup>1</sup>Одеський національний медичний університет, Україна<sup>2</sup>Одеська обласна дитяча клінічна лікарня, Україна

PAEDIATRIC SURGERY.2017.4(57):61-65; doi 10.15574/PS.2017.57.61

**Мета:** вивчити особливості ультразвукового обстеження дітей з післяопераційним інфільтратом черевної порожнини (ПЧП).

**Пацієнти і методи.** Проведено аналіз ефективності ультразвукового обстеження 151 дитини з ПЧП, що лікувалися у відділенні гнійно-септичної хірургії Обласної дитячої клінічної лікарні м. Одеси.

**Результати.** Виявлено зв'язок між доопераційними інтраабдомінальними запаленнями (абсцес I–III) та площею післяопераційного інфільтрату: при абсцесах I–II площа утворення частіше була до 20 см<sup>2</sup> відповідно 82,1%; 81,3%), площа понад 20 см<sup>2</sup> частіше була при абсцесах III – 31,4%. У 2/3 (59,6%) хворих з апендикулярним перитонітом найчастіше ПЧП діагностували на 4–6 добу, тому для ранньої діагностики ПЧП оптимальним є проведення ультразвукового дослідження черевної порожнини на четверту добу після операції.

**Висновки.** Ультразвукове дослідження дозволяє візуалізувати до операції при ускладненому апендикулярному перитоніті наявність періапендикулярних абсцесів I–III для визначення лікувальної інтраопераційної тактики, комплексного лікування для запобігання розвитку ускладнень у післяопераційному періоді. Післяопераційний ультразвуковий моніторинг дозволяє у 100,0% випадків діагностувати стадію післяопераційних інфільтратів черевної порожнини, контролювати інтраабдомінальні зміни для корекції лікування.

**Ключові слова:** ультразвукове дослідження, діти, післяопераційний інфільтрат черевної порожнини.

## Features of ultrasound examination of children with postoperative infiltrates of the abdominal cavity

M.G. Melnichenko<sup>1</sup>, V.V. Antonyuk<sup>1,2</sup>, K.O. Vetchinnikova<sup>2</sup><sup>1</sup>Odessa National Medical University, Ukraine<sup>2</sup>Odessa Regional Children's Clinical Hospital, Ukraine

**Objective:** to study the features of ultrasound examination of children with postoperative infiltrates of the abdominal cavity.

**Materials and methods:** an analysis of the ultrasound examination effectiveness of postoperative abdominal cavity infiltrates in 151 children, hospitalized to the department of purulent-septic surgery of Odessa Regional Children's Clinical Hospital.

**Results.** At complicated appendicular peritonitis, ultrasound examination, prior to the surgery, helped to visualize the presence of periapendicular abscesses I-III and to determine the therapeutic intraoperative tactics, as well as complex treatment to prevent the development of complications in the postoperative period. Since 2/3 (59.6%) of patients with appendicular peritonitis were most frequently diagnosed with postoperative infiltration of the abdominal cavity on the 4-6 day, for the early diagnosis of postoperative infiltrates of the abdominal cavity it is optimal to conduct an ultrasound examination of the abdominal cavity on the 4th day after the surgery. In addition, postoperative ultrasound monitoring allows in 100.0% of the cases to diagnose the stage of primary infiltrates of the abdominal cavity and to control intra-abdominal changes to make the necessary correction of treatment.

**Key words:** ultrasound, children, postoperative infiltration of the abdominal cavity.

## Особенности ультразвукового обследования детей с послеоперационным инфильтратом брюшной полости

М.Г. Мельниченко<sup>1</sup>, В.В. Антонюк<sup>1,2</sup>, Е.А. Ветчинникова<sup>2</sup><sup>1</sup>Одесский национальный медицинский университет, Украина<sup>2</sup>Одесская областная детская клиническая больница, Украина

**Цель:** изучить особенности ультразвукового обследования детей с послеоперационным инфильтратом брюшной полости (ПИБП).

**Пациенты и методы.** Проведен анализ эффективности ультразвукового обследования 151 пациента с ПИБП, лечившихся в отделении гнойно-септической хирургии Областной детской клинической больницы Одессы.

**Результаты.** Обнаружена связь между дооперационным интраабдоминальным воспалением (абсцесс I–III) и площадью послеоперационного инфильтрата: при абсцесах I–II площадь образования чаще была до 20 см<sup>2</sup> соответственно 82,1%; 81,3%), площадь свыше 20 см<sup>2</sup> чаще была

## Абдомінальна хірургія

при абсцесах III – 31,4%. У 2/3 (59,6%) больних с апендикулярним перитонитом чаще ПИБП диагностировали на 4–6 сутки, поэтому для ранней диагностики ПИБП оптимальным является проведение ультразвукового исследования брюшной полости на четвертые сутки после операции.

**Выводы.** Ультразвуковое исследование позволяет визуализировать до операции при осложненном апендикулярном перитоните наличие периапендикулярных абсцесов I–III для определения лечебной интраоперационной тактики, комплексного лечения с целью предупреждения развития осложнений в послеоперационном периоде. Послеоперационный ультразвуковой мониторинг позволяет в 100,0% случаев диагностировать стадию ПИБП, контролировать интраабдоминальные изменения для коррекции лечения.

**Ключевые слова:** ультразвуковое исследование, дети, послеоперационный инфильтрат брюшной полости.

### Вступ

Останніми роками з'явилося безліч публікацій про можливість ультразвукового дослідження (УЗД) у діагностиці ускладнень апендикулярного перитоніту [2–4,6]. Ультразвукове дослідження є високоінформативним неінвазивним методом дослідження, що дозволяє застосовувати його у всіх, без винятку, пацієнтів, а також проводити в динаміці при неясній клінічній і ультразвуковій картині захворювання. За даними літератури, чутливість УЗД при діагностиці гострого апендициту та його ускладнень становить 75–94%, специфічність – 86–100%, точність – 87–96% [1,5,7].

Нами УЗД проводилось при госпіталізації дітей з апендикулярним перитонітом з метою інструментальної діагностики інтраабдоминального процесу, також моніторинг здійснювався за необхідності уточнення інтраабдоминальних змін у післяопераційному періоді.

### Матеріали і методи дослідження

Під нашим спостереженням за період 2006–2016 рр. перебувала 151 дитина віком від 2 до 18 років з післяопераційним інфільтратом черевної порожнини (ПІЧП), яка лікувалася у відділенні гнійно-септичної хірургії обласної дитячої клінічної лікарні м. Одеси. Критерієм відбору дітей до групи дослідження була наявність післяопераційного ускладнення апендикулярного перитоніту у вигляді інфільтрату черевної порожнини, головною причиною якого був запально змінений сальник. Як показав проведений аналіз, найчастіше ПІЧП утворювався у дітей з місцевим перитонітом – 130 (86,1%), при розповсюдженому перитоніті ПІЧП спостерігався у 13,9% випадків – кожна шоста дитина (21 хворий).

Ультразвукове дослідження органів черевної порожнини (ОЧП) проводили при госпіталізації усім дітям з гострим абдомінальним синдромом, що допомагало візуалізувати інтраабдоминальну локалізацію осередка запалення (періапендикулярний абсцес I–III, перитоніт) та додатково визначити показання до екстреної операції. У післяопераційному періоді показанням до УЗД ОЧП у дітей з апендикулярним перитонітом був трива-

лий перебіг інтраабдоминального запалення та підозра на формування ПІЧП.

Дослідження виконані відповідно до принципів Гельсінської Декларації. Протокол дослідження ухвалений Локальним етичним комітетом (ЛЕК) всіх зазначених у роботі установ. На проведення досліджень було отримано поінформовану згоду батьків дітей (або їхніх опікунів).

### Результати дослідження та їх обговорення

При УЗД черевної порожнини у дітей з апендикулярним перитонітом у всіх випадках визначалося зниження ехогенності тканин, чіткості контурів та потовщення стінок кишечника внаслідок набряку тканин органних структур як ознак початку запалення. Окрім того, між петлями кишечника або в порожнині малої миски виявлялась рідина, кількість якої залежала від розповсюдження процесу у черевній порожнині. При розповсюдженому перитоніті привертала увагу паретичний кишечник у вигляді розтягнутих петель з малопомітним рухом вмісту.

При ускладненому перебігу апендикулярного перитоніту залежно від стадії абсцедування (I–III) візуалізувалися ехопозитивні утворення неправильної форми підвищеної або зниженої ехогенності та змінення диференційованості структур конгломератів, поліморфність яких визначалася різноманітністю тканин та органів, залучених у запальний процес (потовщені петлі тонкого кишечника, купол сліпої кишки, великий сальник з ознаками запалення зі зміненим апендиксом усередині), скупчення різної кількості рідини у відлогих місцях черевної порожнини та між петлями кишечника, наявність капсули різної щільності.

У післяопераційному періоді показанням до УЗД ОЧП у дітей з апендикулярним перитонітом був тривалий перебіг інтраабдоминального запалення та підозра на формування ПІЧП, що дозволило у 100,0% випадків визначити розміри утворення, діагностувати його стадію (пухкий, щільний, абсцедування) та прийняти рішення про подальше лікування.

Як видно з таблиці 1, у 151 хворого з апендикулярним перитонітом найчастіше діагностували

**Таблиця 1**

Термін ультразвукового виявлення післяопераційного інфільтрату черевної порожнини

Кількість хворих	Термін УЗ-визначення інфільтрату (доба)						Усього
	2–4	4–6	6–8	8–10	10–12	12–14	
абс.	8	90	29	12	9	3	151
%	5,3	59,6	19,2	7,9	6,0	2,0	100

**Таблиця 2**

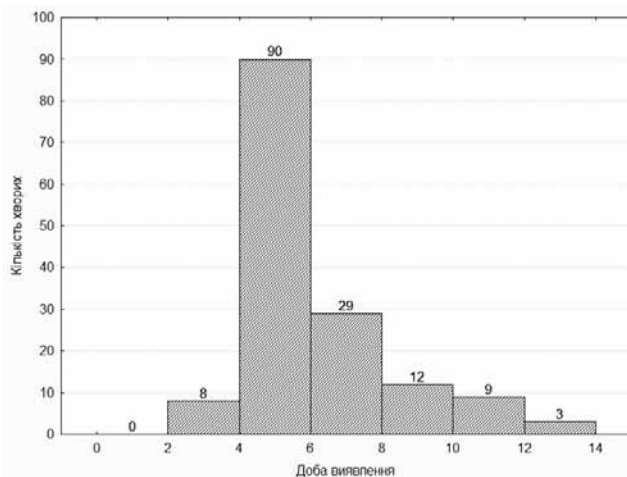
Площа інфільтратів черевної порожнини за даними ультразвукового дослідження

Кількість хворих	Площа інфільтрату (см <sup>2</sup> )					Усього
	<20	20–40	40–60	60–80	80–100	
абс.	119	11	12	2	7	151
%	78,8	7,3	8,0	1,3	4,6	100

ПЧП на 4–6 добу – майже у 2/3 (90 дітей; 59,6%) хворих, у кожного п'ятого пацієнта інфільтрат формувався до 8-ї доби після операції (29 дітей; 19,2%). Тому з метою профілактики та для ранньої діагностики інтраабдомінальних ускладнень у вигляді ПЧП дітям з апендикулярним перитонітом УЗД ОЧП треба призначати з четвертої доби після операції.

У цілому, як видно на рис. 1, в перші вісім діб післяопераційного періоду у 84,1% дітей з апендикулярним перитонітом було діагностовано ускладнення у вигляді післяопераційного інфільтрату, але останні випадки формування ПЧП були визначені у наших хворих до 12–14 доби після операції, що склало 2% випадків.

При УЗД звертали увагу не тільки на наявність структурних змін інтраабдомінального утворення, але й на розміри інфільтрату, а саме його площу, яку розраховували за ультразвуковими показниками. Площа залежала від кількості м'яких тканин, задіяних в утворенні інфільтрату. За площею інфільтрату хворих розподілили на декілька категорій – від 20 см<sup>2</sup> до 100 см<sup>2</sup> табл. 2).



**Рис. 1.** Термін виявлення післяопераційного інфільтрату черевної порожнини при ультразвуковому дослідженні

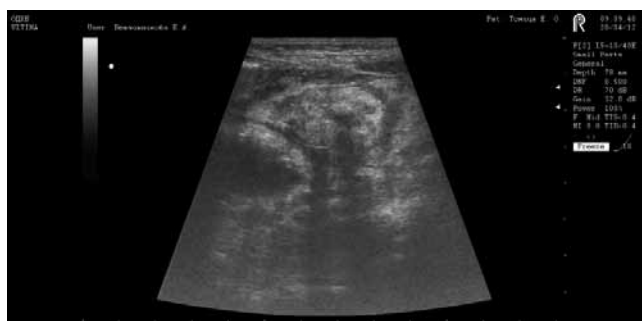Як видно з табл. 2, найчастіше спостерігалися інфільтрати площею до 20 см<sup>2</sup> (119 хворих; 78,8%), але у 5,9% випадків площа утворення сягала від 60 до 100 см<sup>2</sup>. При подальшому аналізі виявлено зв'язок між доопераційними ускладненнями у вигляді абсцесу I–III та площею післяопераційного інфільтрату: при абсцесах I–II площа утворення була частіше до 20 см<sup>2</sup> (відповідно 82,1%; 81,3%); до площі понад 20 см<sup>2</sup> частіше призводили абсцеси III – 31,4%. Таким чином, чим важчим було доопераційне інтраабдомінальне запалення, тим більшу площу мав утворений ПЧП.

За локалізацією ПЧП частіше виявлявся при УЗД у правій здухвинній ділянці, як при розповсюдженному, так і при місцевому перитоніті (57,7%; 65,0%), тобто в місці локалізації первинного запалення. При розповсюдженному перитоніті у 30,8% випадків ПЧП діагностовано у малому тазі, тоді як при місцевому перитоніті визначено медіальне розташування ПЧП у 26,3% випадків (p=0,003).

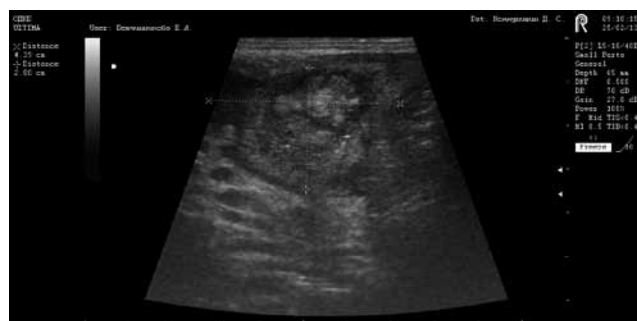У всіх випадках ПЧП за допомогою УЗД візуалізовано наявність ехопозитивного інфільтративного утворення колоподібної або неправильної форми, що складалося з потовщених петель тонкого кишечника, купола сліпої кишки, великого сальника, диференційованість яких залежала від стадії процесу – пухкої або щільної інфільтрації та абсцедування, на що вказувала наявність рідини в осередку. У більшості випадків при пухкому інфільтраті була можлива диференціація тканинних структур, але при щільному інфільтраті тканинна диференціація була невиразною, на відміну від перифокальної.

Наприклад, при пухкому інфільтраті візуалізувалося нечітке ехопозитивне утворення, в якому слабо диференціювалося потовщення стінок кишечника та частка набряклого великого сальника (рис. 2). При абсцедуванні кількість рідини в осередку інфільтрату залежала від давності процесу. Межа утворення не визначалася.

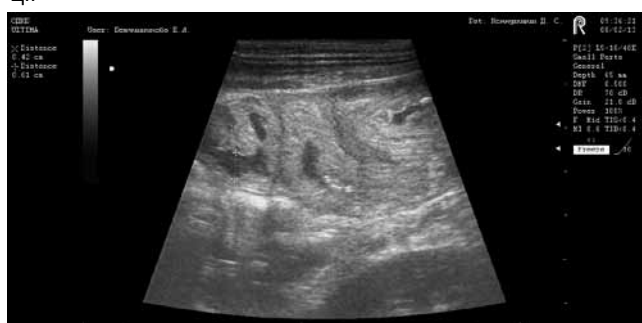## Абдомінальна хірургія



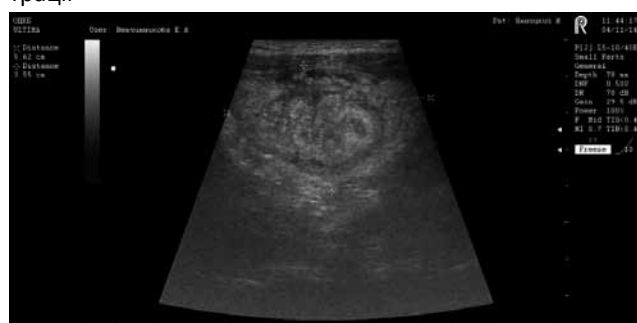**Рис. 2.** УЗД-грама правої здухвинної ділянки хлопчика Є., 11 років (і/х № 865), з діагнозом післяопераційного інфільтрату черевної порожнини у стадії пухкої інфільтрації



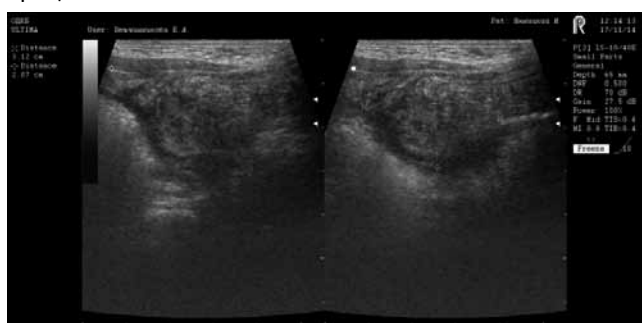
**Рис. 3.** УЗД-грама правої здухвинної ділянки хлопчика Д., 11 років (і/х № 521), з діагнозом післяопераційного інфільтрату черевної порожнини у стадії щільної інфільтрації



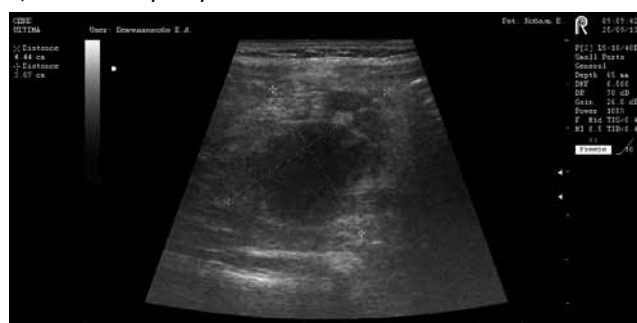**Рис. 4.** УЗД-грама правої здухвинної ділянки хлопчика Д., 11 років (і/х № 521), з діагнозом післяопераційного інфільтрату черевної порожнини у стадії щільної інфільтрації



**Рис. 5.** УЗД-грама правої здухвинної ділянки хлопчика І., 11 років (і/х № 865), з діагнозом післяопераційного інфільтрату черевної порожнини у стадії пухкої інфільтрації на початку лікування



**Рис. 6.** УЗД-грама правої здухвинної ділянки хлопчика І., 11 років (і/х № 865), з діагнозом післяопераційного інфільтрату черевної порожнини через тиждень лікування



**Рис. 7.** УЗД-грама правої здухвинної ділянки дівчинки Є., 14 років (і/х № 451), з діагнозом післяопераційного інфільтрату черевної порожнини у стадії абсцедування

Великий сальник у складі інфільтрату був представлений ехопозитивним утворенням неправильної форми з нечітким контуром і характерною комірчастою структурою (рис. 3).

Ехоскопічним критерієм залучення до інфільтрату кишки була наявність фіксованих петель, які не змінювали свою локалізацію при зміні положення тіла хворого на тлі перистальтики (мобільність). Характерним також було зниження ехогенності, чіткості контурів і потовщення стінок кишечника (рис.4).

Ультразвуковий моніторинг при регресії ПЧП характеризувався зменшенням розмірів інтраабдомінального конгломерату з одночасним підвищенням ехогенності та зниженням диференційованості його структур (рис. 5, 6).

При абсцедуванні ПЧП відмічалось збільшення розмірів інфільтрату, зменшення диференційованості тканин, зниження ехогенності та чіткості контурів. Скупчення гною характеризувалося наявністю ехонегативної або гіпоехогенної зони у середині утворення. Оболонка гнійника візуалізувалася у вигляді високої акустичної щільності навколо ехонегативної зони (рис. 7).

Таким чином, УЗД дозволяло візуалізувати інтраабдомінальну локалізацію осередка запалення у разі ускладненого апендикулярного перитоніту, а при періапендикулярному абсцесі I–III та післяопераційному інфільтраті або абсцесі у 100,0% випадків діагностувати його стадію та обирати лікувальну тактику при оментиті (вибір способу резекції дискредитова-

ного великого сальника, комплексного лікування для запобігання розвитку ускладнень у післяопераційному періоді).

Виходячи з вищенаведеного (у 2/3 (59,6%) хворих з апендикулярним перитонітом найчастіше діагностували ПЧП на 4–6 добу), для ранньої діагностики післяопераційних інфільтратів черевної порожнини у дітей з апендикулярним перитонітом вважаємо оптимальним проведення УЗД ОЧП на четверту добу після операції, а також здійснення наступного післяопераційного ультразвукового моніторингу для контролю інтраабдомінальних змін і проведення необхідної корекції у лікуванні.

## Висновки

1. Ультразвукове дослідження дозволяє візуалізувати до операції при ускладненому апендикулярному перитоніті наявність періапендикулярних абсцесів I–III для визначення лікувальної інтраопераційної тактики при оментиті (вибір способу резекції запального великого сальника), комплексного лікування для запобігання розвитку ускладнень у післяопераційному періоді.

2. Виявлено зв'язок між доопераційними інтраабдомінальними запаленнями (абсцес I–III) та площею післяопераційного інфільтрату: при абсцесах I–II площа утворення частіше була до 20 см<sup>2</sup> (відповідно 82,1%; 81,3%), до площі понад 20 см<sup>2</sup> частіше призводили абсцеси III – 31,4%.

3. Оскільки у 2/3 (59,6%) хворих з апендикулярним перитонітом найчастіше ПЧП діагностували на 4–6 добу, для ранньої діагностики ПЧП оптимальним є проведення УЗД ОЧП на 4-у добу після операції. Окрім того, післяопераційний ультразвуковий моніторинг дозволяє у 100,0% випадків діагностувати стадію ПЧП, контролювати інтраабдомінальні зміни для проведення необхідної корекції лікування.

*Автори заявляють про відсутність конфлікту інтересів.*

## Література

1. Крылов Н. Ультразвуковое исследование и компьютерная томография в диагностике острого аппендицита / Н. Крылов, А. Самохвалов // Врач. – 2016. – №12. – С. 39–41.
2. Османов А.О. УЗИ острого аппендицита при атипичном расположении червеобразного отростка / А.О. Османов, С.М. Магомедова // Международный журнал прикладных и фундаментальных исследований. – 2014. – №1–2. – С. 253–254.
3. Ультразвуковая диагностика острого аппендицита / Р.Р. Касимов [и др.] // Новости Хирургии. – 2015. – №23(2) – С.160–164.
4. Ультрасонография в диагностике острого аппендицита у детей / А.А. Переяслов, Л.Є. Борова, А.І. Бобак [та ін.] // Хірургія дитячого віку. – 2013. – № 3. – С.59–63.
5. Acute appendicitis in children: ultrasound and CT findings in negative appendectomy cases / S.H. Kim, J.H. Choi, W.S. Kim [et al.] // Pediatric Radiology. – 2014. – Vol.44(10). – P.1243–1251.
6. Guideline on diagnosis and treatment of acute appendicitis: imagining prior to appendectomy is recommended / O.J. Bakker // Ned Tijdschr Geneesk. – 2010. – Vol.154. – P. A303.
7. Reliability of ultrasonography for diagnosing acute appendicitis / A.H. Gokce [et al.] // Ulus Travma Acil Cerrahi Derg. – 2011. – Jan. – Vol.17.

## Відомості про авторів:

**Мельниченко Марина Георгіївна** – д.мед.н., проф. каф. дитячої хірургії Одеського національного медичного університету. Адреса: м. Одеса, пров. Валиховський, 2.

**Антонюк Вадим Вікторович** – асистент каф. дитячої хірургії Одеського національного медичного університету, зав. відділення екстреної хірургічної та травматологічної допомоги Одеської обласної дитячої клінічної лікарні. Адреса: м. Одеса, вул. Академіка Воробйова, 3.

**Ветчиннікова Катерина Олександрівна** – лікар функціональної діагностики Одеської обласної дитячої клінічної лікарні. Адреса: м. Одеса, вул. Академіка Воробйова, 3.

Стаття надійшла до редакції 19.05.2017 р.