

УДК 618.11:616-006.2-053.31: 616.26

О.К. Слепов, І.Ю. Гордієнко, К.В. Латишов, О.М. Зайченко, О.М. Тарапунова,  
Г.О. Гребініченко, О.Г. Шипот

## Успішне хірургічне лікування гігантської тератоїдної кісти яєчника, ускладненої компресією органів черевної порожнини та діафрагми, у новонародженої дівчинки

ДУ «Інститут педіатрії, акушерства і гінекології НАМН України», м. Київ

PAEDIATRIC SURGERY.2017.4(57):9-13; doi 10.15574/PS.2017.57.9

Кісти яєчників вважаються рідкісними у педіатричній практиці. Пухлини яєчників становлять 1% від усіх пухлин у дітей. Статеві залози – друга за частотою локалізація тератоїдних пухлин у дітей після крижово-куприкової ділянки. Описано клінічний випадок гігантської тератоїдної кісти яєчника, з компресією органів черевної порожнини та діафрагми, у новонародженої дівчинки. Після радикального оперативного втручання настало одужання.

**Ключові слова:** тератоїдна кіста, яєчник, новонароджена дівчинка.

### Successful surgical treatment of a giant teratoid ovary cyst, complicated by compression of the abdominal cavity and diaphragm, in a newborn girl

**O.K. Slipev, I.Yu. Gordienko, K.V. Latyshov, O.N. Zaichenko, O.M. Tarapurova, G.O. Grebinichenko, O.G. Shypot**

GU «Institute of Pediatrics, Obstetrics and Gynecology of NAMS of Ukraine», Kyiv

Ovarian cysts are considered rare in pediatric practice. Ovarian tumors occur in 1% of all tumors in children. Sex glands are the second most frequent localization of teratoid tumors in children, after the sacrococcygeal region. A clinical case of a giant teratoid ovarian cyst is described, with compression of the abdominal and diaphragm organs, in a newborn girl. After radical surgery, postoperative period was uneventful.

**Key words:** teratoid cyst, ovary, newborn girl.

### Успешное хирургическое лечение гигантской тератоидной кисты яичника, осложненной компрессией органов брюшной полости и диафрагмы, у новорожденной девочки

**А.К. Слепов, И.Ю. Гордиенко, К.В. Латышов, О.Н. Зайченко, Е.Н. Тарапунова, А.А. Гребиниченко, О.Г. Шипот**

ГУ «Институт педиатрии, акушерства и гинекологии НАМН Украины», г. Киев

Кисты яичников считаются редкими в педиатрической практике. Опухоли яичников составляют 1% от всех опухолей у детей. Половые железы – вторая по частоте локализация тератоидных опухолей у детей после крестцово-копчиковой области. Описан клинический случай гигантской тератоидной кисты яичника, с компрессией органов брюшной полости и диафрагмы, у новорожденной девочки. После радикального оперативного вмешательства наступило выздоровление.

**Ключевые слова:** тератоидная киста, яичник, новорожденная девочка.

Яєчникові тератоми походять з первинних оваріальних зародкових клітин і можуть бути розділені на три категорії: зрілі (кістозні, доброякісні), монодермальні (доброякісні) і незрілі (злроякісні). Зрілі яєчникові тератоми також відомі як дермоїдні кісти або оваріальні дермоїди, через велике переважаєння елементів шкіри при патогістологічному дослідженні. У переважній більшості випадків ці пухлини повільно ростуть і бувають доброякісними [1]. Кісти яєчників вважаються рідкісними у педіатричній практиці. Пухлини яєчників становлять 1% серед усіх пухлин у дітей [9].

Тератома – пухлина, що розвивається з поліпотентних герміногенних клітин і складається з різних видів тканин, нетипових для органів чи анатомічних ділянок, у яких вона розвивається. У перекладі з грецької мови тератома означає «жахлива пухлина». Вперше цей термін застосовано Вірховим у 1969 р. при описі пухлиноподібних утворень крижово-куприкової ділянки. Тератоми є одними з найбільш поширених пухлин дитинства, з частотою 1:4000 живонароджень. Виникнення тератоїдних пухлин є наслідком порушення морфогенезу зародка. Пухлина

Клінічний випадок

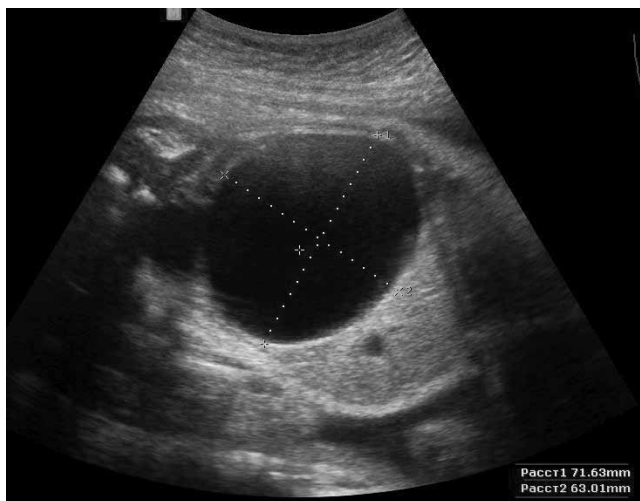

Рис. 1. Пренатальне УЗД: кіста черевної порожнини (лівого яєчника) у плода

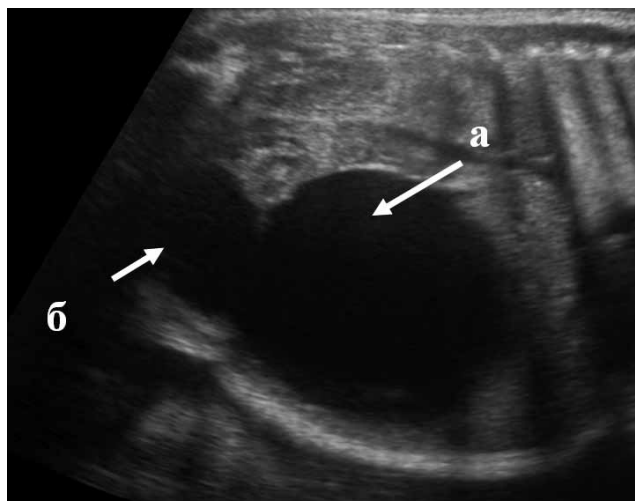


Рис. 2. Пренатальне УЗД: а – кіста черевної порожнини (лівого яєчника); б – сечовий міхур

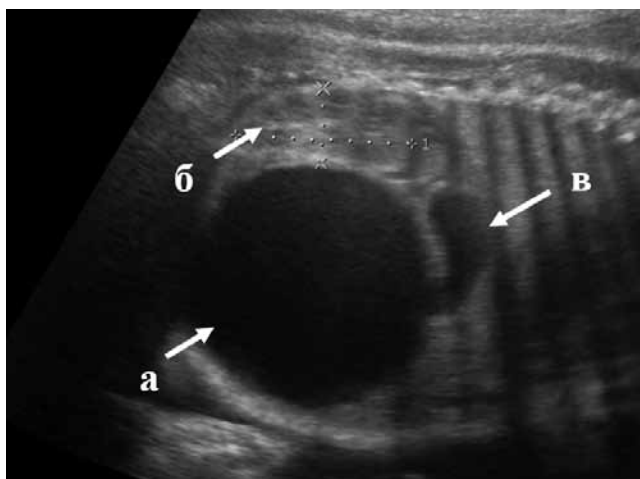


Рис. 3. Пренатальне УЗД: а – кіста черевної порожнини (лівого яєчника); б – ліва нирка; в – шлунок

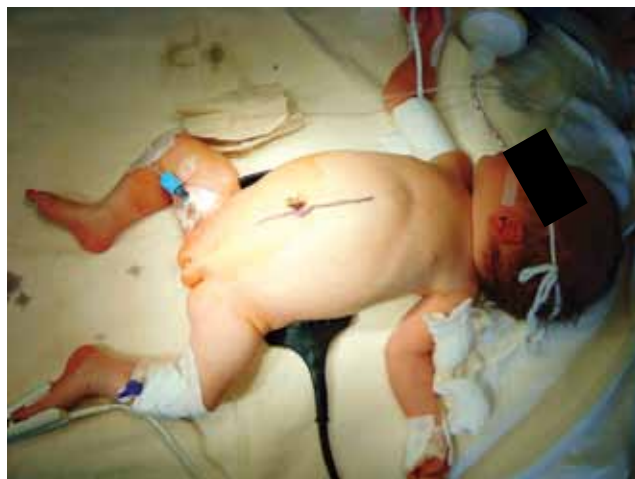

Рис. 4. Зовнішній вигляд дитини до оперативного лікування

розвивається в результаті аномальної міграції зародкових клітин-попередників, тобто ще до народження дитини, а клінічні прояви можуть з'явитися у будь-якому віці. Поліпотентні первинні статеві клітини, які формуються поміж ендодермальних шарів жовчного мішка, біля основи алантоїса, мігрують до статевого гребня під час четвертого і п'ятого тижнів гестації. Деякі з них не потрапляють у визначене для них місце і згодом перероджуються у тератоми. Статеві залози – друга за частотою локалізація тератоїдних пухлин у дітей, після крижово-куприкової ділянки [2–4,7,8]. Інше розташування тератоїдних пухлин спостерігається рідше у такій послідовності: межистіння, позаочеревинний простір, голова та шия [2,3]. Гістологічно тератоми можуть вміщувати різноманітні за походженням клітини із різним ступенем організації. Тератоми є складними ембріональними пухлинами, які містять тканини, як мінімум, двох-трьох зародкових шарів (ектодерми, ендодерми та мезодерми). Ці пухлини, зокрема, мають елементи

шкіри, нервову тканину, зуби, жир, хрящі і кишкову слизову з нормальними гангліями. Такі клітини представлені як неорганізовані «острівці» тканин у кістозних вклученнях пухлини. Іноді тератоми містять більш організовані тканини, такі як тонка кишка, кінцівки, чи, навіть, серце, що б'ється. Такі пухлини називають фетоподібними тератомами. У випадках, коли трапляються вклучення хребців чи хорди, з високим ступенем диференціювання, застосовують термін «плід у плоді» [5]. Зріла кістозна тератома є однією з найбільш поширених пухлин у дитячому та юнацькому віці, може зустрічатися навіть у новонароджених, що свідчить про її тератогенне походження [3,6].

Наводимо **клінічний випадок** ускладненої кістозної тератоми яєчника у новонародженої дівчинки, яку спостерігали у клініці ДУ «Інститут педіатрії, акушерства і гінекології НАМН України» (ДУ «ІПАГ НАМН України»). Дослідження виконані відповідно до принципів Гельсінської Декларації. Протокол дослідження ухвалений Локальним етичним комітетом

(ЛЕК) Інституту. На проведення досліджень було отримано поінформовану згоду батьків дитини.

*Дитина Ч.*, народилась 24.02.17 р. в акушерській клініці ДУ «ПАГ НАМН України» у терміні гестації 37–38 тижнів з масою тіла 3290 г, оцінкою за шкалою Апгар 4/4 бали. Діагноз було встановлено пренатально на 30-му тижні гестації.

Наводимо пренатальне ультразвукове дослідження (УЗД) плода. Під час ультразвукового огляду положення плода поздовжнє, сідниці внизу, голівка в ділянці дна матки. Серце помірно зміщене вгору, анатомія без особливостей. Серцебиття ритмічне, частота серцевих скорочень – 142 ударів на хвилину. Шлунок підтиснутий, помірно зменшений. Печінка зрушена вгору та праворуч. Нирки розташовані в типовому місці. Сечовий міхур у динаміці наповнюється.

Над сечовим міхуром, більше ліворуч, візуалізується ехонегативне утворення (кіста) розмірами 72×63×70 мм (рис. 1,2,3).

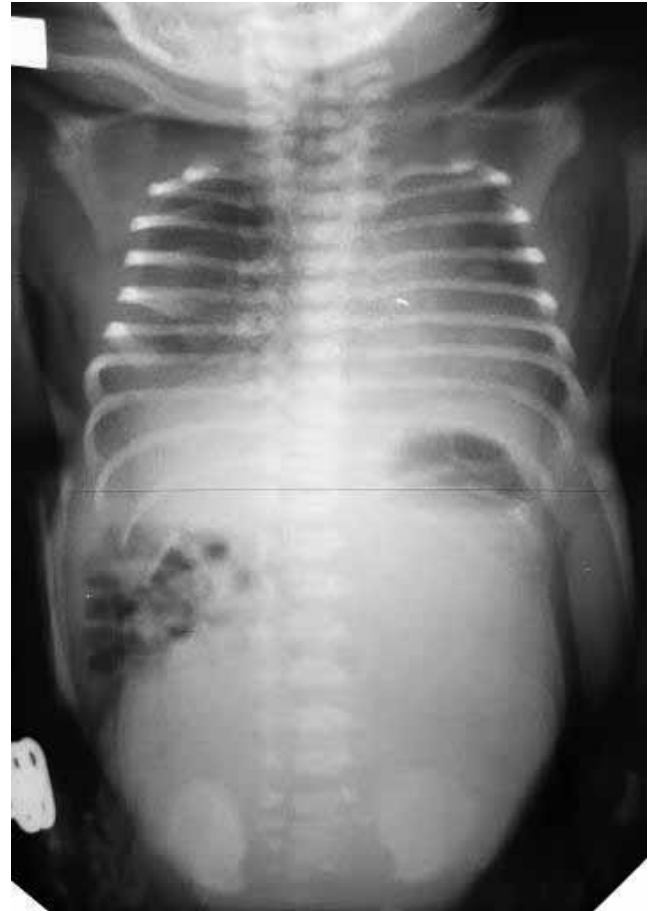
Відповідно документам, діаметр утворення при УЗД в 30 тижнів був 30 мм, за 4 тижні значно збільшився. Кількість навколоплідних вод – норма, амніотичний індекс 132. При доплерометрії кровоток в обох артеріях пуповини у межах гестаційної норми. Маса плода – 2434 г (+/-243 г).

Консилиумом у складі спеціалістів акушера-гінеколога відділення медицини плода та дитячого хірурга поставлено діагноз: «І вагітність, 34 тижні. Кіста черевної порожнини (лівого яєчника?) у плода». Було рекомендовано:

1. Зважаючи на сідничне передлежання та прогресуючий ріст кісти в динаміці, пологи доцільно проводити шляхом кесаревого розтину, планово, достроково, у 36–37 тижні гестації.

2. Обстеження новонародженого дитячим хірургом, дитячим гінекологом для вирішення питання про подальшу тактику лікування.

Дитина народилась шляхом кесаревого розтину, у стані важкої асфіксії, від матері – носія TORH-інфекції. Дівчинка з пологової зали транспортована у відділення реанімації та інтенсивної терапії Інституту. Загальний стан при надходженні важкий, обумовлений явищами дихальної недостатності. Дитина закричала після санації верхніх дихальних шляхів. Шкірні покриви були фіолетового кольору. Одразу було встановлено назогастральний зонд, виділилось 7 мл світлого шлункового вмісту. Дихання патологічне з втягінням міжреберних проміжків. Аускультативно дихання жорстке, проводилось симетрично з провідними вологими хрипами. Гемодинаміка була стабільною. Серцеві тони звучні, ритмічні, систолічний шум на верхівці. Живіт збільше-



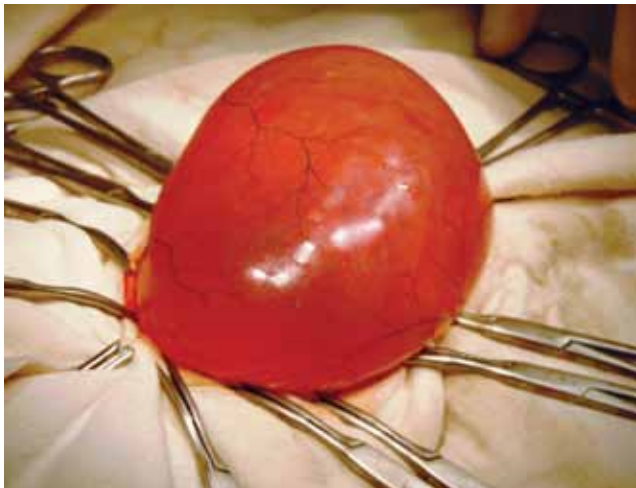
**Рис. 5.** Оглядова рентгенографія органів грудної клітки та черевної порожнини *дитини Ч.*

ний у розмірах (окружність на рівні пупка 37 см), пальпувалось новоутворення м'якоеластичної консистенції, діаметром до 12 см, помірно рухоме, на шкірі передньої черевної стінки розширена венозна сітка (рис. 4). Печінка виступала на 1,5 см з-під краю реберної дуги. Зовнішні статеві органи сформовані за жіночим типом. Діурез достатній (по сечовому катетеру), сеча прозора. Меконій відходив. Було встановлено клінічний діагноз: «Об'ємне утворення черевної порожнини гігантських розмірів, важка асфіксія, перинатальне гіпоксичне ураження центральної нервової системи». Хвора протягом трьох годин дихала через маску зі зволеним киснем.

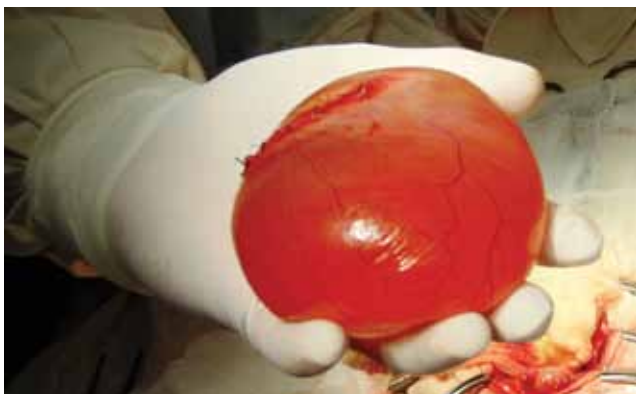
У зв'язку з наростаючим патологічним диханням (втягіння міжреберних проміжків та грудини, тахіпноє до 80 за хвилину, ацидоз кислотно-лужного складу крові), через 5,5 годин після народження дівчинку було заінтубовано та переведено на штучну вентиляцію легень. По шлунковому зонду виділень не було.

Аналізи крові: Ер. –  $3,88 \times 10^{12}/л$ , Нв – 146 г/л, Л. –  $11,9 \times 10^9/л$ , Нт – 44,6%, тромбоцити –  $260 \times 10^9/л$ , цукор – 5,4 ммоль/л, загальний білок – 40 г/л, загальний білірубін – 168 мкмоль/л (прямий – 159 мкмоль/л), група крові перша, резус позитивний.

## Клінічний випадок



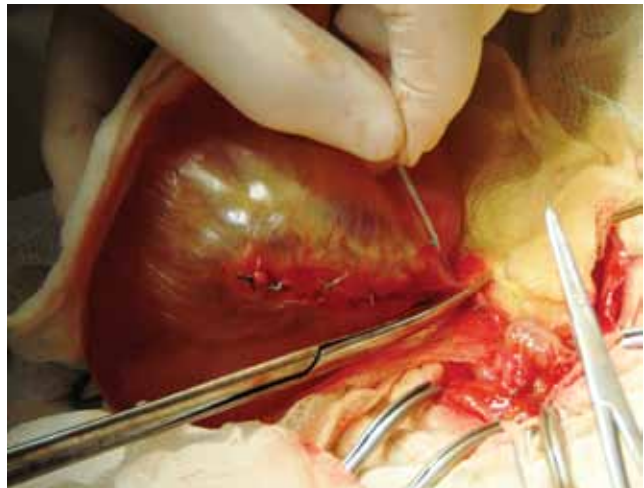
**Рис. 6.** Етап операції – мобілізація тератоїдної кісти яєчника



**Рис. 8.** Видалена ускладнена кіста яєчника на долоні хірурга

Дані додаткових обстежень. Нейросонографія – незначне розширення зовнішніх лікворних шляхів, правосторонній субепендемальний крововилив у стадії псевдокісти. Ехокардіографія – відкрите овальне вікно, відкрита артеріальна протока, легенева гіпертензія. УЗД органів черевної порожнини: об'ємне утворення (кіста) черевної порожнини великих розмірів, що локалізується в усіх ділянках черевної порожнини, з чіткими контурами, щільними стінками, заповнене гіпоехогенним вмістом. При оглядовій рентгенографії органів грудної клітки та черевної порожнини (рис. 5) виявлено зміщення догори діафрагми, причому ребра знаходяться в горизонтальному положенні, правий купол вище лівого на 1,5 міжреберного проміжка. Газовий міхур шлунка і петлі кишечника зміщені догори і розташовані, відповідно, під лівим куполом діафрагми і печінкою. Нижня половина черевної порожнини гомогенно затемнена, газ не визначається.

Ураховуючи наявність гігантського кістозного утворення черевної порожнини, ускладненого компресією внутрішніх органів і діафрагми, і неможливість самостійного дихання без штучної вентиляції легень, допоміжних методів обстеження (комп'ютерну томографію) не проводили. За життєвими показаннями була необ-



**Рис. 7.** Етап операції – поетапне прошивання та відсічення ніжки пухлини

хідна екстрена операція – видалення кісти черевної порожнини, з декомпресією внутрішніх органів і діафрагми, та відновлення самостійного дихання дитини.

28.02.2017 року, на 4 добу після народження, проведено операцію: лапаротомію, ревізію органів черевної порожнини, видалення напруженої кісти лівого яєчника (хірург – проф. О.К. Слепов). Середина лапаротомія. Гемостаз. У рану предлежало кістозне утворення, що відтісняло кишечник і діафрагму догори. Випіт серозний, у малій кількості, взятий на цитологічне дослідження. Кістозне утворення, розмірами 12×9,0×7,0 см, представлене кістою на ніжці від лівих придатків матки. Після ревізії органів черевної порожнини в операційну запрошено дитячого гінеколога, з яким узгоджено хірургічну тактику. Кісту яєчника вивихнуто в рану (рис. 6). Її ніжку поетапно виділено, прошито (у ділянці із судинами), перев'язано, відсічено (рис. 7). Кістозне утворення єдиним блоком видалено (рис. 8). Проведено ревізію органів черевної порожнини – іншої патології не виявлено. Рану пошарово зашито. Туалет рани. Асептична наклейка.

Післяопераційний перебіг без ускладнень. Дитину екстубовано через добу після операції, а наступної доби розпочато ентеральне харчування (суміш Alfare). У клініці дівчинка отримала наступну терапію: канавіт, ампісульбін, амікацин, тіенам, дифлюкан, вентолін, добутамін, аміновен-інфант, біогаю. Шви знято на 10 добу після операції, рана загоїлась первинним натягом. УЗД внутрішніх статевих органів: матка розміром 19,1×15,6×11,5 мм, правий яєчник 15,1×10,9×14,4 мм, лівий яєчник не візуалізується. Цитологічне дослідження вмісту кісти (№732) – атипичних клітин не виявлено. Патогістологічне дослідження (№1512-15): багатокамерна гладкостінна кіста, вистелена мезотелієм, з вогнищами рихлої сполучної тканини та великими ектазованими судинами. Висновок: тератоїдна кіста.

У задовільному стані дитину виписано додому на 15-ту добу після операції з вагою 3100,0 г. Обстежена через три тижні. Скарг у батьків не було. Дівчинка активна. Живіт не піддутий, м'який, безболісний. Спостерігається дитячим хірургом та гінекологом. При контрольному УЗД органів черевної порожнини патології не виявлено.

## Дискусія

Згідно з клініко-морфологічною класифікацією, тератоми бувають зрілі та незрілі. За кількістю тканинних компонентів пухлини поділяються на гістоїдні, органоїдні та організоїдні тератоми [4,5]. У нашому спостереженні у новонародженої дівчинки була зріла (при гістологічному дослідженні не було ознак злоякісності) органоїдна (тобто утворена тканинами, характерними для одного органу) тератома. Тератоми за своєю локалізацією посідають друге місце в гонадах (яєчник або яєчко), тому це була типова за частотою поширеності пухлина [9]. Проте у доступній літературі не знайшлося описання подібного випадку. Наше спостереження відрізняється від описаних раніше клінічних випадків тим, що у новонародженої дівчинки була гігантська напружена тератоїдна кіста яєчника, ускладнена компресією внутрішніх органів і діафрагми і неможливістю самостійного дихання без штучної вентиляції легень через виразну дихальну недостатність. Хвора була оперована за життєвими показаннями. Ми навіть відмовились від проведення комп'ютерної томографії органів черевної порожнини у зв'язку з тим, що дихання дитини без штучної вентиляції легень було неможливим. Це клінічне спостереження рідкісне і становить теоретичний та практичний інтерес для дитячих хірургів, неонатологів, акушерів-гінекологів, морфологів, генетиків та інших спеціалістів.

## Висновки

Наведений клінічний випадок тератоми у новонародженої дитини є рідкісним, тому має велику

наукову і практичну цінність для практичних лікарів і морфологів. Запропонована тактика і спосіб хірургічного лікування новонародженої пацієнтки з гігантською тератоїдною кістою яєчника, ускладненою компресією органів черевної порожнини та діафрагми, що полягали в передопераційній інтенсивній стабілізації стану дівчинки з перших хвилин життя та екстремому радикальному видаленні пухлини, дали змогу врятувати життя дитини та уникнути можливих негативних наслідків. Ці заходи були б неможливими без пренатальної діагностики і диспансеризації плода, родорозршення і ранньої хірургічної корекції вади в умовах одного науково-лікувального закладу.

*Автори заявляють про відсутність конфлікту інтересів.*

## Література

1. Braungart S. Management of familial ovarian teratoma: the need for guidance / S. Braungart, M. McCullagh // *European J. Pediatr. Surg. Rep.* – 2016. – Vol.4 (1). – P.31–33. doi 10.1055/s-0036-1593832.
2. Congenital facial teratoma in a neonate: surgical management and outcome / G. Kekre, A. Gupta, P. Kothari [et al.] // *Ann. Maxillofac. Surg.* – 2016. – Vol.6(1). – P.141–143. doi 10.4103/2231-0746.186140.
3. Ghritlaharey R.K. Mature teratoma at left lumbar region in an Infant: a case report / R.K. Ghritlaharey // *J. Clin. Diagn. Res.* – 2016. – Vol.10(12). – P.22–23. doi 10.7860/JCDR/2016/23055.9092.
4. Holcomb G.W. Ashcraft's pediatric surgery / G.W. Holcomb, P.J. Murphy, D.J. Ostlie. – New York: Elsevier, 2014. – P.935–950.
5. Isaacs H. Tumors of the fetus and newborn / H. Isaacs. – Philadelphia: Saunders, 1997. – P.15–38.
6. Mediastinal mature teratoma in a child – A case report / W.X. Liew, H.Y. Lam, S. Narasimman [et al.] // *Med. J. Malaysia.* – 2016. – Vol.71(11). – P.32–34. PMID: 27130743.
7. Mediastinal teratomas in children. Case reports and review of the literature / Paradies G., Zullino F., Orofino A., Leggio S. // *Ann. Ital. Chir.* – 2013. – Vol.84(4). – P.395–403. PMID: 23685310.
8. Puri P. Newborn surgery / P. Puri. – Third edition. – Hodder & Stoughton Ltd, 2011. – P.754–763, 804–808.
9. Rathore R. Spectrum of childhood and adolescent ovarian tumors in India: 25 years experience at a single institution / R. Rathore, S. Sharma, D. Arora // *Open Access Maced J. Med. Sci.* – 2016. – Vol.15(4). – P.551–555. doi 10.3889/oamjms.2016.090.

## Відомості про авторів:

**Слепов Олексій Костянтинович** – засл. лікар України, д.мед.н., проф., керівник відділу хірургічної корекції природжених вад розвитку у дітей ДУ «ІПАГ НАМН України». Адреса: м. Київ, вул. П. Майбороди, 8; тел.: (044)483-62-73.

**Гордієнко Ірина Юрїївна** – д.мед.н., проф., керівник відділення медицини плода ДУ «ІПАГ НАМН України». Адреса: м. Київ, вул. П. Майбороди, 8.

**Латишов Костянтин Володимирович** – к.мед.н., доц., лікар-хірург дитячий відділення торако-абдомінальної хірургії вад розвитку новонароджених та дітей різних вікових груп в т. ч. з палатами урогінекології ДУ «ІПАГ НАМН України». Адреса: м. Київ, вул. П. Майбороди, 8.

**Зайченко Оксана Миколаївна** – лікар вищої категорії, зав. кабінету ендокринної гінекології з денним стаціонаром ДУ «ІПАГ НАМН України». Адреса: м. Київ, вул. П. Майбороди, 8.

**Тарапурова Олена Миколаївна** – к.мед.н., пров.н.с. відділення медицини плода ДУ «ІПАГ НАМН України». Адреса: м. Київ, вул. П. Майбороди, 8.

**Гребініченко Ганна Олександрівна** – к.мед.н., ст.н.с. відділення медицини плода ДУ «ІПАГ НАМН України». Адреса: м. Київ, вул. П. Майбороди, 8.

**Шитот Орест Григорович** – клін. ординатор відділення торако-абдомінальної хірургії вад розвитку новонароджених та дітей різних вікових груп в т. ч. з палатами урогінекології ДУ «ІПАГ НАМН України». Адреса: м. Київ, вул. П. Майбороди, 8.

Стаття надійшла до редакції 13.04.2017 р.