

УДК 6016.053.03

В.Я. Барухович¹, М.А. Печенюк¹, А.Д. Кокоркин¹, А.П. Пахольчук¹, Н.Р. Павлова²

Клинический случай трихобезоара желудка, осложнившегося пептической язвой большой кривизны

¹Запорожский государственный медицинский университет, Украина
²КУ «Запорожская областная детская клиническая больница», Украина

PAEDIATRIC SURGERY.UKRAINE.2018.1(58):49-51; doi 10.15574/PS.2018.58.49

В статье описан случай успешного лечения трихобезоара желудка, осложненного пептической язвой желудка.

Ключевые слова: трихобезоар, пептическая язва желудка.

Trichobezoar of stomach complicated by peptic ulcer of greater gastric curvature: a case report
V.YA. Barukhovich¹, M.A. Pechenyuk¹, A.D. Kokorkin¹, A.P. Pakhol'chuk¹, N.R. Pavlova²

¹Zaporizhzhia State Medical University, Zaporizhzhia, Ukraine

²CI «Zaporizhzhia Oblast Children's Clinical Hospital», Zaporizhzhia, Ukraine

The article describes a case of successful treatment of the trichobezoar of the stomach, complicated by a gastric peptic ulcer.

Key words: trichobezoar, peptic ulcer of the stomach.

Клінічний випадок трихобезоара шлунка, ускладнений пептичною виразкою великої кривизни
В.Я. Барухович¹, М.О. Печенюк¹, О.Д. Кокоркін¹, О.П. Пахольчук¹, Н.Р. Павлова²

¹Запорізький державний медичний університет, Україна

²КУ «Запорізька обласна дитяча клінічна лікарня», Україна

У статті описаний випадок успішного лікування трихобезоара шлунка, ускладненого пептичною виразкою шлунка.

Ключові слова: трихобезоар, пептична виразка шлунка.

Безоар – инородное тело желудка, образующееся из проглоченных неперевариваемых частиц пищи. Может представлять собой конгломерат волос – трихобезоар, который возникает при поедании волос, шерсти животных, ногтей (трихотиломания); пищевых волокон – фитобезоар, который развивается при употреблении фруктов и овощей, богатых клетчаткой. Реже встречаются безоары из косточек, смолистых веществ, ниток и т.п. Болеют преимущественно девочки с эмоциональными или психическими расстройствами [1].

Формирование безоара происходит в течение нескольких месяцев или даже лет. Жалобы неспецифические: часто больного беспокоят периодические боли в эпигастральной области, снижение аппетита, в общеклинических анализах выявляют анемию. Такие дети длительное время лечатся амбулаторно у педиатра или гастроэнтеролога, а госпитализируются при развитии осложнений в виде частичной или полной кишечной непроходимости,

перфорации, желудочно-кишечного кровотечения, кахексии.

Диагностика основывается на сборе анамнеза, но такой факт, как заглатывание волос, родители часто упускают из внимания. При проведении рентгенографии органов брюшной полости можно выявить признаки объемного образования, кишечной непроходимости или перфорации полого органа. При ультразвуковом сканировании определяется объемное образование. Ценным диагностическим методом является фиброэзофагогастроскопия, при помощи которой выявляют безоар в полости желудка, а также дистрофические и воспалительные изменения его стенок [2, 3].

Лечение – оперативное, заключается в проведении гастротомии с удалением инородного тела, а также последующей ревизии тонкой кишки.

Клинический случай

В отделении общей хирургии Запорожской областной детской больницы наблюдали следующий

Клінічний випадок

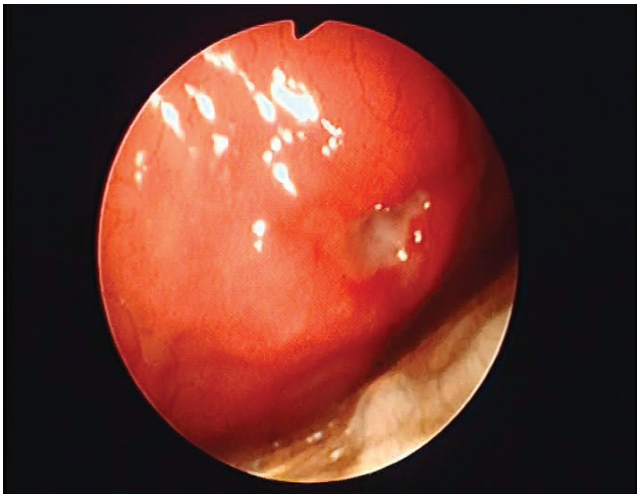


Рис.1. Пептическая язва желудка

случай. Девочка Д., 7 лет, поступила с жалобами на периодические ноющие боли в животе, рвоту, задержку отхождения стула, увеличение в объеме живота. Из анамнеза известно, что болеет в течение года, ранее не госпитализировалась, лечилась амбулаторно у педиатра по поводу железодефицитной анемии.

Состояние ребенка средней степени тяжести. Телосложение астеническое, кожные покровы бледные, чистые. Дыхание везикулярное, хрипов нет. Сердечная деятельность ритмичная, тоны приглушены. Живот симметричен, несколько увеличен в размерах, доступен глубокой пальпации, видимая перистальтика не определяется, болезненность в левой половине живота, там же определяется умеренно болезненное образование. Симптомы раздражения брюшины отрицательные. Перистальтика активная. Стул один раз в 2-3 дня, оформленный. Диурез достаточный. Ректально – сфинктер нормотоничен, ампула заполнена плотным калом.

Лабораторные исследования. *Общий анализ крови:* эритроциты – $3,0 \times 10^{12}/л$, Hb – 85 г/л, тромбоциты – $260 \times 10^9/л$, СОЭ – 16 мм/ч, лейкоциты – $13,9 \times 10^9/л$, палочкоядерные нейтрофилы – 6%, сегментоядерные нейтрофилы – 49%, эозинофилы – 10%, лимфоциты – 31%, моноциты – 4%. *Общий анализ мочи:* цвет – соломенно-желтый, слабо мутная, рН – щелочная, белок – отрицательный, глюкоза – отрицательная, эритроциты не обнаружены, лейкоциты – 1-2 в поле зрения.

Рентгенография органов брюшной полости: свободного газа в брюшной полости нет. Кишечные арки, горизонтальные уровни жидкости не определяются. В проекции селезеночного угла определяется дополнительная тень бобовидной формы



Рис.2. Трихобезоар желудка

и неоднородной структуры с четкими контурами – каловый камень?

УЗИ органов брюшной полости: в левом подреберье определяется опухолевидное образование, визуализируется не полностью из-за повышенной пневматизации кишечника.

Фиброзофагогастродуоденоскопия: в просвете желудка визуализируется безоар, повторяющий форму желудка, практически полностью его выполняющий. Привратник осмотру не доступен, перекрыт трихобезоаром, который, возможно, выполняет просвет двенадцатиперстной кишки. По передней поверхности антрального отдела желудка визуализируется язвенный дефект (1x0,5) см с неровными краями, дно покрыто фибрином. Заключение: «Трихобезоар желудка и, возможно, двенадцатиперстной кишки. Язва тела желудка» (рис.1).

Исследование было выполнено в соответствии с принципами Хельсинкской Декларации. Протокол исследования был одобрен Локальным этическим комитетом (ЛЭК) учреждения. На проведение исследований было получено информированное согласие родителей ребенка.

Учитывая данные обследования, выставлены показания к оперативному вмешательству.

Операция. Верхняя срединная лапаротомия, гастротомия, удаление трихобезоара желудка. При вскрытии брюшной полости выпота нет. В рану предлежит увеличенный желудок. Произведена продольная гастротомия, в полости желудка определяется трихобезоар, выполняющий весь просвет его и уходящий дистальным концом в двенадцатиперстную кишку. Трихобезоар удален. При ревизии полости желудка выявлено: по большой кривизне слева определяется язвенный дефект до 2 см, стенка язвы уплотнена и ригидна.

Гемостаз. Желудок ушит двухрядным швом. Лапаротомная рана ушита наглухо. Макропрепарат: трихобезоар (14x6x7) см, повторяющий форму желудка, с дистальным концом до 20 см (рис. 2). Послеоперационный диагноз: «Трихобезоар желудка. Пептическая язва желудка».

Консультация гастроэнтеролога: язва желудка, впервые выявленная, неосложненная, период обострения.

Окончательный клинический диагноз: «Трихобезоар желудка. Язва желудка, впервые выявленная, неосложненная, период обострения. Анемия средней степени тяжести».

Послеоперационный период протекал гладко. Пациентка получала: амикацин, метронидазол, де-нол, квамател, актовегин, инфузионную терапию.

Послеоперационная рана зажила первичным натяжением, швы сняты на 10-е сутки, девочка выписана в удовлетворительном состоянии на 19-е сутки для амбулаторного лечения по месту жительства.

Авторы заявляют об отсутствии конфликта интересов.

Литература

1. Волобуев Н.Н., Мошко Ю.А., Воробец И.М., Гусаров В.Г., Керимов Э.Я., Моцарь Н.А., Шупта Ю.Б. (2011). Безоары желудочно-кишечного тракта. Крымский терапевтический журнал, 1, 46–54.
2. Еловой М.М., Борозна В.Г., Кухтарёв А.А., Разумова Т.Е. Трихобезоары желудка и тонкой кишки у детей (2012). Новости хирургии, 20, 2, 96–100.
3. Иоффе И.В., Ковешников А.В., Алексеев А.В., Пицул С.Д., Карлов Д.И. (2012). Гигантский трихобезоар желудка, осложненный множественными хроническими язвами желудка. Клінічна хірургія, 5, 62–63.

Відомості про авторів:

Барухович Вадим Якович – к.мед.н., доцент кафедри дитячої хірургії та анестезіології Запорізького державного медичного університету. Адреса: м. Запоріжжя, вул. Маяковського, 24а.

Печенюк Марія Олексіївна – клінічний ординатор кафедри дитячої хірургії та анестезіології Запорізького державного медичного університету. Адреса: м. Запоріжжя, вул. Маяковського, 24а.

Кокоркін Олексій Дмитрович – к.мед.н., ас. кафедри дитячої хірургії та анестезіології Запорізького державного медичного університету. Адреса: м. Запоріжжя, вул. Маяковського, 24а.

Пахольчук Олексій Петрович – ас. кафедри дитячої хірургії та анестезіології Запорізького державного медичного університету. Адреса: м. Запоріжжя, вул. Маяковського, 24а.

Павлова Надія Русланівна – лікар-анестезіолог-реаніматолог, Запорізька обласна дитяча лікарня. Адреса: м. Запоріжжя, пр-т Соборний, 70.

Стаття надійшла до редакції 14.09.2017 р.

65th ANNUAL SCIENTIFIC MEETING, LIVERPOOL



18th -20th July 2018

Liverpool will host our 65th Annual Scientific Meeting in 2018, 18th -20th July 2018. We will be based at the consistently top rated ACC Liverpool conference centre on the Mersey waterfront which has been voted best UK conference centre for 6 years running. Liverpool is home to the Beatles, Premier league football and Alder Hey Children's Hospital, so expect world class speakers, scientific presentations and entertainment.

More information: <http://www.baps.org.uk/news/announcements/abstract-submission-2018-congress-now-open/>