

І.О. Погребняк, А.А. Корніюк

Застосування судинного жовтого лазера (577 нм) у лікуванні поверхневих гемангіом у дітей

КЗ «Хмельницька дитяча міська лікарня», Україна

PAEDIATRIC SURGERY.UKRAINE.2018.2(59):18-20; DOI 10.15574/PS.2018.59.18

Гемангіома – доброякісна пухлина, що складається з кровоносних судин, ендотелій яких характеризується клітинним атипізмом.

Мета: проаналізувати власні результати лікування поверхневих гемангіом судинним жовтим лазером 577 нм у дітей раннього віку.

Матеріали і методи. Робота ґрунтується на аналізі лазерних процедур, проведених авторами за 2016–2017 роки у 211 дітей з поверхневими гемангіомами.

Результати. У дітей раннього віку відбувалася дуже швидка регресія новоутворення в перші два місяці лікування. Ефективність лікування простих гемангіом становить 98%.

Висновок. Наявність поверхневої гемангіоми у дитини раннього віку, яка може призвести до порушення життєвих функцій або до значних косметичних дефектів, є показанням до проведення лазерної терапії. Перевагами запропонованого методу є відсутність больових відчуттів та рубців, економія часу порівняно з іншими методами лікування.

Ключові слова: гемангіома, діти раннього віку, лазер, безболісне лікування.

Vascular yellow laser (577 nm) using in the treatment of superficial haemangiomas in children

I.A. Pogrebnyak, A.A. Korniyuk

CI «Khmelnytsk City Children's Hospital», Ukraine

Haemangioma is a benign tumour consisting of blood vessels, the endothelium of which is characterized by cellular atypism.

Objective: to analyse the own results of superficial haemangiomas treatment using a 577-nm-yellow vascular laser in young children.

Material and methods. The article is based on the analysis of laser procedures that were carried out by the authors during 2016-2017 in 211 children with superficial haemangiomas.

Results. The very rapid regression of the neoplasm was observed during the first two months of treatment in young children. The efficacy of treatment with simple haemangiomas made up 98%.

Conclusion. The presence of superficial haemangioma in a young child, which can lead to the violation of vital functions or to significant cosmetic defects, is an indication for laser therapy. The advantages of the proposed method are the lack of sensation of pain and scars, time saving as compared with other methods of treatment.

Key words: haemangioma, young children, laser, painless treatment.

Применение сосудистого желтого лазера (577 нм) в лечении поверхностных гемангиом у детей

И.А. Погребняк, А.А. Корниук

КУ «Хмельницкая детская городская больница», Украина

Гемангиома – доброкачественная опухоль, состоящая из кровеносных сосудов, эндотелий которых характеризуется клеточным атипизмом.

Цель: проанализировать собственные результаты лечения поверхностных гемангиом сосудистым желтым лазером 577 н.м. у детей раннего возраста.

Материалы и методы. Работа основывается на анализе лазерных процедур, проведенных авторами за 2016–2017 гг. у 211 детей с поверхностными гемангиомами.

Результаты. У детей раннего возраста происходила очень быстрая регрессия новообразования в первые два месяца лечения. Эффективность лечения простых гемангиом составляет 98%.

Вывод. Наличие поверхностной гемангиомы у ребенка раннего возраста, которая может привести к нарушению жизненных функций или к значительным косметическим дефектам, является показанием к проведению лазерной терапии. Преимуществами предложенного метода являются отсутствие болевых ощущений и рубцов, экономия времени по сравнению с другими методами лечения.

Ключевые слова: гемангиома, дети раннего возраста, лазер, безболезненное лечение.

Вступ

Гемангіома – доброякісна пухлина, що складається з кровоносних судин, ендотелій яких характеризується клітинним атипізмом [4].

Гемангіоми здебільшого виявляються одразу після народження (68–87%), у дівчаток трапляються удвічі частіше, ніж у хлопчиків [2,3,5,8].

Вибір лікувальної стратегії інфантильних гемангіом залишається неоднозначним і суперечливим. З огляду на те, що інфантильні гемангіоми зменшуються або повністю регресують з часом, у багатьох країнах очікувальна тактика є нормою. Але всі фахівці визнають необхідність лікування дітей з перших місяців, а іноді – днів життя, коли гемангіоми розташовані в небезпечних для життя місцях, мають ускладнення або серйозні структурні, функціональні, косметичні ризики [2,3,6–8].

Для лікування гемангіом використовується багато методів: хірургічне втручання, гормональна терапія, кріодеструкція, електрокоагуляція, бета-блокатори, лазерна терапія. Кожен з них має свої індивідуальні показання до використання та свої недоліки. Цілком

успішно вже понад два десятки років судинні патології шкіри видаляють лазером [2,3,6,8].

Дія сучасних лазерів ґрунтується на селективному фототермолізісі, який полягає у розігріванні і руйнуванні структур, що містять достатньо оксигемоглобіну, без пошкодження (або майже без пошкодження) навколишніх тканин, насамперед епідермісу

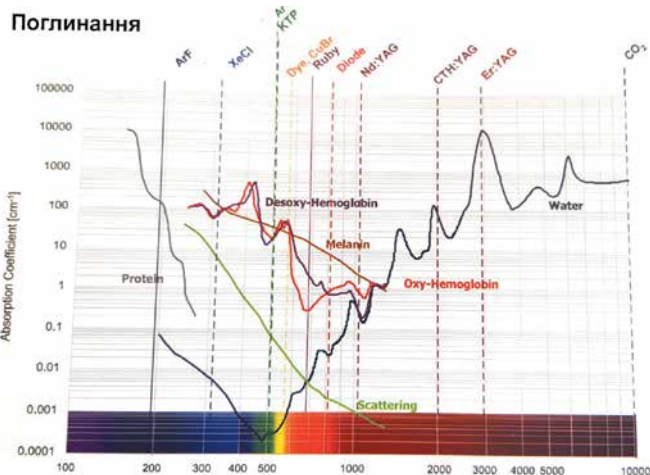


Рис.1. Коефіцієнт поглинання залежно від довжини хвилі лазера

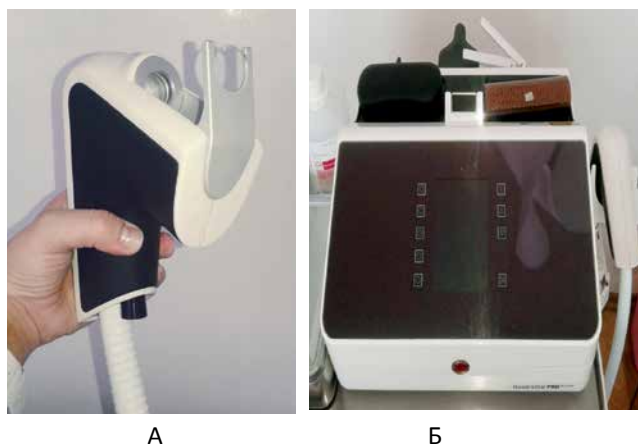


Рис.2. А – сканер із вбудованим охолоджувачем шкіри. Б – лазер QuadroStar PRO YELLOW

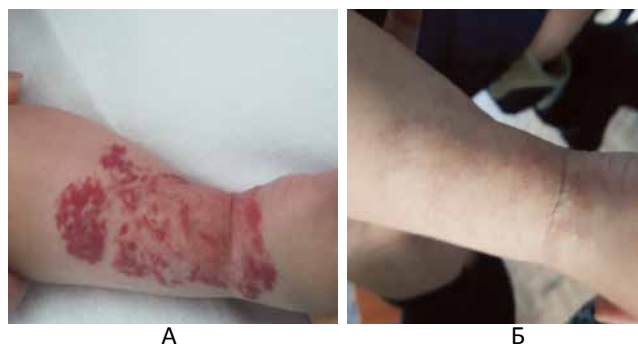


Рис. 3. Поверхнева гемангіома правого передпліччя з переходом на кисть: А – початок лікування, Б – після 4 лазерних процедур

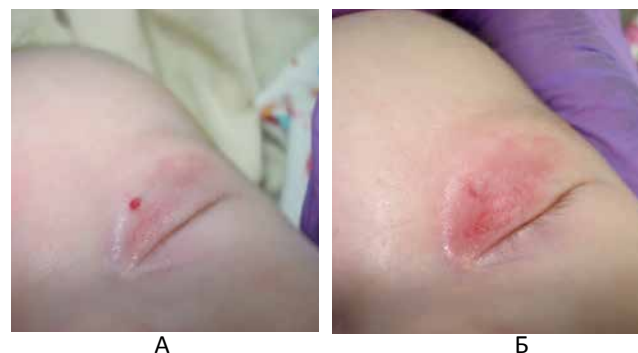


Рис.4. Поверхнева гемангіома верхньої повіки: А – початок лікування, Б – відразу після лазерної процедури

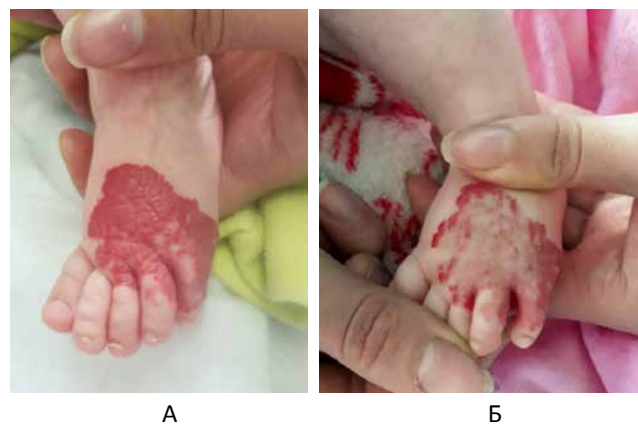

Рис.5. Поверхнева гемангіома лівій стопи: А – початок лікування, Б – після 2 лазерних процедур

Оригінальні дослідження. Загальна хірургія

шкіри. Незважаючи на всі переваги лазерної терапії, її можливості обмежені товщиною гемангіоми (1,5–2,5 мм) [2,3,6,8].

Для лікування поверхневих гемангіом використовуються твердотільні, газові та діодні лазери з різною довжиною хвилі. Як видно з рис. 1, максимальне поглинання оксі- та дезоксигемоглобіну знаходиться в межах 430–600 нм [8].

У Хмельницькій міській лікарні використовуюється жовтий лазер QuadroStar PRO з довжиною хвилі 577 нм (рис. 2). Довжина цієї хвилі є оптимальною для поглинання оксигемоглобіну.

Метод ґрунтується на дії на пошкоджену судину крізь епідерміс лазерним променем, який за рахунок високої температури нагріває і склеює судину без пошкодження оточуючих тканин. При цьому лазер на дія на ділянку шкіри супроводжується охолодженням, що захищає шкіру від опіків, знижує неприємні відчуття під час процедури.

Мета: проаналізувати власні результати лікування поверхневих гемангіом судинним жовтим лазером 577 нм у дітей раннього віку.

Матеріал і методи дослідження

Робота ґрунтується на аналізі власних спостережень за пролікованими дітьми на базі Хмельницької дитячої міської лікарні за 2016–2017 роки. Показаннями до проведення лазерних процедур були проблемні внаслідок локалізації, розмірів, косметичних ризиків і функціональних ускладнень поверхневі гемангіоми.

Усього проліковано 211 дітей з наступною локалізацією гемангіом:

- у ділянці голови і шиї – 107 (50,9%) гемангіом;
- на тулубі – 39 (18,6%) гемангіом;
- на верхніх і нижніх кінцівках – 59 (27,9%) гемангіом;
- на інших місцях – 5 (2,5%) гемангіом.

Перед початком лікування проводився огляд та лабораторне обстеження з визначенням кількості тромбоцитів, УЗД. Висновок ґрунтувався на результатах вимірювання об'ємів і кольору новоутворення по відношенню до початкового об'єму через 4–5 тижнів.

Відомості про авторів:

Погребняк Ігор Олександрович – к.мед.н. зав. відділення дитячої хірургії Хмельницької міської дитячої лікарні. Адреса: м. Хмельницький, вул. Степана Разіна, 1.

Корніюк Алла Антонівна – лікар-хірург відділення дитячої хірургії Хмельницької міської дитячої лікарні. Адреса: м. Хмельницький, вул. Степана Разіна, 1.

Стаття надійшла до редакції 22.12.2017 р.

Дослідження виконані відповідно до принципів Гельсінської Декларації. На проведення досліджень було отримано поінформовану згоду батьків дітей або їхніх офіційних опікунів.

Результати дослідження та їх обговорення

У дітей раннього віку відбувалася дуже швидка регресія в перші два місяці лікування.

З усіх пролікованих дітей у 167 (79%) гемангіоми регресували після двох лазерних абляцій, проведених протягом трьох місяців. Протягом року проходила лікування 41 дитина (19,4%). У 3 (1,4%) дітей були відсутні позитивні зміни. Загалом ефективність лікування простих гемангіом становила 98% (рис. 3-5).

Висновки

Наявність поверхневої гемангіоми у дитини раннього віку, яка може призвести до пошкоджень життєвих функцій або до значних косметичних дефектів, особливо якщо вона розташована на відкритих ділянках тіла, є показанням до проведення лазерної терапії. Перевагами методу є відсутність больових відчуттів, відсутність рубців та економія часу порівняно з іншими методами.

Правильне лікування і діагностика – це активна й усміхнена дитина, а значить – щаслива родина.

Автори заявляють про відсутність конфлікту інтересів.

Література

1. Гончарова ЯА. (2012). Гемангіоми раннього дитячого віку. Тактика ведення. Пластична хірургія і косметологія.1:140-145.
2. Дементієва НА, Діхтяр ВА. (2014). Гемангіоми у дітей: пропозиції щодо медичної стратегії. Хірургія дитячого віку.1-2:85-93.
3. Дементієва НА. (2013). Удосконалення діагностики та лікування гемангіом шкіри та слизових оболонок у дітей раннього віку. Київ:13.
4. Ісаков Ю.Ф. (1993). Хірургічні хвороби у дітей. Москва: Медицина:519-562.
5. Ніколаєва Н.Г. (1999). Педіатрична хірургія. Одеса: Одеський державний медичний університет:165-166.
6. Осипов ДВ, Нурмеев ІН. (2009). Застосування фототерапії і лазерного фототермоліза в лікуванні судинної патології у дітей. Дитяча хірургія.5:7-10.
7. Фомін ОО, Коноплицький ДВ, Калінчук ОО. (2017). Виправданість очікування інволюції у програмі лікування гемангіом у дітей. Хірургія дитячого віку.3:114-119.
8. Цепколенко ВА. (2009). Лазерні технології в естетичній медицині. Київ: ЗАО «Компанія «Естет»: 22-23, 68-70.