

О.Д. Фофанов¹, В.О. Фофанов¹, В.В. Банасевич²

Рідкісна аноректальна мальформація – вроджений товстокишковий мішок у новонароджених. Огляд літератури та власне спостереження

¹Івано-Франківський національний медичний університет, Україна

²Івано-Франківська обласна дитяча клінічна лікарня, Україна

PAEDIATRIC SURGERY.UKRAINE.2018.2(59):72-76; DOI 10.15574/PS.2018.59.72

У статті наведені літературні дані про розповсюдження, морфологічні ознаки, клініку, діагностику та лікування рідкісної (особливо у європейських країнах) вади – вродженого товстокишкового мішка (ВТМ) у поєднанні з аноректальною агенезією у новонароджених. Наведено власне клінічне спостереження даної поєднаної вади у новонародженої дівчинки. Автори дійшли висновку, що патогномонічною ознакою ВТМ є наявність великого газового міхура товстої кишки, який займає понад 50% ширини черевної порожнини у дитини з аноректальною агенезією на оглядовій рентгенограмі живота чи інвертограмі, та ультразвукові ознаки кістоподібного розширення товстої кишки. Тактика хірургічної корекції та прогноз значною мірою залежать від типу ВТМ та виду поєднаної аноректальної мальформації.

Ключові слова: вроджений товстокишковий мішок, аноректальні мальформації, новонароджені діти.

Rare anorectal malformation – a congenital pouch colon in neonates: literature review and own observation

O.D. Fofanov¹, V.O. Fofanov¹, V.V. Banasevych²

¹Ivano-Frankivsk National Medical University, Ukraine

²CI Ivano-Frankivsk Oblast Children's Clinical Hospital, Ukraine

The article presents literary data on distribution, morphological signs, clinics, diagnostics and treatment of rare defects (especially in the European countries) – congenital pouch colon (CPC) in association with anorectal agenesis in newborns. The actual clinical observation of this combined defect in a newborn girl is also given. The authors concluded that the pathognomonic feature of CPC is the presence of a large gas bubble of the colon, which occupies more than 50% of the abdominal width in a child with anorectal agenesis on the plain abdominal X-ray or invertogram, and ultrasound signs of cystic enlargement of the colon. Tactics of surgical correction and prognosis are largely dependent upon the type of CPC and of associated anorectal malformation.

Key words: congenital pouch colon, anorectal malformations, newborns.

Редкая аноректальная мальформация – врожденный толстокишечный мешок у новорожденных.

Обзор литературы и собственное наблюдение

А.Д. Фофанов¹, В.А. Фофанов¹, В.В. Банасевич²

¹Ивано-Франковский национальный медицинский университет, Украина

²Ивано-Франковская областная детская клиническая больница, Украина

В статье приведены литературные данные о распространенности, морфологических признаках, клинике, диагностике и лечении редкого (особенно в европейских странах) порока – врожденного толстокишечного мешка (ВТМ) в сочетании с аноректальной агенезией у новорожденных. Приведено также собственное клиническое наблюдение данного сочетанного порока у новорожденной девочки. Авторы пришли к выводу, что патогномоничным признаком ВТМ является наличие большого газового пузыря толстой кишки, который занимает более 50% ширины брюшной полости у ребенка с аноректальной агенезией на обзорной рентгенограмме живота или инвертограмме, и ультразвуковые признаки кистообразного расширения толстой кишки. Тактика хирургической коррекции и прогноз в значительной степени зависят от типа ВТМ и вида сочетанной аноректальной мальформации.

Ключевые слова: врожденный толстокишечный мешок, аноректальные мальформации, новорожденные дети.

Аноректальні мальформації (АРМ) належать до найбільш поширених вад розвитку у дітей і зустрічаються з частотою 1:1500 – 1:5000 новонароджених. Понад 90% усіх АРМ становлять норичні форми цих

вад. Висока варіабельність варіантів АРМ зумовлена складністю ембріогенезу аноректальної ділянки та уrogenітальних органів. Існує близько 40 класифікацій АРМ і в більшості з них, включаючи останню

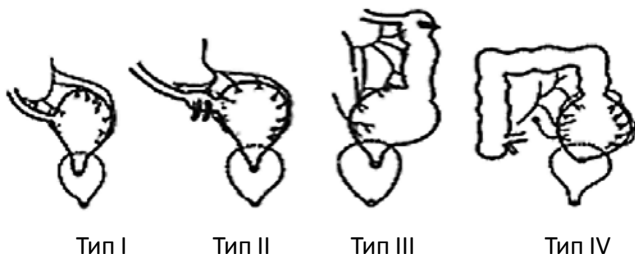


Рис. 1. Схематичне зображення різних типів ВТМ. Рисунок з книги М.А. Holschneider, M.J. Hutson [9]

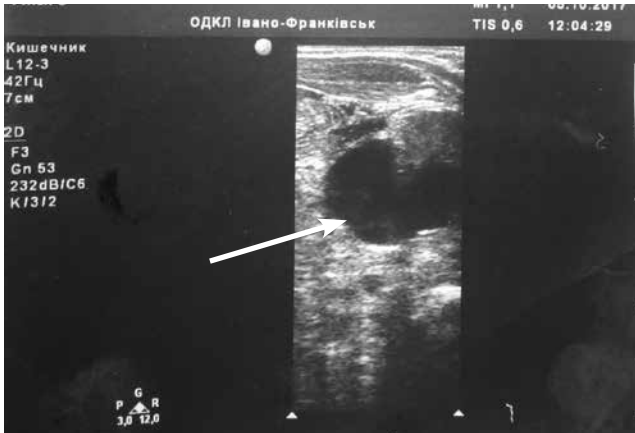

Рис. 3. Ультрасонограма живота новонародженої дитини. Стрілкою вказано ВТМ

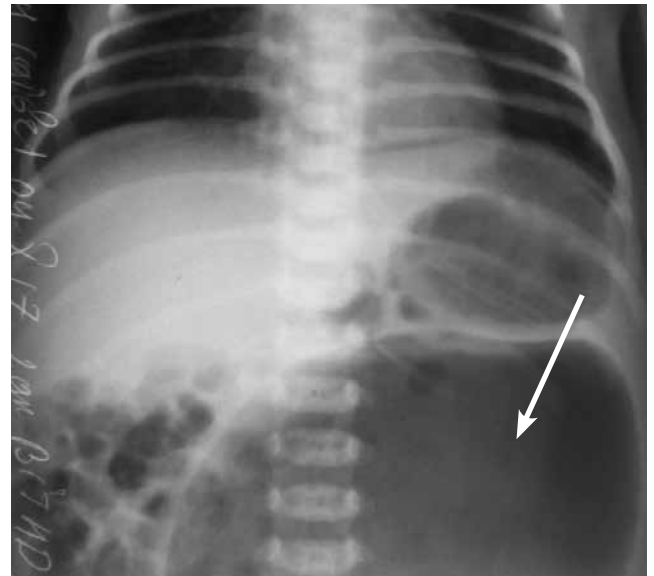


Рис. 2. Оглядова рентгенограма живота новонародженої дитини. Стрілкою вказано газовий міхур ВТМ

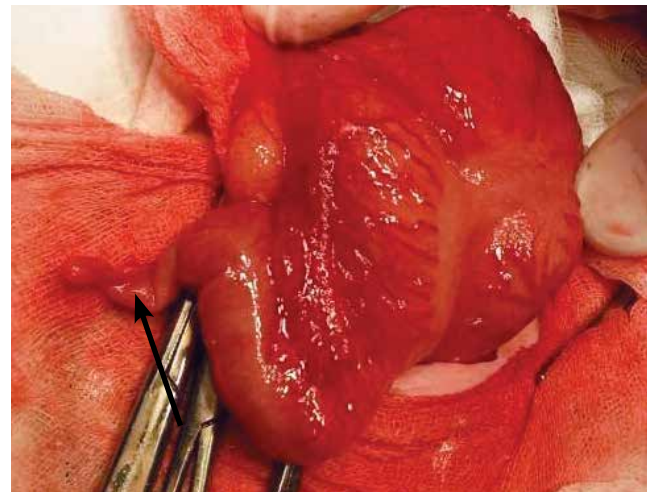


Рис. 4. Інтраопераційне фото ВТМ у новонародженої дівчинки до його мобілізації. Стрілкою вказано апендикс

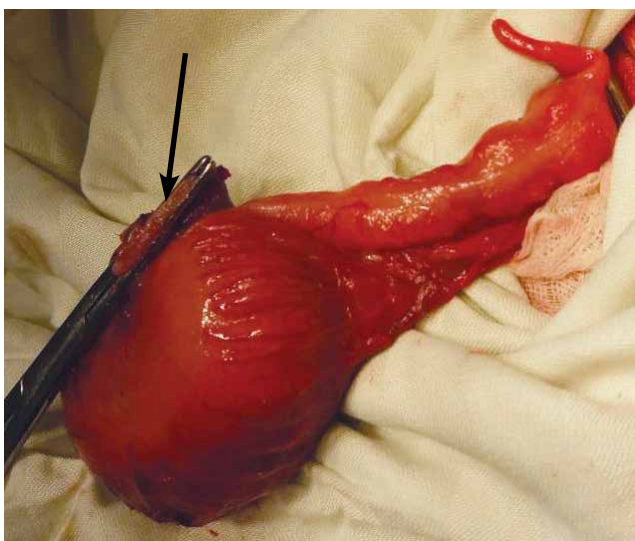


Рис. 5. Інтраопераційне фото ВТМ у новонародженої дівчинки після його мобілізації і ліквідації колоклоакальної нориці. Стрілкою вказано куксу нориці

(Krickenbeck, 2005), виділена окрема група – рідкісні регіональні варіанти АРМ. Як правило, ці рідкісні вади мають чітку географічну залежність за розповсюдженням [1,3,7,9].

Одним з рідкісних варіантів АРМ є вроджений товстокишковий мішок (ВТМ). У літературі ця вада зустрічається також під назвою «вроджений ректальний мішок», в англійській літературі прийнято термін «Congenital Pouch Colon» (CPC), або «Pouch

Colon Syndrome». При цій ваді уся товста кишка або її частина розширена у вигляді мішка розмірами від 5 до 15 см в діаметрі. Дистальна частина цього мішка відкривається у сечостатевої органи [2,8,10,14].

Вперше ваду описав Spriggs у 1912 р. [16]. Термін «Pouch Colon Syndrome» вперше запропонував К.Л. Narasimharao у 1984 р. [13]. Анатомічні деталі були описані також Wakhlu та Chadha. Вада частіше зустрічається у хлопчиків. В країнах Європи та Північної Америки відмічено спорадичні випадки народження дітей з ВТМ, проте з високою частотою ВТМ зустрічається у країнах Азії, особливо в Індії, де, залежно від регіону (найчастіше у північних регіонах), її частота досягає 6–26% від усіх дітей з АРМ. Тому в літературі найбільше клінічних спостережень ВТМ представлено саме авторами з Індії. Пацієнти з Індії складають 92% серед усіх опубліко-

Клінічний випадок

ваних у світовій літературі описів випадків даної вади. Вроджений товстокишковий мішок дуже часто поєднується з АРМ, особливо часто – з аноректальною агенезією, агенезією ободової кишки, а також з міхурово-сечовідним рефлюксом високого ступеня, подвоєнням апендикса [6,9,11,12].

Згідно з класифікацією, яку запропонував K.L. Narasimharao у 1984 р., розрізняють чотири типи ВТМ залежно від довжини збереженої товстої кишки проксимальніше товстокишкового мішка (рис. 1). При I типі ВТМ товста кишка проксимальніше мішка практично відсутня, здухвинна кишка впадає безпосередньо в мішок, при II типі в мішок впадає сліпа кишка, збережений апендикс, при III типі збережені сліпа і частина висхідної кишки, при VI типі товста кишка максимально збережена, до лівих відділів її [13]. Деякі автори виділяють V тип ВТМ, при якому є два ректальні мішки.

Макроскопічно ВТМ являє собою мішкоподібне розширення товстої кишки, яке має діаметр 10–15 см. У нього входить тонка або товста кишка. Стінки мішка потовщені, гіпертрофовані, є розширені і деформовані *tenia*, гаустри не виражені. Мішок заповнений меконієм, дистальний відділ мішка закінчується високою широкою фістулою в уrogenітальний тракт. У хлопчиків фістула відкривається у сечовий міхур, у дівчаток – у піхву. Часто у дівчаток є спільна фістула в піхву і міхур (колоклоакальна фістула). Вроджений товстокишковий мішок має дуже коротку брижу зі слабо вираженими судинними аркадами, інколи брижа відсутня, і судини розпластані на самому мішку [5,7,14].

Запропонована теорія ембріогенезу ВТМ, згідно з якою вада зумовлена ранньою внутрішньоутробною оклюзією нижньої брижової артерії. Ця теорія також пояснює часте поєднання ВТМ з ректальною агенезією, оскільки відомо, що нормальний розвиток прямої кишки забезпечується кровопостачанням через гілки внутрішньої здухвинної артерії [7,14].

У літературі описані поодинокі випадки Y-подібного подвоєння товстої кишки проксимальніше товстокишкового мішка. Також описано рідкісний варіант вади, при якому дистальніше товстокишкового мішка є частина нормальної товстої кишки, яка закінчується норицею у статеві чи сечовидільні органи. Такий варіант називається сегментарною дилатацією товстої кишки (Segmental Pouch Colon, SPC) [7,9,15]. Описані рідкісні безноричні варіанти ВТМ.

Наводимо наше **клінічне спостереження**. *Дитина Р.*, дівчинка, 2 доби, доставлена у відділення ін-

тенсивної терапії новонароджених дітей обласної дитячої клінічної лікарні 04.10.17 р. з обласного перинатального центру.

Народилася від II вагітності, I пологів з масою тіла 2980 г, в термін гестації 40 тижнів, оцінка за шкалою Апгар 8-9 балів. Вагітність перебігала фізіологічно. У термін гестації 20 тижнів при ультразвуковому дослідженні у плода діагностовано об'ємне утворення в черевній порожнині.

Загальний стан при госпіталізації важкий. Дитина млява, рухова активність знижена, м'язовий тонус знижений. Шкіра іктерична. У дитини відсутній задній прохід, є незначні виділення меконію з піхви. У піхві виявлено широку норицю, в яку введено катетер і відмито через нього меконій. Живіт звичайної форми, при пальпації нижче пупка визначається об'ємне утворення, обмежено рухоме, неболюче.

Лабораторне обстеження показало гіпербілірубінемію (загальний білірубін 244,58 ммоль/л, непрямий 231,81 ммоль/л). На оглядовій рентгенограмі живота значно роздуті петлі кишок, у лівій половині живота візуалізується великих розмірів порожнисте утворення, заповнене газом (рис. 2). Рентгенографія органів грудної клітки без патологічних змін. Інвертограму не проводили.

Дослідження виконані відповідно до принципів Гельсінської Декларації. Протокол дослідження ухвалений Локальним етичним комітетом (ЛЕК) всіх зазначених у роботі установ. На проведення досліджень було отримано поінформовану згоду батьків.

При УЗД живота виявлено розширення порожнистої системи лівої нирки (ниркова миска до 18 мм, чашечки до 13 мм), проксимальний відділ лівого сечоводу поширений до 11 мм. У нижньому відділі живота візуалізується порожнисте об'ємне утворення великих розмірів з дрібнодисперсним вмістом (рис. 3). Ехокардіоскопія: функціонуюче овальне вікно 5 мм з перевантаженням правого шлуночка. Нейросонографія: двобічний субепендимальний крововилив, підвищення ехогенності перивентрикулярних ділянок, пульсація судин посилена.

Після передопераційної підготовки 20.10.2017 дитині проведена операція: лапаротомія, резекція вродженого товстокишкового мішка, ліквідація колоклоакальної нориці, кінцева асцендостомія (хірург – професор Фофанов О.Д.). При ревізії черевної порожнини виявлено відсутність прямої, сигмовидної, низхідної, поперечноободової кишок. У лівій половині живота виявлено великих розмірів (12x15x12 см) кістоподібне розширення товстої кишки. Відстань від ілеоцекального кута до даного

утворення 12 см, апендикс наявний. Стінки цього утворення різко потовщені, гіпертрофовані, видно в його стінці поширені і деформовані teniae, гаустри не виражені. Утворення інтимно зрощене із сечовим міхуром і має з ним спільну стінку, також мішок зрощений з дворогою маткою, від нього йде нориця у піхву і сечовий міхур, всередині мішок містить меконій. Товстокишковий мішок має недорозвинуту брижу, поширені кровоносні судини розпластані по його стінці (рис. 4, 5).

Подібні зміни розцінено як ВТМ, асоційований з аноректальною агенезією, тип III. Вроджений товстокишковий мішок мобілізовано, відділено від матки і сечового міхура. Норицю пересічено й ушито (PDS 5-0). Накладено кінцеву асцендостому.

Клінічний діагноз: «Множинні вади розвитку: аноректальна агенезія, агенезія товстої кишки, вроджений товстокишковий мішок з колоклоакальною норицею, тип III, дворого матка, лівобічний вроджений уретерогідронефроз; пневмонія новонародженої дитини; внутрішньошлуночковий крововилив; жовтяниця неонатальна; функціонуюче овальне вікно».

Після операції дитина отримувала антибактеріальну, інфузійну терапію та симптоматичне лікування. Післяопераційний перебіг без ускладнень. 03.11.2017 р. дитина виписана зі стаціонару в задовільному стані. Колостома функціонує добре, вагу набирає адекватно. Наступним етапом планується абдоміно-задньосагітальна асцендоанопластика.

Обговорення

При гістопатологічних дослідженнях ВТМ виявляють ознаки гострого або хронічного запалення слизового та підслизового шарів мішка, локальне або генералізоване витончення та дезорганізацію м'язових шарів (особливо зовнішнього), зменшення кількості зрілих гангліозних клітин, нейрональну гіперплазію і гіпертрофію нервових сплетінь. У частини хворих у стінці мішка виявляють ектоповані гетеропластичні тканини. Дані зміни показують, що стінка ВТМ за будовою являє собою аномально розвинуту стінку товстої кишки і подібна до сегментарної дилатації товстої кишки. Виявлені патогістологічні знахідки пояснюють відсутню або слабку перистальтику у мішку, а також схильність до значної дилатації, навіть після операції тубуляризації [4].

У пренатальній діагностиці ВТМ провідна роль належить ультразвуковому дослідженню плода, на якому можна виявити кістоподібний утвір у черевній

порожнині, що нагадує різко розширену кишку. У постнатальній діагностиці інформативними є огляд і пальпація живота, при цьому виявляють об'ємне утворення в черевній порожнині у новонародженого з аноректальною агенезією. На оглядовій рентгенограмі живота чи інвертограмі патогномонічною ознакою ВТМ є великий газовий міхур товстої кишки, який займає більше 50% ширини черевної порожнини. За формою і локалізацією цього міхура можна навіть запідозрити певний тип вади [2,7].

Тактика хірургічної корекції залежить від типу ВТМ та виду поєднаної АРМ. Більшість авторів рекомендують етапне хірургічне лікування, яке починають з накладання стоми. Однак усі автори рекомендують при первинному хірургічному втручанні проводити ліквідацію колоезикальної/колоуретральної чи колоклоакальної фістули для профілактики інфекції сечових шляхів. При I і II типах вади мішок не видаляють, проводять колопластику (тубуляризацію товстокишкового мішка), формують з нього сегмент товстої кишки, який використовують для подальшого низведення. При III і IV типах вади мішок, як правило, видаляють. Первинна операція при I і II типах вади полягає у ліквідації фістули і накладанні вікончатої колостоми на сам мішок. Деякі автори вже при первинному втручанні проводять тубуляризацію товстокишкового мішка. При III і IV типах після видалення мішка накладають кінцеву колостому. Наступним етапом проводять абдоміно-задньосагітальну аноректопластику. Деякі хірурги рекомендують одноетапну корекцію вади [2,4,10,14,16].

Прогноз у плані функції травного тракту та замикального апарату значною мірою залежить від типу ВТМ.

Автори заявляють про відсутність конфлікту інтересів.

Література

1. Ашкрафт КУ, Холдер ТМ. (1997). Детская хирургия. 2. Санкт-Петербург:Пит-Тал: 44–65.
2. Гопиенко МА, Попова ЕБ, Котин АН, Маркарян АС, Богданов ИЮ, Иванов ДВ. (2013). Редкий вариант аномалий – ректальный мешок. Российский вестник детской хирургии, анестезиологии и реаниматологии. 4: 102–106.
3. Эргашев НШ, Отармурадов ФА. (2016). Редкие формы аноректальных аномалий у девочек. Рос. вестн. дет. хирургии, анест. и реаним. 6.3.40–44.
4. Agarwal K, Chadha R, Ahluwalia C. et al. (2005). The histopathology of congenital pouch colon associated with anorectal agenesis. Eur J Pediatr Surg. 15.2:102–106.
5. Chadha R, Agarwal K, Choudhury SR, Debnath PR. (2008). The colovesical fistula in congenital pouch colon: a histologic study. J Pediatr Surg. 43.11:2048–52.
6. Chadha R, Bagga D, Malhotra CJ et al. (1994). The embryology and management of congenital pouch colon associated with anorectal agenesis. J Pediatr Surg. 29:439–446.

Клінічний випадок

- Chadha R. (2004). Congenital pouch colon associated with anorectal agnesis. *Journal of Pediatric Surgery*.20:393–401.
- Herman TE, Coplen D, Skinner M (2000). Congenital short colon with imperforate anus (pouch colon): Report of a case. *Pediatr Radiol*.30:243–246.
- Holschneider A, Hutson J (2006). Anorectal Malformations in Children. Embryology, diagnosis, surgical treatment, follow-up. Heidelberg: Springer.
- Kazem A., Ozel S.K., Bakal U et al. (2009). Abdominotransanal approach to pouch colon associated with rectal atresia. *J Pediatr Surg*. 44:19-21.
- Mathur P, Prabhu K, Jindal D. (2002). Unusual presentations of pouch colon. *J Pediatr Surg*.37:1351–1353.
- Mathur P, Saxena AK, Simlot A. (2009). Management of congenital pouch colon based on the Saxena-Mathur classification. *J Pediatr Surg*.44.5:962-966.
- Narasimharao KL, Yadav K, Mitra SK et al. (1984). Congenital short colon with imperforate anus (pouch colon syndrome). *Ann. Pediatr. Surg*. 1:159–167.
- Parelkar S, Oak S, Mishra PK et al. (2010). Congenital pouch colon with rectal atresia: a case report. *J Pediatr Surg*. 45:639-641.
- Puri A, Choudhury SR, Yadav PS et al. (2011). Congenital pouch colon and segmental dilatation of the colon: A report of two unusual cases. *J Indian Assoc Pediatr Surg*. 16.2:61–63.
- Wakhlu AK, Wakhlu A, Pandey A et al. (1996). Congenital short colon. *World J Surg*.20:107–14.

Відомості про авторів:

Фофанов Олександр Дмитрович – д.мед.н., проф., зав. каф. дитячої хірургії та пропедевтики педіатрії Івано-Франківського національного медичного університету. Адреса: м. Івано-Франківськ, вул. Євгена Коновальця, 132.

Фофанов Вячеслав Олександрович – лікар-хірург дитячий Івано-Франківської обласної клінічної дитячої лікарні, асистент каф. дитячої хірургії та пропедевтики педіатрії Івано-Франківського національного медичного університету. Адреса: м. Івано-Франківськ, вул. Євгена Коновальця, 132.

Банасевич Вячеслав Володимирович – лікар-неонатолог-реаніматолог, зав. відділення інтенсивної терапії новонароджених дітей Івано-Франківської обласної клінічної дитячої лікарні. Адреса: м. Івано-Франківськ, вул. Євгена Коновальця, 132.

Стаття надійшла до редакції 21.01.2018 р.



Науковий симпозиум з міжнародною участю «Сучасні проблеми торакальної хірургії»

Шановні колеги

Запрошуємо Вас взяти участь у науковому симпозиумі з міжнародною участю «Сучасні проблеми торакальної хірургії» (до 100-річчя заснування Національної медичної академії післядипломної освіти імені П.Л. Шупика та 100-річчя дня народження професора Авілової Ольги Матвіївни), яка відбудеться 04-05 жовтня 2018 р. місто Київ.

Тематика симпозиуму

- реконструктивна торакальна хірургія у дорослих і дітей: трахеї, бронхів, каркаса грудної стінки, діафрагми;
- хірургія стравоходу;
- хірургія межистіння;
- травматичні пошкодження в гострий період та після травматичних ускладнень органів грудної клітки;
- новітні малоінвазивні технології в торакальній хірургії;
- гнійно-деструктивні захворювання легень і плеври;
- вади розвитку органів дихання.

Місце проведення

Готель «Рамада Анкор Київ». Адреса: Україна 03131, Столичне шосе, 103. Рецепція +38 (044) 205-15-15/ Матеріали симпозиуму будуть опубліковані в журналі «Хірургія дитячого віку», який включений у наукометричні, реферативні та пошукові бази даних: ПІНЦ, Science index (eLIBRARY.RU), Google Scholar, CrossRef, Джерело. Статтям журналу присвоюється DOI.

Більш детальну інформацію Ви зможете переглянути на сайті <https://nmapo.edu.ua/uk/ogoloshennya>