

УДК 616.712-007.24-07-089-053

А.І. Сасюк, В.В. Погорілий, Є.Є. Лойко, В.С. Коноплицький, Д.В. Коноплицький

Кутометрия груднини та пригруднинних ділянок у діагностиці та лікуванні кількоподібної деформації грудної клітки у дітей

Вінницький національний медичний університет імені М.І. Пирогова, Україна

PAEDIATRIC SURGERY.UKRAINE.2018.3(60):41-45; DOI 10.15574/PS.2018.60.41

З метою удосконалення діагностики кількоподібної деформації грудної клітки (КДГК) запропонований метод визначення величини кута відхилення груднини та пригруднинних ділянок відносно горизонтального рівня. Вимірювання проводились за розробленою схемою, з вказаними анатомічними орієнтирами для даного дослідження. Кут відхилення груднини та пригруднинних ділянок визначався за допомогою маятникового кутоміра. Нормальні значення величини даного кута були встановлені на основі обстеження 668 здорових дітей віком від 3 до 18 років. Аналіз отриманих даних засвідчив, що величина даного кута не залежить від віку та статі дітей, проте змінюється залежно від типу будови тіла дитини.

Ключові слова: кількоподібна деформація грудної клітки; кут відхилення груднини, діти, тип будови тіла.

Goniometry of the sternum and parasternal areas in treatment for pectus carinatum in children

A.I. Sasiuk, V.V. Pogoriliy, E.E. Loyko, V.S. Konoplitskiy, D.V. Konoplitskiy

National Pirogov Memorial Medical University, Vinnytsia, Ukraine

In order to improve the diagnosis of pectus carinatum, a method for determining the angle of deviation of the sternum and the parasternal areas relating to the horizontal level is proposed. The measurements were performed according to the developed scheme, with the specified anatomical landmarks for this study. The angle of deviation of the sternum and the parasternal areas was determined with the help of a pendulum goniometer. The normal values of the angle were established based on the examination of 668 healthy children aged 3 to 18 years. The analysis of the obtained data showed that the value of the angle does not depend on the children's age and sex, however it varies depending upon the type of constitution of child.

Key words: pectus carinatum, angle of sternal deviation, children, constitutional type.

Углометрия грудины и пригруднинных участков в диагностике и лечении килевидной деформации грудной клетки у детей

А.И. Сасюк, В.В. Погорильий, Е.Е. Лойко, В.С. Коноплицький, Д.В. Коноплицький

Вінницький національний медичний університет імені М.І. Пирогова, Україна

С целью усовершенствования диагностики килевидной деформации грудной клетки (КДГК) предложен метод определения величины угла отклонения грудины и пригруднинных участков относительно горизонтального уровня. Измерения проводились по разработанной схеме, с указанными анатомическими ориентирами для данного исследования. Угол отклонения грудины и пригруднинных участков определялся при помощи маятникового уголомера. Нормальные значения величины данного угла были установлены на основе обследования 668 здоровых детей возрастом от 3 до 18 лет. Анализ полученных данных показал, что величина данного угла не зависит от возраста и пола детей, однако изменяется в зависимости от типа строения тела ребенка.

Ключевые слова: килевидная деформация грудной клетки, угол отклонения грудины, дети, тип строения тела.

Вступ

Кількоподібна деформація грудної клітки (КДГК) характеризується симетричним або асиметричним випинанням вперед груднини та ребер, які з нею зчленовуються. Це друга за частотою деформація грудної клітки після лікоподібної [5]. За даними різних авторів, КДГК становить 5–22% усіх деформацій грудної клітки [7] і зустрічається у хлопчиків у середньому втричі частіше, ніж у дівчаток [2].

У хворих з КДГК груднина виступає вперед у верхньому або нижньому відділі, а реберні хрящі можуть бути уражені як з одного, так і з обох боків. Внаслідок деформування реберних хрящів, реберних дуг та груднини виникає дислокація вперед груднини та ребер. Це викликає збільшення передньо-заднього розміру грудної клітки з формуванням кількоподібної деформації [1].

Кількоподібну деформацію, через випинання груднини, складно приховати під елементами одягу, що

Оригінальні дослідження. Торакальна хірургія

є постійним травмуючим фактором для психіки хворої дитини. У шкільному віці такі діти зазнають глузувань, соромляться ходити на пляж, у басейн та брати участь у масових заходах [6].

Проблема КДГК досить глибоко вивчається багатьма науковцями різних країн, проте ця патологія і сьогодні викликає цілий ряд запитань з приводу як лікування, так і діагностики різних форм КДГК.

Відомий спосіб діагностики кількоподібної деформації полягає у визначенні індексу деформації (I_K) – відношення найбільшої груднино-хребтової відстані у проекції верхівки кількоподібного випинання до найменшої, яке розраховують за формулою:

$$I_K = \frac{L_{max}}{L_{min}},$$

де I_K – індекс кількоподібної деформації, L_{max} – найбільша груднино-хребтова відстань, L_{min} – найменша груднино-хребтова відстань [4].

Груднино-хребтову відстань вимірюють за боковими рентгенограмами грудної клітки (рис. 1).

Використання даного способу несе в собі необхідність променевого навантаження на дитячий організм під час проведення рентгенологічного обстеження спочатку для діагностики кількоподібної деформації, а в подальшому – для динамічного контролю розвитку деформації або ефективності лікування даної патології. У випадку асиметричних форм деформації грудної клітки, де максимально виступаючою точкою є не груднина, а хрящова частина ребра, яка на рентгенограмах практично не контрастується, даний спосіб не може дати точних результатів. Також він потребує наявності складного апаратного забезпечення та кваліфікованого персоналу, затрати досить тривалого часу на проведення обстеження, що значно зменшує можливості проведення скринінгових обстежень; неможливо застосувати даний метод для визначення анатомічно правильного положення груднини безпосередньо під час оперативної корекції деформації.

Діагностика КДГК за результатами МРТ або КТ, крім високої вартості обстеження, має ті самі недоліки, що і рентгенологічний метод, за винятком лише того, що дані методи візуалізують хрящові частини ребер.

Застосування акушерського циркуля з метою визначення передньо-задніх розмірів грудної клітки при КДГК не дає достовірних результатів через відсутність відповідних анатомічних орієнтирів, від яких потрібно відштовхуватись при різних типах та формах деформації.

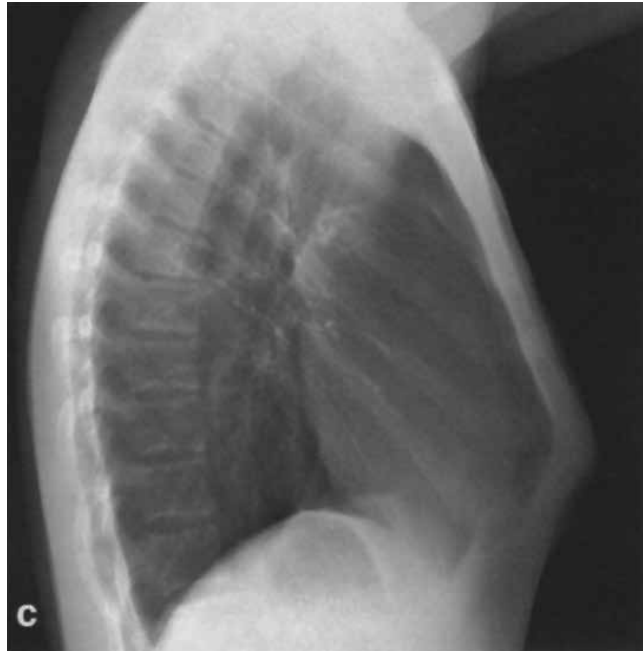

Рис. 1. Рентгенограма грудної клітки у правій боковій проекції з позначеними відстанями вимірювання

Метою дослідження було вивчення положення груднини та пригруднинних ділянок у дітей шляхом визначення величини кута їх відхилення відносно горизонтального рівня як способу динамічного контролю результатів оперативної корекції деформації.

Матеріал і методи дослідження

Фізіологічні значення кута відхилення груднини та пригруднинних ділянок були визначені на основі обстеження 668 здорових дітей віком від 3 до 18 років, з яких було 323 дівчаток та 345 хлопчиків. Для більш глибокого аналізу всі діти були поділені за віком на три групи за В.Г. Майданником [3]. До першої групи увійшли діти віком 3–7, до другої – віком 8–12, до третьої – від 13 до 18 років. Перша група налічувала 115 дітей, з яких 63 дівчинки та 52 хлопчики, у другій групі було 425 дітей, з яких 234 дівчинки та 191 хлопчик, у третій групі – 128 дітей, з яких 26 дівчаток та 102 хлопчики. За типом тілобудови діти розподілилися наступним чином: з нормостенічним типом тілобудови було 330 дітей, серед яких 164 дівчинки та 166 хлопчиків; з астеничним типом тілобудови – 251 дитина, 104 дівчинки та 147 хлопчиків; з гіперстенічним типом будови тіла – 87 дітей, 55 дівчаток та 32 хлопчики.

Кут відхилення груднини та пригруднинних ділянок відносно горизонтального рівня визначався за допомогою маятникового кутоміра. Практично дане обстеження проводилось наступним чином: дитині пропонували зайняти горизонтальне положення лежачи на спині на вивірній маятниковим кутоміром

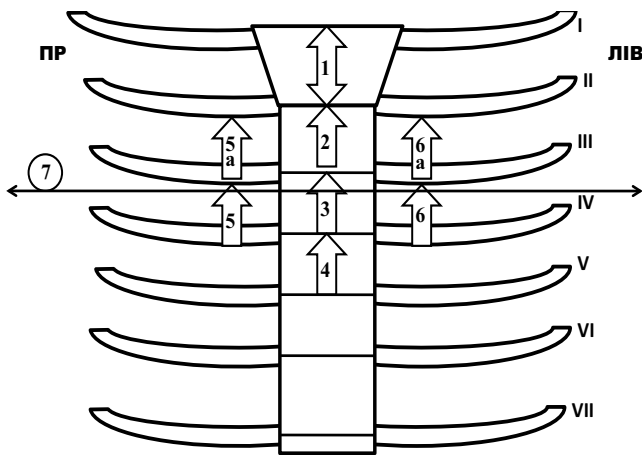


Рис. 2. Схема передньої стінки грудної клітки для проведення кутометрії груднини та пригруднинних ділянок

горизонтальній поверхні, кут нахилу якої дорівнює нулю градусів. Дитина має лежати абсолютно спокійно в стані максимального розслаблення. Безпосередньо на шкіру в ділянці груднини та пригруднинних ліній з обох боків встановлюють маятниковий кутомір.

На рис. 2 римськими цифрами позначені ребра. Стрілочки із цифрами на схемі вказують на місця, де проводили вимірювання: 1 – кут відхилення руків'я груднини; 2 – кут відхилення тіла груднини від рівня прикріплення другого ребра до груднини; 3 – кут відхилення тіла груднини від рівня прикріплення третього ребра до груднини; 4 – кут відхилення тіла груднини від рівня прикріплення четвертого ребра до груднини; 5a та 6a – кут відхилення пригруднинних ділянок по правій та лівій пригруднинних лініях від другого ребра; 5 та 6 – кут відхилення пригруднинних ділянок по правій та лівій пригруднинних лініях від третього ребра; 7 – місце визначення показника асиметрії у градусах (при асиметричних формах деформації) у місці максимального випинання передньої грудної стінки (при цьому кутомір встановлюється перпендикулярно до поздовжньої осі тіла дитини).

Визначали показники маятникового кутоміра, які становлять величину відхилення груднини та пригруднинних ділянок у градусах (рис. 3).

Серед дітей з ВКДГК, нами відібрано 92 пацієнти різного віку з II та III ступенем деформації, яким по-

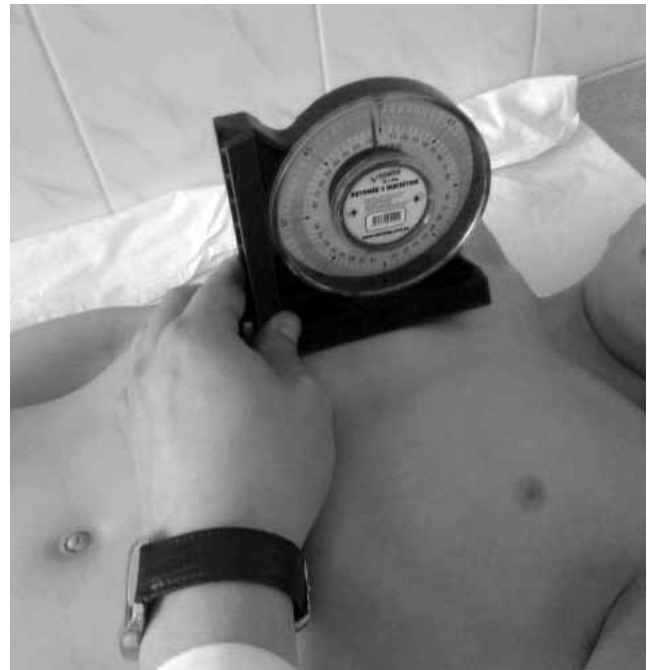

Рис. 3. Визначення кута відхилення груднини та пригруднинних ділянок у здорової дитини

казане оперативне лікування, серед яких 78 хлопчиків та 14 дівчаток. З другим ступенем прооперовано 18 пацієнтів, з третім ступенем – 74 хворих. Результати кутометрії груднини та пригруднинних ділянок відображені в таблиці 1.

При проведенні кутометрії груднини та пригруднинних ділянок у цих пацієнтів, виявлено, що в точці №1 виміряні значення перевищують норму у 20 пацієнтів, в точці №2 виміряні значення перевищують норму у 26 пацієнтів, в точці №3 виміряні значення перевищують норму у 29 пацієнтів, в точці №4 виміряні значення перевищують норму у 29 пацієнтів, в точці №5a виміряні значення перевищують норму у 24 пацієнтів, в точці №5 виміряні значення перевищують норму у 31 пацієнта, в точці №6a виміряні значення перевищують норму у 23 пацієнтів, в точці №6 виміряні значення перевищують норму у 27 пацієнтів.

Результати дослідження та їх обговорення

Усім обстежуваним дітям було проведено визначення кута відхилення груднини та пригруднинних

Таблиця 1

Кут відхилення груднини та пригруднинних ділянок у пацієнтів з ВКДГК до оперативної корекції (M±m; p; градуси)

Показник	Точка вимірювання							
	M±m	M±m	M±m	M±m	M±m	M±m	M±m	M±m
	1	2	3	4	5a	5	6a	6
Кількість пацієнтів	20	26	29	29	24	31	23	27
Середні показники значень до операції	32,95±3,53	26,5±2,85	21,724±2,38	19,758±3,45	28,458±2,23	24,709±3,32	28,739±3,89	25,37±3,28

Оригінальні дослідження. Торакальна хірургія

Таблиця 2

Показники кута відхилення груднини та пригруднинних ділянок у загальній групі та залежно від віку і статі дітей

Точка вимірювання	1	2	3	4	5a	5	6a	6
	M±m	M±m	M±m	M±m	M±m	M±m	M±m	M±m
Середні показники значень у загальній групі (n=668)	24,175 ±4,48*	17,32 ±3,81*	9,65 ±2,34*	6,89 ±2,20*	20,96 ±3,51*	14,77 ±2,40*	20,87 ±3,57*	14,80 ±2,37*
Середні показники значень у хлопчиків (n=345)	23,93 ±4,56*	16,86 ±3,71*	9,37 ±2,21*	6,52 ±2,08*	20,61 ±3,60*	14,47 ±2,34*	20,55 ±3,58*	14,54 ±2,26*
Середні показники значень у дівчаток (n=323)	24,43 ±4,37*	17,82 ±3,86*	9,95 ±2,44*	7,28 ±2,25*	21,33 ±3,37*	15,09 ±2,34*	21,21 ±3,45*	15,08 ±2,45*
Середні показники значень у 3–7 років (n=115)	25,46 ±3,86*	18,20 ±4,01*	9,60 ±1,85*	7,09 ±2,21*	20,27 ±2,73*	14,74 ±1,67*	20,32 ±2,63*	14,92 ±1,83*
Середні показники значень у 8–12 років (n=425)	24,12 ±4,18*	17,40 ±3,62*	9,90 ±2,42*	7,18 ±2,13*	21,75 ±3,32*	15,08 ±2,33*	21,66 ±3,40*	15,09 ±2,31*
Середні показники значень у 13–18 років (n=128)	23,20 ±5,56*	16,25 ±4,05*	8,89 ±2,32*	5,75 ±2,04*	18,96 ±3,82*	13,75 ±2,88*	18,76 ±3,73*	13,71 ±2,70*
Середні показники значень у дівчаток 3–7 років (n=63)	25,19 ±3,83*	18,11 ±4,11*	9,36 ±1,65*	6,96 ±2,22*	20,17 ±2,61*	14,60 ±1,58*	20,30 ±2,46*	14,90 ±1,87*
Середні показники значень у дівчаток 8–12 років (n=234)	25,76 ±4,24*	19,15 ±3,71*	11,42 ±3,05*	8,57 ±2,60*	22,94 ±3,47*	16,28 ±2,25*	22,98 ±3,45*	16,32 ±2,24*
Середні показники значень у дівчаток 13–18 років (n=26)	23,87 ±4,47*	17,39 ±3,75*	9,77 ±2,33*	7,06 ±2,06*	21,28 ±3,41*	14,94 ±2,59*	21,05 ±3,57*	14,82 ±2,57*
Середні показники значень у хлопчиків 3–7 років (n=52)	25,78 ±3,90*	18,32 ±3,91*	9,90 ±2,04*	7,25 ±2,20*	20,40 ±2,89*	14,92 ±1,79*	20,34 ±2,85*	14,94 ±1,79*
Середні показники значень у хлопчиків 8–12 років (n=191)	23,92 ±4,05*	16,84 ±3,39*	9,46 ±2,14*	6,74 ±1,92*	21,43 ±3,26*	14,71 ±2,01*	21,39 ±3,27*	14,78 ±2,01*
Середні показники значень у хлопчиків 13–18 років (n=102)	23,00 ±5,49*	16,21 ±4,04*	8,96 ±2,34*	5,73 ±2,07*	19,19 ±4,04*	13,77 ±2,94*	19,10 ±3,95*	13,87 ±2,74*

Примітка: * – p>0,05.

Таблиця 3

Результати кутометрії груднини та пригруднинних ділянок у дітей залежно від будови тіла (у градусах)

Тип будови тіла	n	Точка вимірювання							
		1	2	3	4	5a	5	6a	6
		M±m	M±m	M±m	M±m	M±m	M±m	M±m	M±m
Середні показники значень Нормостеніки	331	24,103 ±1,79	17,653 ±1,07	9,550 ±1,21	6,93 ±1,59	21,894 ±2,44	14,807 ±1,22	21,767 ±2,46	14,822 ±1,29
Середні показники значень Гіперстеніки	87	29,069 ±2,04	22,230 ±1,37	14,184 ±1,27	10,287 ±1,53	25,276 ±1,11	18,414 ±1,61	25,046 ±2,11	18,207 ±1,69
Середні показники значень Астеніки	250	22,476 ±2,23	15,152 ±2,23	8,232 ±1,54	5,716 ±1,6	18,548 ±1,49	13,316 ±1,65	18,56 ±2,52	13,404 ±1,7
Нормостеніки Гіперстеніки	p	<0,005	<0,005	<0,005	<0,005	<0,005	<0,005	<0,005	<0,005
Гіперстеніки Астеніки	p	<0,005	<0,005	<0,005	<0,005	<0,005	<0,005	<0,005	<0,005
Нормостеніки Астеніки	p	>0,005	>0,005	>0,005	>0,005	>0,005	>0,005	>0,005	>0,005

ділянок за описаною вище методикою. Дослідження виконані відповідно до принципів Гельсінської Декларації. Протокол дослідження ухвалений Локальним етичним комітетом (ЛЕК) установи. На проведення досліджень було отримано поінформовану згоду батьків дітей (або їхніх опікунів).

Результати вимірювань у загальній групі дітей та залежно від віку і статі показали, що величина кутів від-

хилення груднини та пригруднинних ділянок у здорових дітей не залежить від статі та віку дитини (табл. 2). Водночас простежується залежність їх значень від типу будови тіла дитини. Як видно з табл. 3, значення показників кутометрії груднини та пригруднинних ділянок у дітей з гіперстенічною будовою грудної клітки достовірно відрізняються від таких у дітей з нормо- та астенічним типом будови грудної клітки.

Таблиця 4

Кут відхилення груднини та пригруднинних ділянок до та після оперативної корекції (M±m; p; градуси)

Показник	Точка вимірювання							
	M±m	M±m	M±m	M±m	M±m	M±m	M±m	M±m
	1	2	3	4	5а	5	6а	6
Кількість пацієнтів	20	26	29	29	24	31	23	27
Середні показники значень до операції	32,95±3,53	26,5±2,85	21,724±2,38	19,758±3,45	28,458±2,23	24,709±3,32	28,739±3,89	25,37±3,28
Середні показники значень після операції	23,05±0,62	13,769±0,42	8,310±0,29	7,068±0,27	15,583±0,35	11,322±0,31	16,304±0,36	12,185±0,28
p	<0,005	<0,005	<0,005	<0,005	<0,005	<0,005	<0,005	<0,005

Нами було проведено оперативну корекцію ВКДГК різних типів (тобто всі пацієнти в точках вимірювання (рис. 2) мали різні за значенням відхилення від норми) 92 пацієнтам. Значення кута відхилення груднини та пригруднинних ділянок до та після оперативної корекції показані у табл. 4.

Таким чином, даний метод забезпечує об'єктивний контроль ефективності оперативної корекції КДГК у ранньому та пізньому післяопераційному періодах, оскільки немає будь-яких обмежень у його використанні.

Висновки

1. Визначення нормальних показників величини кутів відхилення груднини та пригруднинних ділянок дозволяє швидко, достовірно та без додаткових матеріальних витрат неінвазивним способом визначити ознаки кількоподібної деформації грудної клітки при всіх типах та формах її прояву.

2. Запропонований метод визначення кута відхилення груднини та пригруднинних ділянок за допомогою маятникового кутоміра може бути застосований інтраопераційно, при проведенні оперативної корекції кількоподібної деформації грудної клітки для визначення фізіологічного положення передньої стінки грудної клітки пацієнта залежно від типу його тілобудови, що дає змогу фіксації пере-

дної грудної стінки в її нормальному положенні, повністю усунувши деформацію.

3. Застосування даного методу може бути використано в якості способу динамічного контролю ефективності оперативної корекції КДГК у ранньому та пізньому післяопераційному періодах, раннього виявлення ознак рецидиву деформації грудної клітки за мінімальних її проявів.

Автори заявляють про відсутність конфлікту інтересів.

Література

1. Судейкина ОА. (2005). Новый метод хирургического лечения килевидной деформации грудной клетки у детей. Москва: 102.
2. Хаспекоев ДВ, Судейкина ОА, Щитинин ВЕ. (2005). Метод хирургической коррекции килевидной деформации грудной клетки у детей. Детская хирургия. 2: 28–32.
3. Чеботарьова ВД, Майданник ВГ. (1999). Пропедевтична педіатрія. Київ: 578.
4. Шамик ВВ. (2002). О классификации и исходах торакопластики врожденной килевидной деформации грудной клетки. Грудная и сердечно-сосудистая хирургия. 1: 52–56.
5. Fonkalsrud EW, Anselmo DM. (2004). Less extensive techniques for repair of pectus carinatum: the undertreated chest deformity. J Am Coll Surg. 198: 898–905.
6. Pedersen T, Pilegaard HK. (2008). Surgical correction of pectus carinatum. Ugeskr Laeger. 70 (36): 2769–2772.
7. Saxena AK. (2005). Pectus excavatum, pectus carinatum and other forms of thoracic deformities. J Indian Assoc Pediatr Surg. 10:147–157.

Відомості про авторів:

Сасюк Анатолій Іванович – к.мед.н., ас. кафедри дитячої хірургії Вінницького національного медичного університету імені М.І. Пирогова. Адреса: м. Вінниця, вул. Пирогова, 56.

Погорілий Василь Васильович – д.мед.н., проф. кафедри дитячої хірургії Вінницького національного медичного університету імені М.І. Пирогова. Адреса: м. Вінниця, вул. Пирогова, 56.

Лойко Євген Євгенович – к.мед.н., доц. кафедри дитячої хірургії Вінницького національного медичного університету імені М.І. Пирогова. Адреса: м. Вінниця, вул. Пирогова, 56.

Коноплицький Віктор Сергійович – д.мед.н., зав. кафедри дитячої хірургії Вінницького національного медичного університету імені М.І. Пирогова. Адреса: м. Вінниця, вул. Пирогова, 56.

Коноплицький Денис Вікторович – аспірант кафедри дитячої хірургії Вінницького національного медичного університету імені М.І. Пирогова. Адреса: м. Вінниця, вул. Пирогова, 56.

Стаття надійшла до редакції 04.03.2018 р., прийнята до друку 23.08.2018 р.