

УДК 616.34-053.2-089.86-031:616.34

О.Б. Боднар, Л.І. Ватаманеску, А.В. Бочаров, В.С. Хащук, Б.М. Боднар, М.В. Хома

Ілеостома та резекція термінального відділу клубової кишки у дітей: способи хірургічного лікування та заходи реабілітації

ВДНЗ України «Буковинський державний медичний університет», м. Чернівці

PAEDIATRIC SURGERY.UKRAINE.2018.3(60):51-55; DOI 10.15574/PS.2018.60.51

Мета: оптимізувати методи хірургічного лікування та реабілітаційні заходи дітей з резекцією клубової кишки (КК) і виведенням ілеостоми.

Матеріали і методи. Проаналізовано результати хірургічного лікування 23 дітей, які оперовані з приводу завороту, травматичного ушкодження та атрезії КК, виразково-некротичного ентероколіту, некрозу КК при спайковій кишковій непрохідності та ілеоцекальній інвагінації. Усі пацієнти потребували виконання ілеостоми та проведення реконструктивно-відновлювальних операцій в подальшому.

Результати. Після виведення ілеостоми у 13,04% пацієнтів спостерігалася евагінація, у 13,04% – стеноз ілеостоми, у 4,35% – ретракція ілеостоми та евентрація, у 73,91% – парастомальна мацерація, у 13,04% – поширений автоліз шкіри. Накладання кінце-бокового ілеоілеоанастомозу проведено у 11 (47,83%) дітей. Це було обумовлено малою довжиною «сліпого кінця» КК (менше ніж 5 см від ілеоцекальної заслінки) та(або) зменшенням діаметра її дистального відділу (більше ніж на половину по відношенню до проксимального). У 12 (52,17%) пацієнтів вдалося сформувавши кінце-кінцевий ілеоілеоанастомоз. Удосконалені лікувально-реабілітаційні заходи в післяопераційному періоді.

Висновки. Резекція КК та необхідність виведення ілеостоми у дітей повинні супроводжуватися максимальним збереженням довжини її термінальної частини при мінімально припустимій ділянці її видалення. З метою визначення хірургічної тактики пропонується враховувати відстань дистального відділу КК від ілеоцекальної заслінки та діаметр «сліпого кінця» КК по відношенню до проксимального.

Ключові слова: клубова кишка, ілеостома, хірургічне лікування, діти.

Ileostomy and resection of the terminal ileum: surgical modalities and rehabilitation

O.B. Bodnar, L.I. Vatamanesky, A.V. Bocharov, V.S. Chachuk, B.M. Bodnar, M.V. Choma

HSEI «Bukovinian State Medical University», Chernivtsi, Ukraine

Objective: to optimize the surgical modalities and rehabilitation actions of children with ileum resection and ileostomy.

Materials and methods. The outcomes of surgical treatment of 23 children, operated on intestinal torsion, traumatic injury, ileum atresia, necrotizing enterocolitis, necrosis of ileum secondary to adhesive intestinal obstruction and ileocecal intussusception, were analysed. All patients require the ileostomy exteriorization and surgical repair in the future.

Results. After the ileostomy, 13.04% of patients had evagination, ileostomy stenosis was observed in 13.04% of patients, in 4.35% of cases there were retraction of ileostomy and eventration, 73.91% of patients had parastomal irritation of the skin, 13.04% had a diffuse autolysis of the skin. The end-to-side ileo-ileoanastomosis was conducted in 11 (47,83%) patients. This was due to the short length of the closed end of the ileum (less than 5 cm from the ileocecal valve) and/or the reduction in diameter of its distal segment (more than half in relation to the proximal segment). In 12 (52.17%) patients, the end-to-end ileo-ileoanastomosis was performed. Treatment and rehabilitation measures in the postoperative period were improved.

Conclusions. Ileum resection and the need for ileostomy in children should be accompanied by maximum preservation of the terminal ileum length along with the minimum allowable area of its removal. For surgical tactics determination, it is recommended to take into account the distance of ileum from the ileocecal valve and the diameter of the closed end of the ileum in relation to the proximal segment.

Key words: ileum, ileostomy, surgical treatment, children.

Ілеостома и резекция терминального отдела подвздошной кишки: методы хирургического лечения и способы реабилитации

О.Б. Боднар, Л.І. Ватаманеску, А.В. Бочаров, В.С. Хащук, Б.М. Боднар, М.В. Хома

ВГУЗ Украины «Буковинский государственный медицинский университет», г. Черновцы

Цель: оптимизировать методы хирургического лечения и реабилитационные мероприятия детей с резекцией подвздошной кишки (ПК) и выведением илеостоми.

Оригінальні дослідження. Абдомінальна хірургія

Матеріали и методи. Проанализированы результаты хирургического лечения 23 детей, оперированных по поводу заворота, травматического повреждения и атрезии ПК, язвенно-некротического энтероколита, некроза ПК при спаечной кишечной непроходимости и илеоцекальной инвагинации. Всем пациентам было необходимо наложение илеостомы и проведение реконструктивно-восстановительных операций в дальнейшем. После выведения илеостомы у 13,04% пациентов наблюдалась эвагинация, у 13,04% – стеноз илеостомы, у 4,35% – ретракция илеостомы и эвентрация, у 73,91% – парастомальная мацерация, у 13,04% – обширный аутолиз кожи. Усовершенствованы лечебно-реабилитационные мероприятия в послеоперационном периоде. Наложение конце-бокового илеоилеоанастомоза проведено у 11 (47,83%) детей. Это было обусловлено малой длиной «слепого конца» ПК (менее 5 см от илеоцекальной заслонки) и(или) уменьшением диаметра её дистального отдела (более чем на половину по отношению к проксимальному). У 12 (52,17%) пациентов удалось сформировать конце-концевой илеоилеоанастомоз.

Выводы. Резекция ПК и необходимость выведения илеостомы у детей должны сопровождаться максимальным сохранением длины ее терминальной части при минимально допустимом участке ее удаления. С целью определения хирургической тактики предлагается учитывать расстояние дистального отдела ПК от илеоцекальной заслонки и диаметр «слепого конца» ПК по отношению к проксимальному.

Ключевые слова: подвздошная кишка, илеостома, хирургическое лечение, дети.

Вступ

Клубова кишка (КК) займає важливу роль у регуляції процесів травлення. Вона дуже важлива для кишково-печінкової циркуляції жовчних кислот та всмоктування ціанкобаламіну [1,7].

Термінальний відділ КК вважається несприятливою ділянкою для накладання анастомозів. Частота неспроможності кишкових швів досягає 30%. Основними факторами неспроможності вважаються: ішемія дистального відділу КК та маніпуляції на ілеоцекальному клапані, які призводять до патологічної імпульсації [2,3].

Існують різноманітні способи накладання ілеоілеоанастомозів. Деякі автори надають перевагу кінце-кінцевим або кінце-боковим співустьям. З метою збільшення діаметрів з'єднаних ділянок пропонуються косі пересічення кишки та розсічення дистальної ділянки по протибрижовому краю. Відомі Т-подібні анастомози та механічні з'єднання [4,5].

Оперативні втручання, спрямовані на включення в кишковий пасаж правих відділів ободової кишки, супроводжуються летальністю до 7,8%, розвитком ускладнень у 19–34% випадків. Частота післяопераційних ускладнень залежить від способу формування ілеостомы, строків та методів виконання відновлювальних операцій, виду анастомозу [1,6].

Мета роботи: оптимізувати методи хірургічного лікування та реабілітаційні заходи дітей з резекцією КК і виведенням ілеостомы.

Таблиця

Розподіл дітей, яким проведено резекцію термінального відділу клубової кишки, залежно від діагнозу (n=23)

Діагноз	Кількість дітей
Заворот термінального відділу клубової кишки з некрозом	3
Спайкова кишкова непрохідність з некрозом клубової кишки	4
Травматичне ушкодження клубової кишки	2
Неспроможність швів первинного ілео-ілеоанастомозу	1
Виразково-некротичний ентероколіт IV стадія	5
Атрезія клубової кишки	3
Ілеоцекальна інвагінація з некрозом клубової кишки	5
Усього	23

Матеріал і методи дослідження

Із 2007 р. по 2013 р. у клініці дитячої хірургії знаходилося 23 дітей, яким у віці від 1 доби до 14 років була проведена резекція термінальної ділянки КК (табл.).

Усім дітям було проведено резекцію термінального відділу КК від 10 до 40 см (17 дітей) та від 40 до 50 см (5 дітей). Неспроможність швів первинного ілеоілеоанастомозу у однієї дитини розвинулася після резекції КК з приводу перфорації дивертикула Меккеля (36 годин від початку захворювання), що була виконана в умовах гнійно-фібринозного перитоніту.

Виведення ілеостомы було обумовлено явищами перитоніту, інфільтративно-запальними змінами дистального відділу КК та важким станом дітей. Накладання первинного анастомозу було невіправданним через великий ризик виникнення післяопераційних ускладнень.

Дистальний відділ КК був довжиною від 3 до 10 см. Обов'язковим було збереження найбільшої ділянки дистального відділу КК та підшивання її до парієтальної очеревини бокової стінки черевної порожнини.

Виконували накладання одностовбурної (кінцевої) ілеостомы в лівій клубовій ділянці. Ілеостому виконували шляхом формування очеревинно-м'язово-апоневротичного шару із подальшою фіксацією до нього стінки кишки. З боку черевної порожнини брижу стомальної ділянки КК фіксували у безсудинній зоні до передньо-бокової стінки живота для запобігання евагінації.

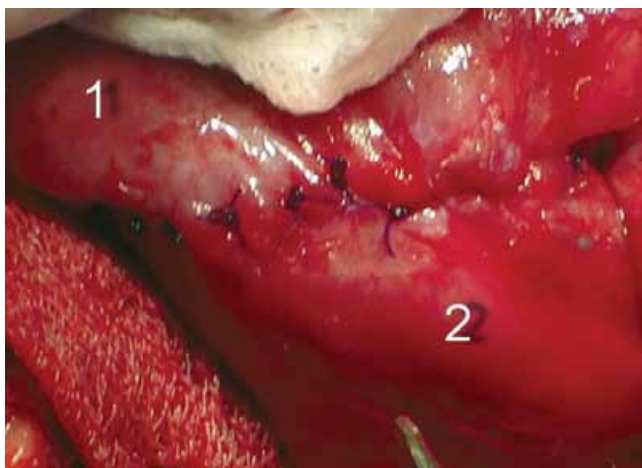


Рис.1. Ілеоілеоанастомоз «кінець у кінець» (1 – проксимальна ділянка клубової кишки; 2 – дистальна ділянка клубової кишки)

Операції з відновлення безперервності кишечника розпочинали з проведення «стомального» етапу операції. Двома розтинами навколо стоми, за допомогою електрокоагулятора, розсікали шкіру, підшкірну клітковину. Виконували звільнення КК від апоневротично-м'язових тканин та очеревини, звільнюючи брижовий край. На стому поміщували частину стерильної рукавиці відповідно діаметра. Це відповідало умовам збереження стерильності під час операції.

Наступний етап полягав у проведенні правобічної трансректальної лапаротомії. Виділення дистального відділу сліпого кінця КК, навіть при значному розвитку спайкового процесу, не було важким завдяки його фіксації при попередній операції. Сліпий кінець КК брали на шов-утримувач, а стомальну ділянку переміщували в черевну порожнину. При відстані дистального відділу КК від ілеоцекальної заслінки більше 5 сантиметрів та діаметрі сліпого кінця КК $\geq 1/2$ та більше проксимального виконували накладання ілеоілеоанастомозу «кінець у кінець» з використанням L-подібних серозно-м'язових та інвертаційних наскрізних швів (рис. 1).

При відстані дистального відділу КК від ілеоцекальної заслінки менше 5 сантиметрів та (або) діаметрі сліпого кінця КК менше $1/2$ проксимального виконували термінальний ілео-ілеоанастомоз «кінець у бік» із розсіченням дистального відділу КК по протибрижовому краю відповідно до діаметра проксимального відділу КК. Анастомоз виконували вузловими серозно-м'язовими та інвертаційними наскрізними швами (рис. 2).

З метою профілактики спайкоутворення у дітей після трьох років черевну порожнину промивали озонованим фізіологічним розчином NaCl 0,9%

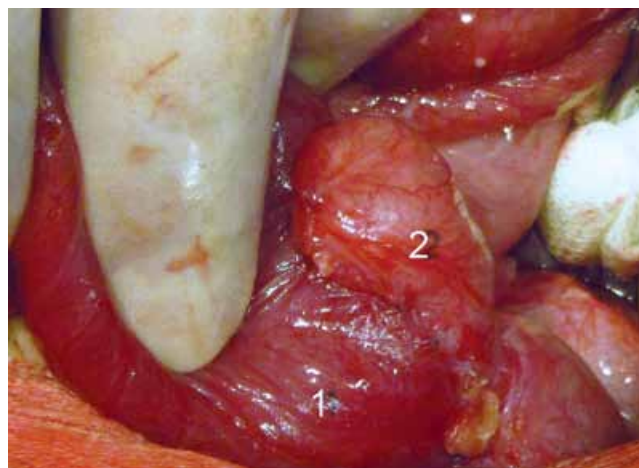


Рис.2. Ілеоілеоанастомоз «кінець у бік» (1 – проксимальна ділянка клубової кишки; 2 – дистальна ділянка клубової кишки)

у концентрації 3–5 мг/л. Проводили ушивання стомальної, а потім – трансректальної ран.

Дослідження виконані відповідно до принципів Гельсінської Декларації. Протокол дослідження ухвалений Локальним етичним комітетом установи. На проведення досліджень було отримано поінформовану згоду батьків дітей (або їхніх опікунів).

Результати дослідження та їх обговорення

На першому етапі всі діти госпіталізовані у важкому стані, обумовленому дегідратацією, інтоксикаційним і больовим синдромом, що вимагало передопераційної підготовки.

Протягом перших трьох днів після операції набряк стоми спостерігався в усіх дітей, що пов'язано з порушенням кровопостачання та регіонарного лімфовідтоку при перетинанні брижі кишки. Кінцевого вигляду стоми набувала через 2,5–3 тижні після операції. У 3 (13,04%) випадках відбулося паростомальне нагноєння, що вдало розрішилося при застосуванні промивання розчином хлоргексидину біглюконату та мазі на основі тріамцинолону ацетоніду та мірамістину.

У післяопераційному періоді у 3 (13,04%) пацієнтів спостерігалася евагінація, яку купірували консервативними методами та періодичним вправленням. У 3 (13,04%) дітей спостерігали стеноз ілеостоми, причому у 2-ох із них, оперованих в період новонародженості з приводу виразково-некротичного ентероколіту, довелося виконати операцію хрестоподібного розсічення стоми. У 1 (4,35%) випадку у дитини, після некрозу КК із ілеоцекальною інвагінацією, на 7-му добу відмічалися ретракція ілеостоми та евентрація, що потребували ранньої релапаротомії. З метою за-

Оригінальні дослідження. Абдомінальна хірургія

криття евентраційної рани були використані утримуючі П-подібні шви, а ілеостома мобілізована та фіксована через стомальну рану.

У 17 (73,91%) дітей спостерігалася парастомальна мацерація. У 6 (29,09%) випадках її не було, що пов'язано з використанням калоприймачів відповідного діаметра відразу після операції та ранішим ентеральним годуванням. Рідкі виділення з ілеостоми мали велику кількість агресивних ферментів, що перетравлювали власний епідерміс. Антибактеріальна терапія та зменшення імунологічної реактивності кишкової стінки призводили до розвитку дисбактеріозу, міграції патологічної флори, виникнення престомичного ілеїту. Це посилювало мацерацію та автоліз парастомальної шкіри. Лікування було комплексним та полягало у застосуванні пробіотиків, еубіотиків, швидшого переходу на повноцінне ентеральне харчування, вітамінотерапію. Місцево використовували мазі на основі тріамцинолону ацетоніду та мірамістину, цинково-саліцилову пасту. При поширеному автолізі, що спостерігався у 3 (13,04%) дітей, ефективним було промивання парастомальної мацерації розчинами хлоргексидину, декасану з подальшим присипанням сухим йодоформом та нанесенням цинково-саліцилової пасту. Ілеостому «вели відкрито» з вищезазначеною обробкою через кожні 2 години до появи регенераційного шару, що давав можливість накладання калоприймача (7–10 діб). Для довготривалого та надійного використання калоприймачів застосовували мазь для догляду за стомою.

В усіх дітей у післяопераційному періоді спостерігався синдром кишкової недостатності. Проводили коригувальну терапію, спрямовану на купірування синдрому гіперкатаболізму, заповнення білково-енергетичного дефіциту і вітамінної недостатності. З метою парентерального харчування призначали інфезол та 10% розчин глюкози. Ентеральне годування розпочинали із застосування адаптованої молочної суміші із пробіотиками.

Проведення реконструктивно-відновлювальних операцій проводилося в термін від 2-ох до 6-ти місяців після накладання ілеостоми (7 дітей – через 2 місяці, 6 дітей – через 3 місяці, 10 – через 6 місяців). Це залежало від виразності синдромів мальабсорбції та мальдигестії, мацерації парастомальної ділянки, а також швидкості відновлювальних процесів в організмі дитини.

При госпіталізації дітей з метою проведення реконструктивної операції спостерігали: зниження рівня гемоглобіну до 80 г/л (6 дітей), від 80 до 110 г/л (10 дітей), тромбоцитопенія до 110×10^9 /л (4 дітей).

В усіх випадках спостерігали гіпопротеїнемію від 5% (18 дітей) до 25% (5 дітей). Зниження білка в плазмі крові було більшим у дітей з видаленням від 40 до 50 см КК.

При проведенні колоноскопії відключених відділів товстої кишки в усіх дітей відмічені явища гіпогенераторної атрофії слизової оболонки. Це пояснюється відсутністю функціонального навантаження на колоноцити, тривалою адинамією та дисбактеріозом.

Наявність ілеостоми обумовлює великі втрати рідини, солей, енергетичних і пластичних матеріалів. Однак ми згодні з думкою деяких авторів [3], що ризик відновних операцій у ранні строки дуже великий через незакінченість запального процесу в черевній порожнині, незавершеність дозрівання кишкової стоми, порушення гомеостазу.

Передопераційна підготовка була спрямована на корекцію метаболічних розладів, стабілізацію системи гомеостазу, детоксикації та зміцнення загального стану дитини. За два тижні дітям призначали діету з мінімальним вмістом шлаків, багату на білки та вітаміни, препарати заліза, мембранстабілізуючі, пробіотики та еубіотики. Ін'єкційно використовували ціанкобаламін у віковій дозі (7 діб). 24 години до операції діти знаходилися на парентеральному харчуванні.

Накладання кінце-бокового ілеоілеоанастомозу проведено у 4-ох випадках після виразково-некротичного ентероколіту, у 3-ох – після атрезії КК, у 2-ох – після ілеоцекальної інвагінації, в 1-му – після спайкової кишкової непрохідності та 1-му після неспроможності швів первинного ілеоілеоанастомозу (11 (47,83%) дітей). Це було обумовлено малою довжиною сліпого кінця КК (менше 5 см) від ілеоцекальної заслінки та зменшенням діаметра дистального відділу КК (більше ніж на половину по відношенню до проксимального). У 12 (52,17%) пацієнтів вдалося сформувати кінце-кінцевий ілеоілеоанастомоз.

Летальних випадків не було. Явища анастомозиту були виразнішими у дітей з кінце-кінцевим анастомозом, що обумовлено необхідністю розширення дистальної ділянки КК. У 3-ох дітей після кінце-бокового ілеоанастомозу та 4-ох дітей після кінце-кінцевого анастомозу спостерігалася почастищення випорожнень від 5 до 10 разів за добу. Але при застосуванні про- та еубіотиків, призначенні ферментативних препаратів та застосуванні відповідної дієти випорожнення нормалізувалися протягом 7-ми діб. При спостереженні за дітьми від 1 до 10 років явища спайкової кишкової непрохідності, які потре-

бували релапаротомії, виникли у 13,04%: у 2-ох пацієнтів із групи кінце-бокового та 1-го із групи кінце-кінцевого ілеоілеоанастомозу. Цікавим виявилось те, що ділянка анастомозування була прямо-спрямованою та подібною до кінце-кінцевого анастомозування.

Висновки

Резекція КК та необхідність виведення ілеостоми у дітей повинні супроводжуватися максимальним збереженням довжини її термінальної частини при мінімально припустимій ділянці її видалення.

Формування термінального ілеоілеоанастомозу у дітей можливе при відстані дистальної ділянки КК від ілеоцекальної заслінки від 3 та більше сантиметрів.

Відстань дистального відділу КК від ілеоцекальної заслінки більше 5 см, при діаметрі «сліпого кінця» клубової кишки 1/2 та більше проксимального, створює умови до накладання ілеоілеоанастомозу «кінець у кінець».

Відстань дистального відділу КК від ілеоцекальної заслінки менше 5 см та(або) її діаметрі менше 1/2 проксимального є показанням до накладання ілео-ілеоанастомозу «кінець у бік» із

розсіченням дистального відділу КК по протибрижовому краю.

Автори заявлять про відсутність конфлікту інтересів.

Література

1. Абдуллаев ИМ. (2011). Интубация ободочной кишки после наложения тонко-толстокишечного анастомоза. Журнал Национального научного центра хирургии им. А.Н. Сызганова: 109.
2. Агаев ЭК. (2012). Несостоятельность швов кишечных анастомозов у больных после экстренной и неотложной резекции кишки. Хирургия. Журнал им. Н.И. Пирогова.1:34-37.
3. Милиця ММ, Ангеловський ІМ, Постоленко МД та ін. (2016). Профілактика неспроможності товстокишкових анастомозів при обтураційній непрохідності. Шпитальна хірургія журнал ім. Л.Я. Ковальчука.4:11-13.
4. Пащенко КЮ. (2013). Відновлення безперервності кишечника в разі критичної невідповідності діаметрів привідного та відвідного сегментів. Хірургія дитячого віку. 1 (38):64-69.
5. Mansuri I, Fletcher JG, Bruining DH et al. (2017). Endoscopic Skipping of the Terminal Ileum in Pediatric Crohn Disease. American Journal of Roentgenology. 208: 216-224.
6. Qandeel HG, Alonso F, Hernandez DJ et al. (2011). Peptide Absorption after Massive Proximal Small Bowel Resection: Mechanisms of Peal Adaptation. J Gastrointest Surg.15(9):1537-1547.
7. Sato K, Uchida H, Tanaka Y et al. (2012). Stapled intestinal anastomosis is a simple and reliable method for management of intestinal caliber discrepancy in children. Pediatr Surg Int. 28: 839-898.

Відомості про авторів:

Боднар Олег Борисович – д.мед.н., проф., зав. каф. дитячої хірургії та отоларингології ВДНЗ України «Буковинський державний медичний університет». Адреса: м. Чернівці, Театральна площа 2,

Ватаманеску Лівій Іванович – к.мед.н., асистент каф. дитячої хірургії та отоларингології ВДНЗ України «Буковинський державний медичний університет». Адреса: м. Чернівці, Театральна пл., 2.

Бочаров А.В. – каф. дитячої хірургії та отоларингології ВДНЗ України «Буковинський державний медичний університет». Адреса: м. Чернівці, Театральна пл., 2.

Хащук Василь Сидорійович – лікар-ординатор каф. дитячої хірургії та отоларингології ВДНЗ України «Буковинський державний медичний університет». Адреса: м. Чернівці, Театральна пл., 2.

Боднар Борис Миколайович – д.мед.н., проф. каф. дитячої хірургії та отоларингології ВДНЗ України «Буковинський державний медичний університет». Адреса: м. Чернівці, Театральна пл., 2.

Хома М.В. – каф. дитячої хірургії та отоларингології ВДНЗ України «Буковинський державний медичний університет». Адреса: м. Чернівці, Театральна пл., 2.

Стаття надійшла до редакції 3.03.2018 р., прийнята до друку 11.09.2018 р.