

І.Я. Келемен<sup>1,2</sup>, М.М. Савула<sup>2</sup>, В.С. Дідик<sup>2</sup>

## Використання клапанної бронхоблокації у комплексному лікуванні важких гнійно-деструктивних процесів легень, ускладнених бронхоплевральними норицями

<sup>1</sup>ДВНЗ «Ужгородський національний університет», Україна

<sup>2</sup>Закарпатська обласна клінічна лікарня імені А. Новака, м. Ужгород, Україна

PAEDIATRIC SURGERY.UKRAINE.2018.4(61):42-45; DOI 10.15574/PS.2018.61.42

**Мета** – впровадження ендобронхіальної бронхоблокації у комплексне лікування хворих на гнійно-деструктивні захворювання легень, визначення та удосконалення тактики ведення даної групи пацієнтів.

**Матеріали і методи.** Проведено лікування 130 хворих з гнійно-деструктивними захворюваннями легень та плеври різного ступеня та з ускладненнями. Переважали хворі на деструктивні пневмонії та плеврити, ускладнені емпіємами плеври, – 94 (72,3%); одиночні та множинні абсцеси легень становили 26–20%, гангренозне ураження легень – 10–7,7%. Бронхообтурації бронха (10 пацієнтів) передували багаторазові санації уражених бронхопульмональних ділянок та внутрішньоплевральні гідролаважі з перемінним вакуумним тиском. Тимчасова оклюзія бронха виконувалась з використанням бронхообтуратора – ендобронхіального клапана «МЕДЛАНГ».

**Результати та висновки.** Усі пацієнти виписані з одужанням. Летальних випадків не було. Запропонований метод є найбільш ефективним комплексним лікуванням хворих із важкими формами гнійно-деструктивних процесів легень, що суттєво покращує показники одужання, зменшує терміни перебування хворого у стаціонарі та сприяє швидкому відновленню працездатності.

**Ключові слова:** гангрена легень, бронхоплевральна нориця, відеоторакоскопія, клапанна бронхоблокація.

### The use of endobronchial valve occlusion in the comprehensive treatment of severe purulent-destructive pulmonary processes complicated by bronchopleural fistula

I.Ya. Kelemen<sup>1,2</sup>, M.M. Savula<sup>2</sup>, V.S. Didyk<sup>2</sup>

<sup>1</sup>SHEI «Uzhgorod National University», Uzhgorod, Ukraine

<sup>2</sup>Andrii Novak Zakarpattia Oblast Clinical Hospital, Uzhgorod, Ukraine

**Objective:** to implement endobronchial occlusion in the comprehensive treatment of patients with purulent-destructive pulmonary diseases, to evaluate and improve the management of a such group of patients.

**Materials and methods.** In total 130 patients with purulent-destructive pulmonary and mediastinal diseases of different severity and complications were treated. The patients with destructive pneumonia and pleuritis complicated with pleural empyema prevailed and made up 94 (72.3%) cases; solitary and multiple lung abscesses accounted for 26–20%, pulmonary gangrenous lesions – 10–7.7%. Bronchial occlusion (provided to 10 patients) was preceded by multiple therapeutic bronchoscopies of the affected bronchopulmonary areas and intrapleural hydroirrigations with variable vacuum pressure. Temporary bronchial occlusion was performed using a bronchoobturator, the endobronchial valve «MEDLANG».

**Results and conclusions.** All patients were discharged recovered. There were no fetal outcomes. The proposed method is the most efficient comprehensive treatment of patients with severe forms of purulent-destructive lung lesions, significantly improves recovery indices, reduces the length of hospital stay and contributes to the rapid recovery of performance capability.

**Key words:** pulmonary gangrene, bronchopleural fistula, video-assisted thoracoscopy, valve bronchial occlusion.

### Использование клапанной бронхоблокации в комплексном лечении тяжелых гнойно-деструктивных процессов легких, осложненных бронхоплевральными свищами

И.Я. Келемен<sup>1,2</sup>, Н.Н. Савула<sup>2</sup>, В.С. Дидык<sup>2</sup>

<sup>1</sup>ГВУЗ «Ужгородский национальный университет», Украина

<sup>2</sup>Закарпатская областная клиническая больница имени А. Новака, г. Ужгород, Украина

**Цель** – внедрение эндобронхиальной бронхоблокации в комплексное лечение больных гнойно-деструктивными заболеваниями легких, определение и усовершенствование тактики ведения данной группы пациентов.

**Матеріали і методи.** Проведено лікування 130 больних с гнійно-деструктивними захворювання легких і плеври різної ступені і с ускладненнями. Преобладали больные деструктивными пневмониями и плевритами, осложненными эмпиемами плевры, – 94 (72,3%); одиночные и множественные абсцессы легких составили 26–20%, гангренозное поражение легких – 10–7,7%. Бронхообтурации бронха (10 пациентов) предшествовали множественные санации пораженных бронхоплевральных участков и внутриплевральные гидролаважи с переменным вакуумным давлением. Временная окклюзия бронха проводилась с использованием бронхообтуратора – эндобронхиального клапана «МЕДЛАНГ».

**Результаты и выводы.** Все пациенты выписаны с выздоровлением. Летальных случаев не было. Предложенный метод является наиболее эффективным комплексным лечением больных тяжелыми формами гнойно-деструктивных процессов легких, что значительно улучшает показатели выздоровления, уменьшает сроки пребывания больного в стационаре и способствует быстрому восстановлению работоспособности.

**Ключевые слова:** гангрена легких, бронхоплевральный свищ, видеоторакоскопия, клапанная бронхоблокация.

## Вступ

Гнійно-деструктивні захворювання легень та плеври є однією з найскладніших груп захворювань, з якими щорічно стикаються не тільки торакальні хірурги, але й лікарі загальної практики. Навіть при стрімкому розвитку сучасної фармакології та хірургічних методик, результати лікування часто лишаються невтішними. Незважаючи на впровадження нових методів консервативного та оперативного лікування із застосуванням антибактеріальних, дезінтоксикаційних й імунокоригуючих засобів, відзначається зростання ускладнень (кровотеча, емпієма плеври, піопневмоторакс, сепсис і бронхіальні норичі) до 50–60% і летальності до 20–30% [1,4]. Зростає кількість важких і швидко прогресуючих форм запальних захворювань легень і плеври, що супроводжуються септичними ускладненнями.

Піопневмоторакс зустрічається у 33,3% пацієнтів з неспецифічними інфекційними деструкціями легень. Важкість клінічного перебігу піопневмотораксу характеризує це ускладнення як одне з найскладніших у торакальній хірургії. Патогенетичним чинником виникнення і хронізації емпієм є негерметичність легеневої тканини за рахунок бронхоплевральної норичі [2,3,5].

Такі ускладнення, як бронхоплевральні норичі та залишкові порожнини, потребують індивідуального підходу до кожного хворого із ретельним підбором тактики їх закриття.

Бронхоплевральна норича значно ускладнює лікування і погіршує клінічний прогноз захворювання. У таких випадках відсутність герметичності плевральної порожнини не дозволяє розправитися легені, що підтримує запальний процес.

У сучасній торакальній хірургії дуже широкий арсенал комплексних методик лікування з використанням мініінвазивних хірургічних втручань. Використання ендовідеохірургічної апаратури дало суттєвий поштовх у плані отримання позитивних результатів лікування даної категорії пацієнтів. Відеоторакоскопія та метод клапанної бронхоблокації зворотним ендобронхіальним клапаном дають можливість значно покращити лікування, суттєво знизити рівень летальності та в ряді випадків до-

зволяють уникнути великих травматичних оперативних втручань.

Тимчасова оклюзія бронха – штучне роз'єднання патологічного бронхоплеврального сполучення, яке виникло у результаті гнійної деструкції легень, ускладненої піопневмотораксом [2–4].

**Мета** дослідження – впровадження ендобронхіальної бронхоблокації у комплексне лікування хворих на гнійно-деструктивні захворювання легень, визначення та вдосконалення тактики ведення даної групи пацієнтів.

## Матеріал і методи дослідження

У відділенні торакальної хірургії Закарпатської обласної клінічної лікарні імені А. Новака за період з 2013–2017 рр. знаходилось на лікуванні 130 пацієнтів із гнійно-деструктивними захворюваннями легень та плеври різного ступеня та ускладненнями, що склало 11,4% від загальної кількості пролікованих у відділенні пацієнтів.

Переважали хворі з деструктивними пневмоніями та плевритами, ускладненими емпіємами плеври – 94 (72,3%), одиночні та множинні абсцеси легень становили 26–20%, гангренозне ураження легень – 10–7,7%.

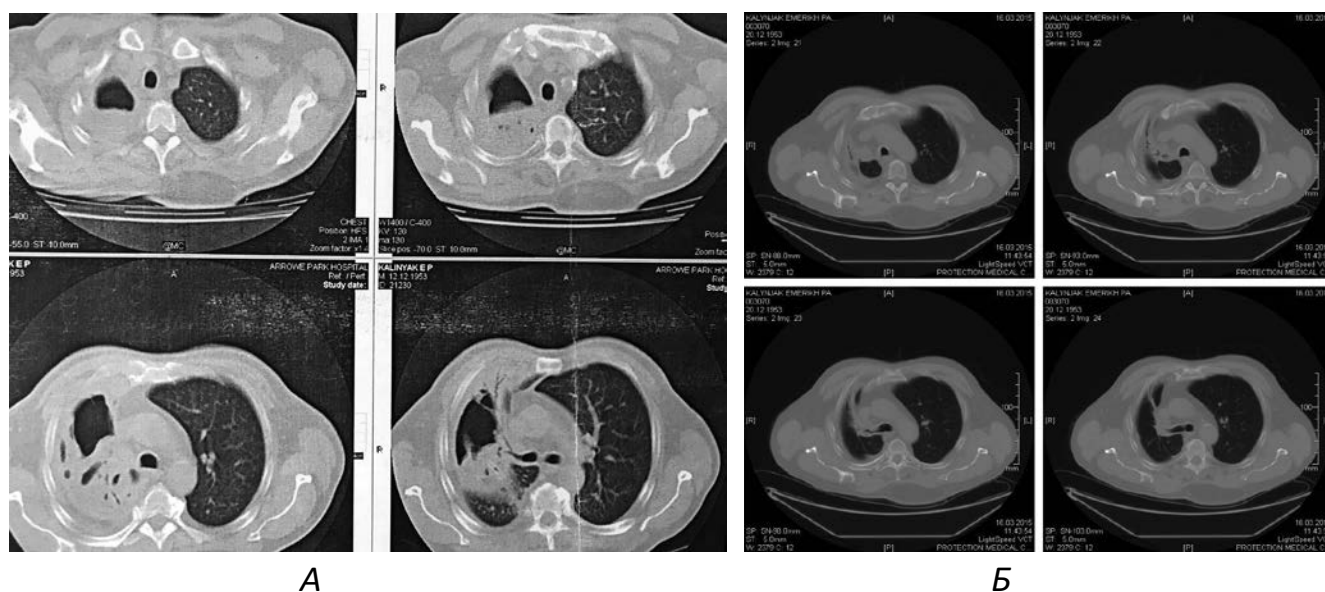
Дослідження виконані відповідно до принципів Гельсінської Декларації. Протокол дослідження ухвалений Локальним етичним комітетом (ЛЕК) всіх зазначених у роботі установ. На проведення досліджень було отримано поінформовану згоду пацієнтів.

## Результати дослідження та їх обговорення

Важкою та складною щодо перебігу захворювання та лікування була група пацієнтів із гангренозним ураженням легень. До даної когорти хворих нами віднесено гангренозний абсцес – 6 (60%); обмежена гангрена – 3 (30%); гангрена частки – 1 (10%). За локалізацією ураження: в/частка справа – 3; в/частка зліва – 2; середня частка справа – 5. У дев'ятох хворих мав місце піопневмоторакс, у чотирьох у поєднанні з кровохарканням, у всіх пацієнтів були прояви інтоксикації різного ступеня важкості та дихальної недостатності.

Нами використано підхід до лікування з використанням мініінвазивних методів хірургічного лікування з проведенням ендобронхіальної бронхобло-

Оригінальні дослідження. Торакальна хірургія



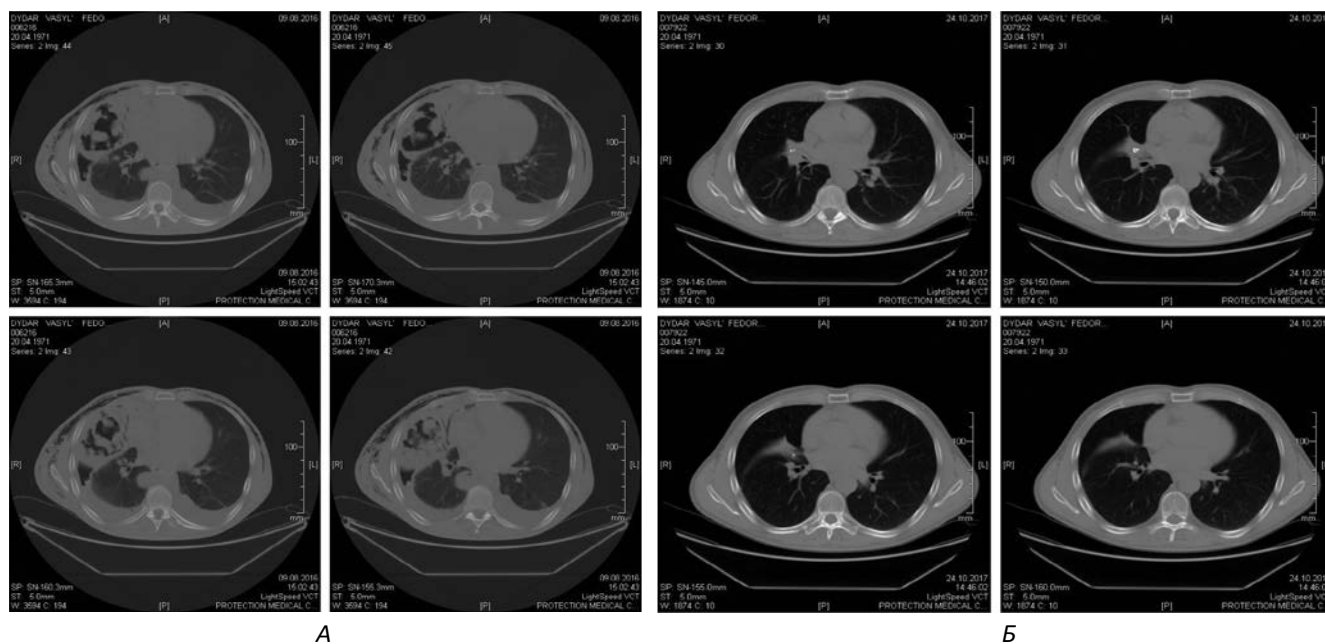
**Рис. 1.** Хворий К. Гангрена верхньої частки правої легені, ускладнена піотораксом. Стан після дренування плевральної порожнини (А). Результат комплексного лікування через рік (Б)

кації на тлі адекватної дезінтоксикаційної терапії, використання антибіотикотерапії (як емпірично, так і в подальшому за даними антибіотикограми) та симптоматичного лікування.

У шістьох випадках було використано відеоторакоскопічну санацію плевральної порожнини з частковою елімінацією некротичних мас та адекватним встановлення дренажної системи для наступної місцевої санації з антисептичними розчинами та протеолітичними ферментами. У чотирьох пацієнтів застосована методика стандартного дренування плевральної порожнини з первинною (на

момент дренування) масивною санацією гнійної порожнини. У всіх пацієнтів після дренування плевральної порожнини відмічалось виділення (скид) повітря по дренажах, що спонукало до активних дій.

Пошук дренуючого бронха проводився за досить простою методикою – за допомогою фібробронхоскопа (ФБС) виконувалась ретельна санація бронхіального дерева з наступним введенням у плевральну порожнину розчину перекису водню, забарвленого розчином зеленки або індигокарміну в індивідуальній кількості, після чого ендоскопічно



**Рис. 2.** Хворий Д. Гангренозний абсцес середньої частки правої легені, ускладнений піопневмотораксом. Стан після дренування плевральної порожнини (А). Контроль лікування через рік (Б)

спостерігалось виділення пінистого забарвленого компоненту в дренажуючому бронху. Додатково для впевненої верифікації дренажуючого бронха використовували катетер Фогарті у якості блокуючого елемента. З його допомогою поетапно виконувалась оклюзія бронхів, продовження або припинення виділення повітря спостерігалось по герметичності (ступінь розрідження) дренажної системи, яка під'єднувалась до апарата Лавриновича. Після ідентифікації бронхоплевральної нориці проводилось встановлення за допомогою ФБС за стандартною методикою (А.В. Левін, РФ) ендобронхіального клапана («МЕДЛАНГ», РФ).

Необхідний діаметр клапана визначався за допомогою вимірювання діаметра балона катетера Фогарті та розмірів дренажуючого бронха за даними проведеної напередодні мультиспіральної комп'ютерної томографії.

Нами було використано наступні типорозміри клапанів для ендоблокації бронхів:

- с/частковий бронх правої легені – 5 №8 – 2 хворих, №9 – 1, №10 – 1;
- в/частковий бронх справа – 3 №12 – 2 хворих, №13 – 1;
- в/частковий бронх зліва – №11 – 1, №13 – 1.

Скидання повітря по дренажах припинялось миттєво – у сімох пацієнтів, протягом першої доби – у двох, на другу добу – у одного хворого. Для контролю ефективності клапанної бронхоблокації хворим виконувалась рентгенографія грудної клітки у прямій і бічній проекціях та надалі виконання мультиспіральної комп'ютерної томографії органів грудної клітки.

За даними контрольного рентгенологічного обстеження у дев'ятьох пацієнтів відмічалось повне закриття залишкової порожнини з ознаками ущільнення та фібротизації ураженої ділянки паренхіми легені (рис. 1,2). У одного хворого мала місце невеликих розмірів залишкова порожнина, проте без скиду повітря та проявів продовження деструктивного процесу. Летальних випадків не спостерігалось.

#### Відомості про авторів:

**Келемен Ігор Ярославович** – к.мед.н., доц. каф. хірургічних дисциплін факультету післядипломної освіти ДВНЗ «Ужгородський національний університет». Адреса: Україна, м. Ужгород, пл. Народна, 3.

**Савула Микола Миколайович** – лікар-хірург торакальний відділення торакальної хірургії Закарпатської обласної клінічної лікарні імені А. Новака. Адреса: Україна, м. Ужгород, ул. Капушанська, 22.

**Дідик Віолетта Степанівна** – лікар-терапевт Закарпатської обласної клінічної лікарні імені А. Новака. Адреса: Україна, м. Ужгород, ул. Капушанська, 22.

Видалення ендобронхіальних клапанів виконувалось за допомогою ФБС з біопсійними щипцями: трьом хворим через рік, чотирьом – через шість місяців, трьом – через три місяці.

#### Висновки

Гангрена легені з ускладненнями належить до вкрай важкої гнійно-деструктивної легеневої патології, смертність від якої становить 20–30%.

Лікування в умовах наявної бронхоплевральної нориці є досить тривалим, часто неефективним і нерідко закінчується великою травматичною операцією.

Застосування відеоторакоскопії із санацією та дренажуванням плевральної порожнини у поєднанні з тимчасовою клапанною бронхоблокацією на тлі адекватного консервативного лікування є найбільш ефективним комплексним лікуванням хворих із важкими формами гнійно-деструктивних процесів легень, що суттєво покращує показники одужання, зменшує терміни перебування хворого на лікарняному ліжку та сприяє швидкому відновленню працездатності.

*Автори заявляють про відсутність конфлікту інтересів.*

#### Література

1. Дужий ІД, Гресько ІЯ, Міщенко ЮО. (2016). Питання епідеміології емпієми плеври. Український пульмонологічний журнал. 3. Додаток: 60–62.
2. Левин АВ, Цеймах ЕА, Бродер ІА, Швецов ІВ. (2011). Применение клапанного бронхоблокирования и видеоторакоскопии в комплексном лечении пиопневмоторакса. Эндоскоп хир. 2:14–17.
3. Левин АВ, Цеймах ЕА, Зимонин ПЕ и др. (2007). Применение клапанной бронхоблокации в комплексном лечении больных распространенным деструктивным туберкулезом легких, осложненным легочным кровотечением. Пробл туб. 9:13–16.
4. Левин АВ, Цеймах ЕА, Зимонин ПЕ. (2007). Применение клапанной бронхоблокации при осложненном туберкулезе легких: пособие для врачей. Барнаул.
5. Макаров ВВ. (2008). Современные аспекты санации плевральной полости у больных с острой эмпиемой плевры. Буковинський медичний вісник. 12; 3:39–41.
6. Митюк ІІІ, Шостак ВМ, Абдулхакім Мах`юб Мохаммед Аль Камалі. (2008). Комплексне лікування хворих із гангреною легень. Шпитальна Хірургія. 4:51–53.
7. Цеймах ЕА, Левин АВ, Зимонин ПЕ, Самуйленков АМ. (2009). Эмпиемы плевры. Консервативная терапия, экстракорпоральные методы детоксикации, эндоскопические методы. Часть II. Туберкулез и болезни легких. 9:3–11.