

УДК 616.33-007.251-089-053.31

С.О. Сокольник

Спонтанний розрив шлунка у новонародженого: клінічний випадок

ВДНЗ України «Буковинський державний медичний університет», м. Чернівці

PAEDIATRIC SURGERY.UKRAINE.2018.4(61):93-96; DOI 10.15574/PS.2018.61.93

Одним із надзвичайно рідкісних хірургічних захворювань, що загрожують життю новонародженого, є спонтанний розрив шлунка. У літературі описано усього близько 400 зареєстрованих випадків. Більшість із них спостерігалися у недоношених, особливо тих, хто знаходився на штучній вентиляції легень із запізнілою діагностикою та відсутнім раннім хірургічним втручанням, що значно підвищувало імовірність летального наслідку.

У статті наведено клінічний випадок спонтанного розриву шлунка у дитини, народженої у термін гестації 36 тижнів з низькою масою тіла (1900 г), зростом 44 см, оцінка за шкалою Апгар 7 балів, що була госпіталізована у хірургічне відділення на четверту добу життя.

Гіпоксія плода, недоношеність, пряма механічна дія на стінку шлунка, високий тиск при вентиляції легень – усе це повинно викликати настороженість у неонатологів та дитячих хірургів у зв'язку з величезним ступенем ризику, з метою проведення екстреної оперативної діагностики з наступним раннім оперативним втручанням, що значно підвищує шанси на виживання.

Ключові слова: спонтанний розрив шлунка, новонароджений.

Spontaneous rupture of the stomach in a neonate: clinical case

S.O. Sokolnyk

Higher State Educational Institution of Ukraine «Bukovinian State Medical University», Chernivtsi

One of the extremely rare surgical diseases threatening the life of neonates is spontaneous rupture of the stomach. According to various authors, in the world today, there are only about 400 registered cases of this pathology in published literature. Hence, it occurs rarely. Most cases were observed in premature infants, especially those who were on artificial ventilation with a delayed diagnosis and lack of early surgical intervention, which greatly increased the likelihood of death.

This article presents a clinical case of a spontaneous rupture of a neonate's stomach with a gestational period of 36 weeks, low birth weight (1900 g) and height of 44 cm, who was admitted to the surgical department on the 4th day of life. The neonate had an Apgar score of 7 points.

Fetal hypoxia, prematurity, direct mechanical effects on the wall of the stomach and high pressure in lung ventilation are all high-risk factors which neonatologists and pediatric surgeons need to be aware of in order to carry out an emergency diagnostic procedure with subsequent early surgical intervention. This will in turn greatly increase the chances of survival.

Key words: spontaneous rupture of the stomach, neonates.

Спонтанный разрыв желудка у новорожденного: клинический случай

С.А. Сокольник

ВГУЗ Украины «Буковинский государственный медицинский университет», Черновцы, Украина

Спонтанный разрыв желудка – одно из чрезвычайно редких хирургических заболеваний, угрожающих жизни новорожденного. В литературе описано всего около 400 зарегистрированных случаев. Большинство из них наблюдались у недоношенных, особенно тех, кто находился на искусственной вентиляции лёгких с запоздалой диагностикой и отсутствием раннего хирургического вмешательства, что значительно увеличивало вероятность смертности.

В статье приведён клинический случай спонтанного разрыва желудка у ребенка, рожденного в сроке гестации 36 недель с низкой массой тела (1900 г), ростом 44 см, с оценкой по шкале Апгар 7 баллов, который поступил в хирургическое отделение на четвертые сутки жизни.

Гипоксия плода, недоношенность, прямое механическое воздействие на стенку желудка, высокое давление во время вентиляции лёгких – всё это должно настораживать неонатологов и детских хирургов в связи с огромной степенью риска, с целью проведения экстренной оперативной диагностики и последующего раннего оперативного вмешательства, что значительно увеличит шансы на выживание новорожденного.

Ключевые слова: спонтанный разрыв желудка, новорожденный.

Оригінальні дослідження. Неонатальна хірургія

Вступ

Спонтанний розрив шлунка (СРШ) новонароджених – надзвичайно рідкісне, загрозливе захворювання з високим рівнем летальності. Перші задокументовані відомості про СРШ у новонароджених з'являються в публікаціях А. Siebold у 1825 року, де він описує перфорацію гангренозно зміненої малої кривизни шлунка у недоношеної дитини [2]. Пацієнт помер на другу добу життя, а розрив було встановлено при патологоанатомічному розтині. Сьогодні, за даними різних авторів, у світовій літературі налічується усього близько 400 зареєстрованих випадків зазначеної патології. Більшість із них виникає у недоношених дітей, особливо тих, хто знаходиться на штучній вентиляції легень із запізнілою діагностикою та відсутнім раннім хірургічним втручанням, що значно підвищує імовірність летального наслідку. Незважаючи на значну кількість спостережень, клінічних, морфологічних, експериментальних досліджень, вірогідних причини виникнення СРШ у новонароджених так і не знайдено. Високий рівень смертності в нестабільному неонатальному періоді з надзвичайно стрімким розвитком вимагають негайної діагностики для покращення рівня виживання дітей.

Матеріал і методи дослідження

На лікування у хірургічне відділення комунальної міської установи «Чернівецька міська дитяча клінічна лікарня» з пологового будинку на четверту добу від народження переведено дитину, що народилася у матері 19 років від 1 вагітності 1 пологів у термін гестації 36 тижнів з масою тіла 1900 г, зростом 44 см, оцінка за шкалою Апгар 7 балів. Відомо, що вагітність перебігала на тлі вегето-судинної дистонії за гіпертонічним типом у вагітної та прееклампсії. Родорозрішення – терміновий кесарський розтин на тлі дистресу плода.

Результати дослідження

Перед переведенням у хірургічне відділення новонароджена дівчинка знаходилася у відділенні недоношених дітей пологового будинку. Дихання – самостійне, адекватне. Харчування було самостійним, дитина з'їдала по 30 мл грудного молока за одне годування. Меконій відходив, були перехідні самостійні випорожнення. Проте вранці четвертого дня стан дитини різко погіршився із значним збільшенням об'єму живота, який став напруженим, блискучим. Під час введення шлункового зонда з'явилися зелені виділення у великій кількості, відмічалось порушення гемодинаміки. При проведенні оглядо-

вої рентгенографії органів грудної та черевної порожнин встановлено наявність виразного пневмоперитонеума (рис. 1).

Дослідження виконані відповідно до принципів Гельсінської Декларації. Протокол дослідження ухвалений Локальним етичним комітетом (ЛЕК) всіх зазначених у роботі установ. На проведення досліджень було отримано поінформовану згоду батьків дитини.

Дитину терміново переведено у хірургічний стаціонар (запідозрено перфорацію травного тракту як ускладнення некротичного ентероколіту новонародженого). При надходженні стан дитини оцінено як вкрай важкий. Новонароджену переведено на штучну вентиляцію легень, та в зв'язку з виразним синдромом високого внутрішньочеревного тиску, після передопераційної підготовки, за життєвими показаннями, в ургентному порядку під інтубаційним знеболенням дитині було проведено оперативне втручання.

При проведенні середньої лапаротомії з рани у значній кількості виділився газ, після чого черевна стінка спалася. Черевна порожнина була заповнена великою кількістю шлункового вмісту, кров'ю, фібринозними відкладеннями. При ревізії органів черевної порожнини в шлунку, по всій протяжності його великої кривизни, виявлено 9-сантиметровий дефект усіх шарів з нерівними, бахромчастими краями, стоншеними стінками та темно-бордового кольору слизовою оболонкою неоднорідної структури (рис. 2). Інтраопераційно встановлено, що ймовірною причиною розриву стінки шлунка став її некроз, що надалі підтвердилося патогістологічним дослідженням країв дефекту рани шлунка – геморагічний некроз усіх шарів.

Ретельна ревізія інших відділів травного тракту (порожнині та паренхіматозні органи) дефектів не виявила. Розрив шлунка було ушито безперервним інвертуючим швом з використанням нитки PDS 4-0 (рис. 3). Декомпресію шлунка здійснено шлунковим зондом, який заведено в дванадцятипалу кишку.

Черевну порожнину промито теплим фізіологічним розчином до чистих промивних вод, дренажною силіконовим випускником та пошарово ушито до дренажу.

При переведенні в палату реанімації стан дитини розцінювався як стабільний. Проте післяопераційний період перебігав на тлі повільно прогресуючої поліорганної недостатності. Дитина знаходилася на штучній вентиляції легень з введенням інотропних препаратів. На другу добу з'явився виразний набряковий синдром, який вдалося подолати впродовж двох днів. На четверту

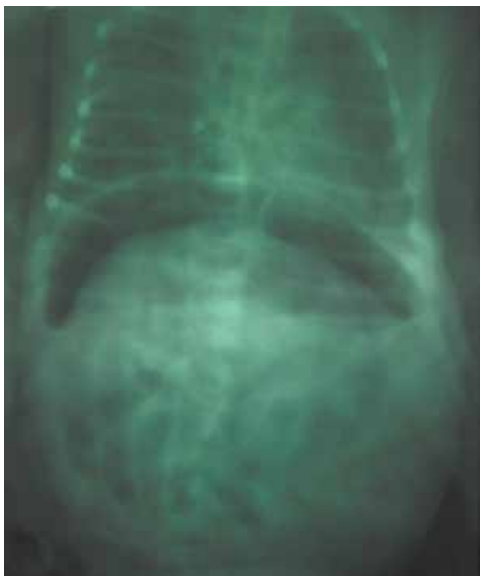

Рис. 1. Оглядова рентгенограма органів черевної порожнини (вертикальне положення). Візуалізується велика кількість вільного газу у черевній порожнині

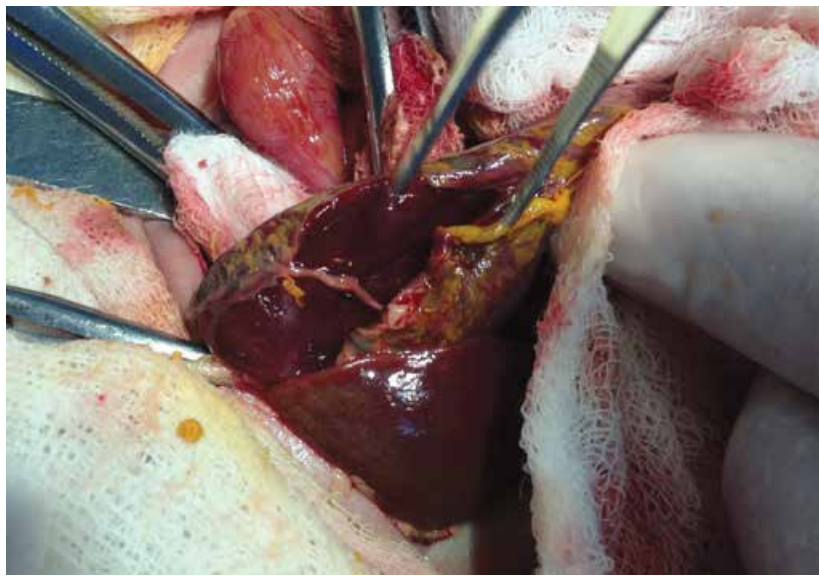


Рис. 2. Інтраопераційний вигляд розриву шлунка (протяжність від антрального відділу до кардії). Візуалізується стоншення стінок шлунка, нерівність країв дефекту, зміни слизової (бордове забарвлення, неоднорідність структури)

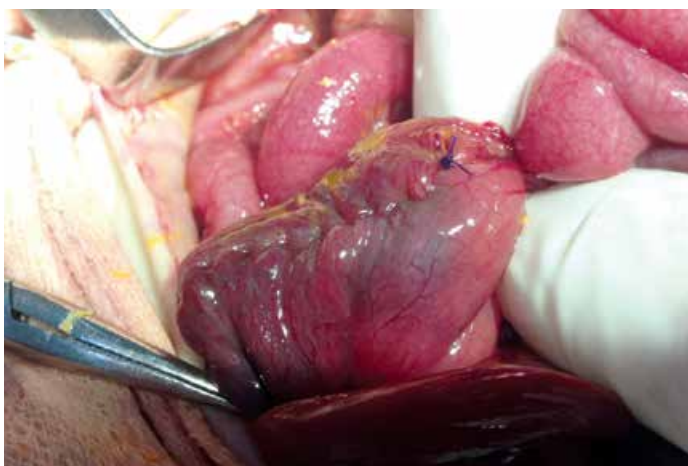


Рис. 3. Інтраопераційний вигляд ушитого дефекту великої кривизни шлунка

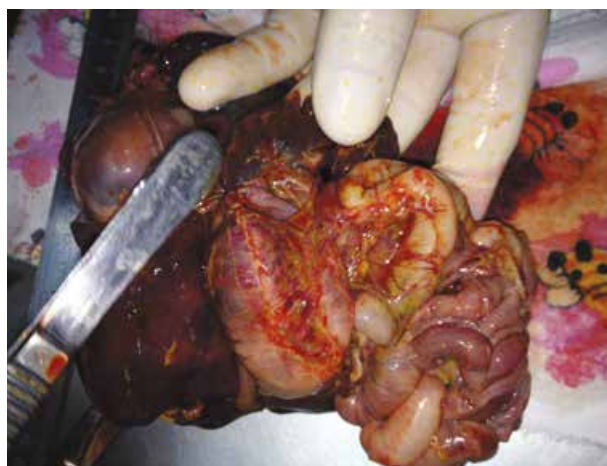


Рис. 4. Макропрепарат: вигляд лінії шва шлунка при патоморфологічному дослідженні

добу після операції розпочато введення по зонду 2,5% розчину глюкози та у зв'язку з припиненням виділень з черевної порожнини видалено дренаж. У дитини, за результатами клініко-лабораторних обстежень, відбувалося наростання лейкоцитозу з нейтрофільним зсувом вліво, у зв'язку з чим довелось провести корекцію антибактеріальної терапії. На шосту добу післяопераційного періоду новонароджену екстубовано та розпочато введення через зонд материнського молока. Проте наступного дня стан дитини став різко прогресивно погіршуватися за рахунок наростання явищ гострої серцево-судинної та дихальної недостатності. Проведені реанімаційні заходи не мали успіху.

При огляді макропрепарата шлунка встановлено, що лінія шва без патологічних утворень та дефектів,

герметичність шва збережена (рис. 4). Причина смерті – поліорганна недостатність.

Обговорення

Спонтанний розрив шлунка є одним із надзвичайно рідкісних критичних хірургічних захворювань, що загрожують життю новонародженої дитини. Термін «спонтанний» вказує на те, що даний вид порушення цілісності стінки шлунка відрізняється від некротизуючого ентероколіту, ішемії та механічної травми, пов'язаної з інтубацією, штучною вентиляцією легень тощо. Попри те, що перинатальний стрес та недоношеність є загальними асоціаціями, у близько 20% пацієнтів не виявляється сприяючих факторів, та спонтанні перфорації пояснюються уродженими дефектами м'язового шару шлунка

Оригінальні дослідження. Неонатальна хірургія

[1,3]. Найчастіше перфорації шлунка у новонароджених трапляються на третю добу життя [4]. Тривалий час усі перфорації шлунка у новонароджених вважалися спонтанними, проте останніми роками їх стали поділяти на первинні та вторинні. До вторинних перфорацій належать поєднані з атрезією стравоходу, непрохідністю дванадцятипалої кишки, мальротациєю кишечника тощо. Первинні (ідіопатичні) пояснювалися природженим недорозвиненням м'язового шару шлунка, проте ряд експериментальних досліджень спростували дану теорію [1]. Механізм розриву шлунка пояснювався надмірним зростанням внутрішньошлункового тиску, що підтверджено дослідями на цуценятах шляхом перев'язування нижнього відділу стравоходу та дванадцятипалої кишки з наступним уведенням повітря в шлунок. У даному випадку всі перфорації спостерігалися по великій кривизні шлунка [2,3]. Аналогічний експеримент було підтверджено L.O. Holgersen у 1981 році на шлунках 10 новонароджених дітей, що померли від інших причин. Патогістологічні дослідження спростували теорію щодо недостатності розвитку м'язового шару шлунка. Подальші спостереження L.O. Holgersen довели, що годування дітей також може слугувати фактором ризику, коли шлунок перерозтягнутий повітрям внаслідок перегину стравоходу у ділянці стравохідного отвору діафрагми [1,6].

Асфіксія, гіпоксія плода, інтрапологовий стрес – усе це є найбільш імовірними факторами ризику виникнення перфорації шлунка, що пов'язано з централізацією кровотоку та ішемією шлунково-кишкового тракту [1,5]. За даними ряду дослідників, близько 66,6% новонароджених зі СРШ перенесли внутрішньоутробну хронічну гіпоксію, що пояснює ішемічну теорію перфорації органів шлунково-кишкового тракту [1,4]. L.R. Sherer стверджує, що активація гіпоталамо-гіпофізарно-наднирникової системи, як наслідок перинатального стресу, може сприяти розвитку гастромалачії з наступним розривом шлунка [7]. Незважаючи на досить хороше кровопостачання шлунка, його перфорації найбільш часто виникають по передній стінці, ближче до великої кривизни, та сягають 95%. Пояснюється це тим, що більшість судин шлунка новонародженого, особливо короткі шлункові

судини, є кінцевими, що і призводить до селективної ішемії органа [1].

Підвищення внутрішньочеревного тиску призводить до компресії судин органів черевної порожнини з підвищенням судинного опору, ішемії органів та виникненням їх функціональної недостатності. Розвиток поліорганної недостатності – визначальний фактор у танатогенезі при перфораціях шлунка у новонароджених [1,6,7]. За даними ряду авторів, летальність серед недоношених новонароджених коливається в межах 80–100% [3].

Висновки

Спонтанна перфорація шлунка є надзвичайно складним хірургічним захворюванням новонароджених з високим рівнем летальності. Розриву стінки шлунка сприяють гіпоксія плода, ускладнений перебіг вагітності та пологів, недоношеність, високий шлунковий тиск різного генезу, внутрішньоутробне інфікування плода. Важливим чинником виживання є час між появою перших ознак перфорації та початком надання невідкладної допомоги, наявністю супутньої патології, ступенем недоношеності та інших наслідків асфіксії плода.

Автор заявляє про відсутність конфлікту інтересів.

Література

1. Подкаменев АВ, Ольгина ОВ, Павленок ТВ, Тимофеев ДВ, Козлов ЮА, Кикина ЕИ, Кононенко МИ. (2011). Успешное лечение новорожденного с разрывом желудка, профузным желудочным и внутрибрюшным кровотечением. Российский вестник детской хирургии, анестезиологии и реаниматологии. 1:135–138.
2. Ashok Y Kshirsagar, Gaurav O.P Vasisth, Manoj D Ahire, Rajkamal K Kanojiya, Sanjitsingh R Sulhyan. (2011). Acute spontaneous gastric perforation in neonates: A report of three cases Ashok. African Journal of Paediatric Surgery. 8(1):79–81.
3. Carlotti A, Carvalho WB. (2009). Abdominal compartment syndrome: A review. Pediatr. Crit. Care Med. 10(1):115–120.
4. Getachew H, Kidane P. (2012). Spontaneous Neonatal Gastric Rupture: A Case Report. East and Central African Journal of Surgery. 17(3):9–42.
5. Stenger RD, Linnemann K, Riedel J, Schwesinger G, Haas JP, Fusch C. (2004). Die spontane Magenperforation im Neugeborenenalter. Z Geburtshilfe Neonatol. 208–18. doi 10.1055/s-2004-829223.
6. Uettwiller F, Rouillet-Renoleau N, Letouze A, Lardy H, Saliba E, Labarthe F (2014). Gastric perforation in neonate: A rare complication of birth trauma. J Ped Surg Case. 2(4):212–214.
7. Walker J, Criddle LM. (2003). Pathophysiology and management of abdominal compartment syndrome. Am J Crit Care. 12 (4):367–371.

Відомості про авторів:

Сокольник Сергій Олександрович – д.мед.н., проф. каф. дитячої хірургії та отоларингології ВДНЗ України «Буковинський державний медичний університет». Адреса: м. Чернівці, пл. Театральна, 2.

Стаття надійшла до редакції 12.08.2018 р., прийнята до друку 15.12.2018 р.