

М.Д. Процайло, І.О. Крицький

Сімейний випадок хвороби Легг–Кальве–Пертеса

ВДНЗУ «Тернопільський національний медичний університет імені І.Я. Горбачевського»

PAEDIATRIC SURGERY.UKRAINE.2019.2(63):104-108; DOI 10.15574/PS.2019.63.104

Хвороба Легг–Кальве–Пертеса (ХЛКП) – важка недуга, яка має прихований початок, тому майже усі пацієнти звертаються по медичну допомогу на тлі розгорнутої клінічної картини зі значними кістковими змінами, що призводить до запізнення діагностики і лікування.

Системність ураження, прихований перебіг, важкі ускладнення, висока інвалідизація, значна розбіжність поглядів на етіологію, діагностику, лікування, профілактику свідчать про те, що ХЛКП є важливою медико-соціальною проблемою.

Наведене клінічне спостереження родинного випадку ХЛКП доводить, що дана патологія є окремим проявом загального ураження сполучної тканини усього організму, яке має спадкову схильність, – синдрому природженої дисплазії сполучної тканини (MASS-синдром).

Ключові слова: хвороба Легг–Кальве–Пертеса, спадковість, діагностика, лікування.

Family case of Legg-Calve-Perthes disease

M.D. Protsailo, I.O. Krycky

I. Horbachevsky Ternopil State Medical University, Ukraine

The Legg-Calve-Perthes disease (LCPD) is a serious disease that has a hidden beginning, which gives rise to a frivolous attitude towards it of both medical professionals and parents

The absence of pain syndrome, the eradicated clinical picture distort the true picture of this ailment, so there were a few false postulates (myths) regarding etiology, early diagnosis, treatment and pros.

Our clinical observation is interesting because, against the background of familial congenital connective tissue dysplasia, the mother and her two children (a boy and a girl) were diagnosed with left-sided LCPD.

An analysis of recent data on genetics, breeding, orthopedics, biochemistry, cardiology and other sciences has shown that LCPD is a separate manifestation of more general lesions of the connective tissue of the whole organism, which has hereditary predilection – a syndrome of congenital dysplasia that connects the tissue. In English literature, he is referred to as MASS- syndrome. Thanks to this data, the main ones have been refuted.

The system of defeat at LCPD, the latent course of the disease, severe complications, high disability, significant differences in the severity of etiology, diagnosis, treatment, and prophylaxis indicate that it is an important medical and social problem.

Conclusions 1. Diagnostics of LCPD is rather conditional, treatment begins with delay. 2. LCPD is tend to genetic transmission. 3. This is a separate syndrome of the whole organism MASS syndrome.

Key words: The Legg-Calve-Perthes disease, heredity, research, treatment.

Семейный случай болезни Легг-Кальве-Пертеса

М.Д. Процайло, И.О. Крицкий

ГВУЗУ «Тернопольский национальный медицинский университет имени И.Я. Горбачевского»

Болезнь Легг–Кальве–Пертеса (БЛКП) – тяжелый недуг, который имеет скрытое начало, поэтому почти все пациенты обращаются за медицинской помощью на фоне развернутой клинической картины со значительными костными изменениями, что приводит к запоздалой диагностике и лечению.

Системность поражения, скрытое течение, тяжелые осложнения, высокая инвалидизация, значительное расхождение взглядов на этиологию, диагностику, лечение, профилактику свидетельствуют о том, что БЛКП является важной медико-социальной проблемой.

Приведенное клиническое наблюдение семейного случая БЛКП доказывает, что данная патология является отдельным проявление общего поражения соединительной ткани всего организма, имеющего наследственную предрасположенность, – синдрома врожденной дисплазии соединительной ткани (MASS-синдром).

Ключевые слова: болезнь Легг–Кальве–Пертеса, наследственность, исследование, лечение.

Вступ

Остеохондропатії (ОХП) – велика група захворювань скелета дітей з переважним ураженням апофізів та епіфізів довгих трубчастих кісток, апофізів тіл

хребців та деяких коротких трубчастих кісток. Найчастіше уражаються кістки нижніх кінцівок [36]. Внаслідок розладів місцевого кровопостачання кістки утворюються ділянки асептичного некрозу, які

підлягають найбільшим фізичним навантаженням. Найчастіше патологічне вогнище має наступну локалізацію: голівка стегна – 34%, горбистість великогемілкової кістки – 25%, тіло хребця – 25%, перша плеснова кістка – 4%, друга плеснова кістка – 4%, виросток стегна – 3,2%, надколінок – 2%. Ці захворювання трапляються тільки у дитячому та юнацькому віці [11].

Остеохондропатії окремих локалізацій мають свої назви: голівки стегна – хвороба Легг–Кальве–Пертеса; горбистості великогемілкової кістки – хвороба Осгуд–Шляттера; хребців грудного відділу хребта – хвороба Шойерман–Мау; човноподібної кістки стопи – хвороба Келера 1; плеснових кісток стопи – хвороба Келера 2; тіла хребця – хвороба Кальве; голівки плеча – хвороба Гасса; надколінка – хвороба Ларсена; п'яткової кістки – хвороба Шінца; виростки стегна – хвороба Кеніга; кісток зап'ястка – хвороба Кінбека; фаланг пальців – хвороба Тімана [6,12,28]. Локальні прояви даної недуги вважалися окремими клінічними хворобами [28].

У розвитку хвороби виділяють кілька стадій [2]:

- 1 стадія – припинення кровопостачання, формування вогнища асептичного некрозу;
- 2 стадія – вторинний втиснений (імпресійний) перелом кістки;
- 3 стадія – розсмоктування некротичних тканин;
- 4 стадія – розростання сполучної тканини на місці некрозу;
- 5 стадія – заміна сполучної тканини новоутвореною кісткою.

Уперше захворювання у 1909–1910 рр. описала група хірургів – американець А.Т. Legg, француз J. Calve, німець G. Perthes. У літературі це захворювання найчастіше називають хворобою Legg–Calve–Perthes (Легг–Кальве–Пертеса, ХЛКП). Етіологія цієї недуги недостатньо вивчена [11]. Не заперечується спадкова схильність даного захворювання [9]. Описано поодинокі випадки сімейної форми захворювання. Хлопчики хворіють частіше (85% випадків), ніж дівчатка.

Захворювання має поступовий перебіг і повільно прогресує, від незначного болю в нозі, кульгавості [11,12] до обмеження руху в кульшовому суглобі.

Вирішальне значення в розпізнаванні ХЛКП має рентгенологічне обстеження. За підозри на цю недугу необхідно здійснити обстеження як у стандартних проєкціях, так і в положенні Лауенштейна [2].

Існують різні рентгенологічні класифікації, але найпоширенішими є класифікація Каттерела

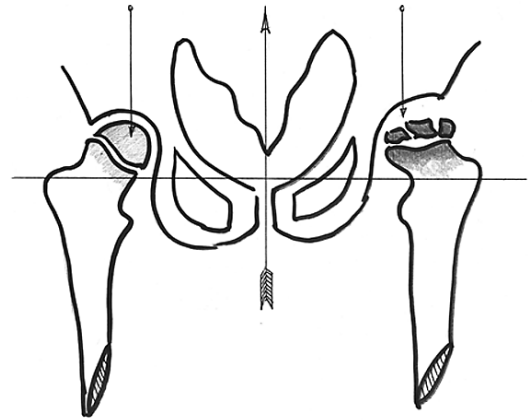


Рис. Скіаграма хворого на ХЛКП. Сплощення та фрагментація голівки лівого стегна. Лівобічна хвороба Пертеса, стадія фрагментації

(Catterall) і Солтера–Томсона (Solter–Thomson) [4]. У сумнівних випадках, на початкових стадіях, застосовують УЗД, МРТ кульшових суглобів для більш детального обстеження кісток і м'яких тканин суглоба [14].

Спостерігається певна рентгенологічна закономірність: спочатку виникає стадія некрозу і компресія голівки стегна, потім – фрагментація, яка триває до 12 місяців. Стадія відновлення триває декілька років [14].

Функціональний прогноз залежить від віку хворого та терміну виявлення захворювання. Чим менший вік пацієнта, тим кращі результати лікування. Нижня вікова межа захворювання становить 4–6 років [2,11,12].

Розлади нормальних топографо-анатомічних співвідношень при ОХП у дитячому віці залишаються на все життя і є причиною остеоартрозів у старшому віці та заміни суглоба на штучний (ендопротезування при хворобі Пертеса). Інвалідизація після ОХП надзвичайно висока [6,13,15,18,26].

Больовий синдром, кульгавість та інші розлади функції виникають, коли є деструкція кістки. Остеопороз видимий на рентгенограми при втраті кісткової маси понад 30%, тому майже усі пацієнти з ОХП звертаються по медичну допомогу на тлі розгорнутої клінічної картини зі значними кістковими змінами [11,12,25,36].

Клінічне спостереження

Хлопчик Г., віком три роки скаржить на біль у лівому коліні, який виник чотири місяці тому без видимої причини. Спочатку біль локалізувався в колінному суглобі та поступово перемістився в кульшовий на тлі кульгавості. Кульгавість та біль посилювалися, тому батьки звернулися в клініку.

Клінічний випадок

При огляді хлопчика – кульгає на ліву ногу. Атрофія мускулатури лівого стегна та гомілки в межах 1 см. Обмеження внутрішньої та зовнішньої ротації у лівому кульшовому суглобі. Ознаки запалення суглоба відсутні. Зниження тону мускулатури, гіпермобільність суглобів кінцівок. Зниження висоти склепіння обох стоп. Показники крові в межах норми.

На оглядовій прямій проекції кульшових суглобів має місце розширення суглобової щілини лівого кульшового суглоба, голівка сплюснена, остеопоритична, фрагментована, співвідношення в суглобах правильне (рис.). Діагностовано лівобічну ХЛКП, стадію фрагментації, синдром природженої дисплазії сполучної тканини, синдром гіпермобільності суглобів, двобічну плоскостопість.

При УЗД органів черевної порожнини мало місце помірне збільшення печінки, розширення протоків печінки. Діагностовано дисфункцію жовчовивідних шляхів за гіпотонічним типом. На УЗД серця – пролапс мітрального клапана 1 ст. Хворому призначено повне розвантаження лівої ноги, комплекс ЛФК, масаж лівого кульшового суглоба, комплекс вітамінів групи «В», електрофорез з розчином хлористого кальцію, озокеритові аплікації на суглоб, діету (стіл №5), жовчогінні препарати.

Анамнез обтяжений. У рідної сестри у віці шести років було діагностовано ХЛКП зліва. Лікувалася протягом чотирьох років. При огляді дівчинки розладів ходи не має. Довжина ніг однакова. Рухи в кульшових суглобах у повному обсязі. Гіпермобільність суглобів кінцівок. Зниження висоти склепіння обох стоп.

На оглядовій рентгенограмі кульшових суглобів у прямій проекції – незначний остеопороз голівки лівого стегна, форма голівки відновилися, співвідношення в суглобах правильне, тобто мають місце залишкові явища даної недуги.

Дівчинка отримувала довготривале консервативне лікування – розвантаження хворої ноги, комплекс ЛФК, масаж кульшового суглоба, озокеритові аплікації, електрофорез з розчином солей кальцію, вітамінів, кокарбоксілази, вітамініотерапія, санаторно-курортне лікування. Здійснюється диспансерне спостереження за станом дитини, обмеження силових навантажень на ніжки.

У матері має місце гіпермобільність суглобів, двобічна плосковальгусна деформація обох стоп, множинні шкірні стрії на грудях, животі, бокових поверхнях стегон, варикозне розширення вен нижніх кінцівок. Спостерігається схильність до виникнення синців на шкірі при незначних травмах. Зі слів жін-

ки, у неї часто болить спина – «зіскакують диски». Від запропонованого рентгенологічного обстеження вона відмовилася. Тобто у матері цих дітей наявні ознаки дисплазії сполучної тканини. Необхідне планове обстеження – УЗД органів черевної порожнини, УДЗ серця, МРТ, КТ хребта. Батько вважає себе здоровим.

Дослідження виконані відповідно до принципів Гельсінської Декларації. Протокол дослідження ухвалений Локальним етичним комітетом установи. На проведення досліджень було отримано поінформовану згоду батьків дітей.

Обговорення

Патологічні процеси при ХЛКП є результатом цілої низки розладів розвитку сполучної тканини усього організму, які досі майже не вивчені [8,22,27,29,30,33].

Аналіз останніх даних генетики, селекції, ортопедії, біохімії, кардіології та інших наук показав, що ХЛКП є окремим проявом більш загального ураження сполучної тканини усього організму, яке має спадкову схильність, – синдрому природженої дисплазії сполучної тканини. В англійській літературі він має назву MASS-синдром [21,34] – за першими літерами основних фенотипових ознак (Mitral valve, Aorta, Skeleton, Skin). Тобто виокремлюють чотири основні симптомокомплекси: зв'язково-суглобовий, кістково-м'язовий, шкірний та кардіальний. Ці симптомокомплекси пацієнта можуть поєднуватися у різних комбінаціях [16,22,30,34,35].

У 80% хворих ОХП поєднується з патологією серцево-судинної системи. Сюди відносять синдром дисплазії сполучної тканини серця (СДСТС), який включає пролапс мітрального (ПМК), трикуспідального (ПТ), аортального (ПА) та легеневого (ПЛК) клапанів, аномально розташовані хорди тощо [24,25,35].

Наші попередні спостереження показали, що при ОХП має місце дисбаланс кровопостачання головного мозку, який найкраще проявляється в пубертатному періоді. Лівобічне ураження на ОХП супроводжувалося гіповодемією, зниженням тону венул правої гемісфери передньої та середньої частин головного мозку, де розташовані центри, що відповідають за трофіку, чутливість. Можливо, це є однією з головних причин розладів трофіки при ОХП [20,24].

Більшість сучасних науковців віддають перевагу генетичним факторам у виникненні ОХП. Вважається, що ОХП має спадковий характер і передається за аутосомно-рецесивним типом. Ця закономір-

ність добре вивчена у ветеринарії [1,3,19]. Натомість генетичні аспекти ОХП у людей вивчені недостатньо і вимагають подальших досліджень [9,15,24,34,36].

Більш детально вивчений взаємозв'язок мієлодисплазії попереково-крижового відділу хребта з розладами іннервації, кровопостачання кульшових суглобів при ОХП. Недорозвинення спинного мозку на цьому рівні має природжений характер і передається за спадковим типом. Тип успадкування уточнюється [13,16,23,31,32].

Системність ураження при ХЛКП, прихований перебіг захворювання, важкі ускладнення, висока інвалідизація, значні розбіжності відносно етіології, діагностики, лікування, профілактики свідчать про те, що вона є важливою медичною та соціальною проблемою [5,14,17].

Перспективними є пренатальне обстеження, обстеження новонароджених, тестування на наявність мутантних генів за відсутності симптомів захворювання. Виявити це захворювання у дитини до трьох років майже неможливо, тому що кістково-м'язова система ще формується, що не дозволяє чітко окреслити межі норми і патології.

Висновки

Хвороба Легг–Кальве–Пертеса є окремим проявом загального ураження сполучної тканини усього організму, яке має спадкову схильність, – синдрому природженої дисплазії сполучної тканини. Рання діагностика ХЛКП досить умовна. Лікування даної патології розпочинається із запізненням, тому що больовий синдром, кульгавість та інші розлади функції суглоба виникають, коли вже наявна деструкція кістки.

Автори заявляють про відсутність конфлікту інтересів.

Література

1. Болезнь Легг-Кальве-Пертеса (болезнь Пертеса, асептический некроз головки бедренной кости, остеохондропатия головки бедренной кости). (2016). <http://umka-vetcom.ua>.
2. Болезнь Пертеса – причины, симптомы и лечение. (2019). <https://www.krasotaimedicina.ru/diseases/traumatology/pertes-disease>.
3. Болезнь Пертеса или остеохондропатия головки бедренной кости. (2007). <http://infovet.ru>.
4. Болезнь Пертеса. <https://ru.wikipedia.org/wiki>.
5. Герасименко СІ, Гайко ОГ, Полулях МВ. (2017). Клініка експрес методика визначення стану періартикулярних структур кульшового суглоба при диспластичному коксартрозу III-IV ступеня. Вісник ортопедії, травматології та протезування. 2: 16–20.
6. Григоровський ВВ, Филипчук ВВ, Касацій МС. (2017). Патологические изменения в тканях тазобедренных суставов и клинично-морфологические корреляции при заболеваниях,

- осложненных синдромом фемороацетабулярного конфликта. Вестник травматологии и ортопедии им. НН Приорова. 2: 64–73.
7. Девид Уорик и др. (2013). Хирургия кисти. Пер. с англ. под ред. ЛА Родомановой. Москва: 704.
8. Дисплазия сполучної тканини: актуальність, клініка та лікування біокоректорами. (2013). www.fit-areal.com.
9. Зеленецький ІБ. (2010). Спадково зумовлені захворювання кульшових суглобів у дітей та їх лікувальна тактика. Збірник наукових праць XV з'їзду ортопедів-травматологів України 16-18 вересня. Дніпропетровськ: 458.
10. Климовицкий ВГ, Усикова ТЯ, Кравченко АИ, Верещагин СИ. (2010). Особенности элементарного гомеостаза у детей при болезни Пертеса. Збірник наукових праць XV з'їзду ортопедів-травматологів України 16-18 вересня. Дніпропетровськ: 475.
11. Корольков АИ. (2008). Болезнь Легг-Кальве-Пертеса. Ортопедия, травматология и протезирование. 2: 111–112.
12. Крисъ-Пугач АП, Бурин МД. (2002). Обстеження та діагностика опорно-рухових розладів у дітей. Київ – Хмельницький: 216.
13. Кудряшев АЛ, Хомине ВВ, Шаповалов ВМ, Мироевский ФВ (2015). Коксартрозальный синдром и его значение в комплексном лечении больных с сочетанием дегенеративно-дистрофической патологии тазобедренного сустава и позвоночника. Вестник травматологии и ортопедии им. Н.Н. Приорова. 2: 76–82.
14. Лапонін ІВ, Корольков ОІ. (2010). Місце м'якотканної декомпресії у лікуванні ускладненого перебігу Легг-Кальве-Пертеса у дітей. Збірник наукових праць XV з'їзду ортопедів-травматологів України 16-18 вересня. Дніпропетровськ: 476.
15. Лебедиць ІС, Шевченко НС, Матвеєнко ОВ та інші. (2010). Проблеми розвитку остеоартрозу в підлітків, шляхом профілактики. Збірник наукових праць XV з'їзду ортопедів-травматологів України 16-18 вересня. Дніпропетровськ: 457.
16. Лисовський ЕВ, Євтушенко СК, Яворська ОЛ, Євтушенко ОС. (2005). К вопросу о классификации неврологических проявлений врожденной слабости соединительной ткани у детей. Международный неврологический журнал. 3: 33–35.
17. Лучишин ВГ, Калашников АВ, Майко ОВ, Майко ВМ. (2017). Особенности змін якості життя при застосуванні різних методів лікування із початковими стадіями коксартрозу при коротко- та середньо тривалому спостереженні. Вісник ортопедії, травматології та протезування. 3: 19–24.
18. Лучишин ВГ, Калашников АВ, Майко ОВ, Майко ВМ. (2017). Порівняльний аналіз ефективності препаратів хондроїтин сульфату, гіаулоуронової кислоти та оперативного втручання при початкових стадіях коксартрозу. Боль, суставы, позвоночник. 3: 69–75.
19. Масленников Н. (1999). Болезнь Пертеса – специфическая проблема мелких пород собак. Пудель ревю. <http://www.Latin.ru/monomakh/p63.htm>.
20. Неттер ФА. (2007). Атлас анатомии человека. НО Бартош, ЛЛ Колесников (ред.). Пер. с англ. АП Киясова. 4-е изд. Москва: 624.
21. Омельченко ЛИ, Николаенко ВВ. (2004). Дисплазия соединительной ткани у детей. Doctor – журнал для практикующих врачей. 1: 44–47.
22. Омельченко ЛІ, Муквіч ОМ, Лавренчук ОВ. (2017). До питання вітамін-Д залежної регуляції локальних механізмів неспецифічного захисту у дітей із дисплазією сполучної тканини. Здоров'я ребенка. 8: 38–42.
23. Погорелов ВВ, Багмут ІЮ, Жуков ВІ. (2017). Структурно-функціональні та судинні зміни при формуванні компресійно-ішемічної радікуломієлопатії. Експериментальна і клінічна медицина. 3 (76): 47–51.

Клінічний випадок

24. Процайло МД, Эдинак ОМ. (2004). Особливості кровопостачання головного мозку при остеохондропатії. Здобутки клінічної та експериментальної медицини. Матеріали ХХІІ підсумкової наук. практ. конф., присвяч. 150 – річчю з дня народження акад. І.Я. Горбачевського. 3-4 червня. Тернопіль: Укрмедкнига: 87–89.
25. Процайло МД. (2003). Синдром полісистемної дисплазії сполучної тканини при остеохондропатії. Вісник наукових досліджень. 3: 17–20.
26. Проценко ВН. (2010). К вопросу о роли функционального неравенства длины нижних конечностей в формировании дегенеративно-дистрофической патологии поясничного отдела позвоночника. Збірник наукових праць XV з'їзду ортопедів-травматологів України 16-18 вересня. Дніпропетровськ: 315.
27. Рой ІВ, Зінченко ВВ, Русанова ТЕ, Баяндіна ОІ. (2010). Особливості формування кульшових суглобів з ознаками дисплазії сполучної тканини. Збірник наукових праць XV з'їзду ортопедів-травматологів України 16-18 вересня. Дніпропетровськ: 442.
28. Сушка ВІ. (Редактор). (2002). Хірургія дитячого віку. Київ: 216.
29. Тимочко-Волошин Р, Мухін В. (2014). До питання дисплазії сполучної тканини у дітей. Фізична активність, здоров'я і спорт. 1: 46–53.
30. Ткаченко ЮП, Пашкова ОЄ. (2003). Стан кортизолсинтезуючої функції у дітей із сполучнотканинною дисплазією, хворих на бронхіальну астму. Педіатрія, акушерство та гінекологія. 1: 30–32.
31. Фазі Хаза Файоз Завід (2017). Психоемоційний статус та стан церебрального кровообігу у пацієнтів молодшого віку з неврологічними проявами остеохондрозу поперекового відділу хребта. Буковинський мед. вісник. 4 (84): 139–144.
32. Худобин ВЮ, Лобанов ГВ, Климовицкий ВГ и др. (2010). Современный подход к диагностике и лечению «Hip-Spin синдрома». Збірник наукових праць XV з'їзду ортопедів-травматологів України 16-18 вересня. Дніпропетровськ: 281.
33. Цапок АА. (2015). Вегетативна та вертебральна дисфункції у дітей. Лікарська справа. 2: 161–162.
34. Чуриліна АВ. (2003). Синдром дисплазії сполучної тканини серця у дітей. Педіатрія, акушерство та гінекологія. 1: 20–22.
35. Чуриліна АВ, Атременко СП, Масюта ДІ, Чага ЛФ. (2002). Підхід до диспансерного спостереження дітей з пролапсом мітрального клапана. Маг. наук. практ. конф. Профілактика та реабілітація найбільш поширених захворювань у дітей та удосконалення їх диспансеризації 26-27 жовтня. Київ: 60.
36. Щекін ОВ, Коломийчук НВ. (2010). Причини виникнення і діагностики болізни Легг-Кальве-Пертеса. Актуальні питання фармацевтичної науки і практики. 1: 105–109.

Відомості про авторів:

Процайло Михайло Дмитрович – к.мед.н., доц. каф. дитячих хвороб з дитячою хірургією Тернопільського НМУ. Адреса: м. Тернопіль, вул. Сахарова 2-а
Крицький Ігор Орестович – к.мед.н., доц. кафедри дитячих хвороб з дитячою хірургією Тернопільського НМУ. Адреса: м. Тернопіль, вул. Сахарова 2-а

Стаття надійшла до редакції 11.02.2019 р., прийнята до друку 10.06.2019 р.

Увага!

Зміни в оформленні списку літератури

Згідно з Наказом МОН України № 40 від 12.01.2017 р. «Про затвердження вимог до оформлення дисертацій» вносяться зміни в оформлення списку літератури у журналі. Відтепер оформлення здійснюється відповідно до стилю APA (American Psychological Association style), що використовується у дисертаційних роботах.

Приклади оформлення літературних джерел

Журнальна публікація

Автор АА, Автор ВВ, Автор СС. (2005). Назва статті. Назва журналу. 10(2); 3: 49-53.

Книга

Автор АА, Автор ВВ, Автор СС. (2006). Назва книги. Місто: Видавництво: 256.

Глава у книзі

Автор АА, Автор ВВ, Автор СС. (2006). Назва розділу (глави). У кн. Автор книги. Назва книги. Під ред. Прізвище СС. Місто: Видавництво: 256.

Інтернет-ресурс

Автор АА, Автор ВВ, Автор СС. (2006). Назва статті. Назва журналу/книги (якщо є). URL-адреса публікації.

Оформлення літератури за новими вимогами підвищить можливості пошукових ресурсів в Інтернеті, та, як наслідок, цитованість авторів.