

В.П. Притула^{1,2}, Д.Ю. Кривченя¹, А.С. Кузик³, С.Ф. Хуссейні¹, М.І. Сільченко²

Лапароскопічне лікування кіст селезінки у дітей

¹Національний медичний університет імені О.О. Богомольця, м. Київ, Україна

²Національна дитяча спеціалізована лікарня «ОХМАТДИТ», м. Київ, Україна

³Львівський національний медичний університет імені Данила Галицького, м. Україна

PAEDIATRIC SURGERY.UKRAINE.2019.2(63):36-40; DOI 10.15574/PS.2019.63.36

З появою мініінвазивної хірургії проведення хірургічного лікування кіст селезінки (КС) за допомогою лапароскопії набуло актуальності.

Мета: провести аналіз ефективності лапароскопічного лікування КС у дітей.

Матеріали і методи. Проведено хірургічне лікування 164 пацієнтів з КС віком від 6 місяців до 18 років. Для встановлення діагнозу використовували клініко-лабораторні дані, ультразвукове дослідження, комп'ютерну або магнітно-резонансну томографію. Завдяки новим методам діагностики вдалося виявити КС на ранніх етапах. У хірургічному лікуванні дітей з КС дотримувались органозберігаючого принципу. У 112 дітей виконані різні варіанти відкритих органозберігаючих операцій на селезінці. У 52 пацієнтів КС ліквідовані лапароскопічно.

Результати. Залежно від локалізації, розмірів, співвідношення до архітекtonіки магістральних судин і варіанту ураження паренхіми при КС проведено лапароскопічно цистектомію (n=20), фенестрацію стінки кісти із капітонажем (n=14) та парціальну резекцію селезінки (n=18).

У п'яти пацієнтів у віддаленому періоді відмічено рецидив кісти. Це були діти після фенестрації кісти без капітонажу (n=2) та після фенестрації кісти із заповненням порожнини кісти пасмом чепця (n=3). Корегували рецидив КС відкритою операцією.

У семи дітей у післяопераційному періоді зберігалася мінімальна залишкова порожнина кісти, яка самостійно зарубцювалася в динаміці протягом 1–2 років.

Висновки. Парціальна резекція селезінки з урахуванням її сегментарного кровопостачання є раціональним методом лікування КС, що радикально ліквідує патологію та зберігає всі важливі функції ураженого органу. Лапароскопічна корекція КС у дітей має обмежені показання при органозберігаючому підході лікування даної патології. Селективний індивідуальний вибір методу хірургічного лікування КС залежить від локалізації, розмірів, співвідношення до архітекtonіки магістральних судин і варіанту ураження паренхіми селезінки на основі променевих методів діагностики та набутого досвіду профільних клінік.

Ключові слова: кіста селезінки, діти, лапароскопічне лікування, результати.

Laparoscopic treatment of splenic cysts in children

V.P. Prytula^{1,2}, D.Yu. Krivchenya¹, A.S. Kuzyk³, S.F. Hussaini¹, M.I. Silchenko²

¹Bogomolets National Medical University, Kyiv, Ukraine

²National Children's Specialized Hospital «OKHMATDYT», Kyiv, Ukraine

³Danylo Halytsky Lviv National Medical University, Lviv, Ukraine

With the development of minimally invasive surgery, surgical treatment of splenic cysts (SC) with laparoscopy has become quite relevant.

Aim of study: to analysis the effectiveness of laparoscopic treatment of splenic cysts in children.

Materials and methods. We have experience in the surgical treatment of 164 patients with SC in children aged 6 months to 18 years. Clinical and laboratory data, ultrasound, CT or MRI were used for diagnosis. With the help new diagnostic methods, it was possible to detect SC in the early stage. We followed the organo-saving principle during surgical treatment of SC in 112 children; various variants of open organ-saving operations on the spleen have been performed. In 52 patients SC were resected by laparoscopy.

Results. Depending on localization, size, correlation with the architecture of major vessels and the variant of parenchyma lesions laparoscopic cystectomy (n=20), fenestration of the cyst wall with capitonnage (n=14) and partial resection of the spleen (n=18) were performed.

In five patients, a relapse of the cyst was observed in long term. These were the children after fenestration of the cyst without capitonnage (n=2) and after fenestration of the cyst with its filling with the tissue of the greater omentum (n=3). The recurrence of the SC was corrected by an open operation.

Seven children in the postoperative period retained the minimal residual cavity of the cyst, which automatically healed (scared) in the dynamics follow up during 1-2 years.

Conclusions. The partial resection of the spleen, taking into account its segmental blood supply, is a rational method of treatment of SC, which radically eliminates pathology and retains all important functions of the spleen. Laparoscopic correction of SC in children has limited indications because of organ-saving approach in the treatment of this pathology. The individual selection of patients depend on the localization, size, ratio to the architecture of the major vessels and the variant of lesions of the parenchyma of the spleen on the basis of radiological methods of diagnosis and acquired experience of profile clinics.

Key words: splenic cyst, children, laparoscopic treatment, results.

Лапароскопическое лечение кист селезенки у детей

В.П. Прутула^{1,2}, Д.Ю. Кривченя¹, А.С. Кузык³, С.Ф. Хуссейни¹, М.И. Сильченко²

¹Национальный медицинский университет имени А.А. Богомольца, г. Киев, Украина

²Национальна детская специализированная больница «ОХМАТДЕТ», г. Киев, Украина

³Львовский национальный медицинский университет имени Данила Галицкого, Украина

С появлением миниинвазивной хирургии проведение хирургического лечения кист селезенки (КС) с помощью лапароскопии стало весьма актуальным.

Цель: провести анализ эффективности лапароскопического лечения КС у детей.

Материалы и методы. Проведено хирургического лечения 164 пациентов с КС в возрасте от 6 месяцев до 18 лет. Для установления диагноза использовали клинично-лабораторные данные, ультразвуковое исследование, компьютерную или магнитно-резонансную томографию. Благодаря новым методам диагностики удалось выявить КС на ранних этапах. В хирургическом лечении детей с КС придерживались органосохраняющего принципа. У 112 детей выполнены различные варианты открытых органосохраняющих операций на селезенке. У 52 пациентов КС ликвидированы лапароскопически.

Результаты. В зависимости от локализации, размеров, соотношения к архитектонике магистральных сосудов и варианта поражения паренхимы при КС лапароскопически выполнили цистэктомии (n=20), фенестрацию стенки кисты с капитонажем (n=14) и частичную резекцию селезенки (n=18).

У пяти пациентов в отдаленном периоде отмечен рецидив кисты. Это были дети после фенестрации кисты без капитонажа (n=2) и после фенестрации кисты с заполнением полости кисты прядью сальника (n=3). Корректировали рецидив КС открытой операцией.

У семерых детей в послеоперационном периоде сохранялась минимальная остаточная полость кисты, которая самостоятельно зарубцевалась в динамике в течение 1–2 лет.

Выводы. Парциальная резекция селезенки с учетом ее сегментарного кровоснабжения является рациональным методом лечения КС, радикально ликвидирует патологию и сохраняет все важные функции пораженного органа. Лапароскопическая коррекция КС у детей имеет ограниченные показания при органосохраняющем подходе лечения данной патологии. Селективный индивидуальный выбор метода хирургического лечения КС зависит от локализации, размеров, соотношения к архитектонике магистральных сосудов и варианта поражения паренхимы селезенки на основе лучевых методов диагностики и приобретенного опыта профильных клиник.

Ключевые слова: киста селезенки, дети, лапароскопическое лечение, результаты.

Вступ

Кіста селезінки (КС) є рідкісним захворюванням; часто це випадкова знахідка у хірургічній практиці. Кількість пацієнтів з цією патологією реєструється в межах від 0,07% до 1,0% від усіх хірургічних захворювань органів черевної порожнини [2,5,15]. У дівчаток захворювання відмічають у 3–5 разів частіше, ніж у хлопчиків [8,12].

Залежно від наявності клітинної епітеліальної вистилки КС поділяють на первинні (справжні) та вторинні (несправжні). За етіології первинні кисти діляться на паразитарні та непаразитарні. Непаразитарні кисти зазвичай є вродженими [2,9,10].

Вторинні КС переважно з'являються після тупої абдомінальної травми [2,14]. У більшості випадків КС є асимптоматичними, інколи такі пацієнти мають скарги на тупі болі у ділянці верхньої половини черевної порожнини [7,11].

Кісти селезінки лікують лише хірургічно. Досі лікування КС є контроверсійним. Донедавна єдиним ефективним радикальним методом лікування цієї патології вважалася спленектомія [4,11,13]. Описані різні варіанти ліквідації кіст: цистектомія, фенестрація, черезшкірний дренаж і склеротерапія або резекція селезінки [3,14]. Всі

автори схиляються до необхідності збереження тканини селезінки, щоб уникнути постспленектомічних інфекційних або інших ускладнень [8,13].

Введення малими дозами склерозуючого агента (тетрациклін або спирт) у порожнину КС після проколу багатьма дослідниками не рекомендується через високий ризик рецидиву кисти [1,11].

З появою мініінвазивної хірургії проведення хірургічного лікування КС за допомогою лапароскопії стало досить актуальним. У літературі є багато свіжих даних про спленектомію, часткову резекцію селезінки, цистектомію та фенестрацію, які успішно проводяться лапароскопічно при КС [4,6,7,12]. Ймовірно, лапароскопічний підхід до лікування КС стане найкращим методом, оскільки він пропонує ліпший косметичний результат, значно менший післяопераційний біль і коротший термін перебування у лікарні порівняно з традиційною відкритою операцією.

Мета: провести аналіз ефективності лапароскопічного лікування КС у дітей.

Матеріали і методи. Ми маємо досвід хірургічного лікування 164 пацієнтів з КС віком від 6 місяців до 18 років. У всіх дітей з КС не існувало типової клінічної картини. Як правило, у них був

Оригінальні дослідження. Абдомінальна хірургія

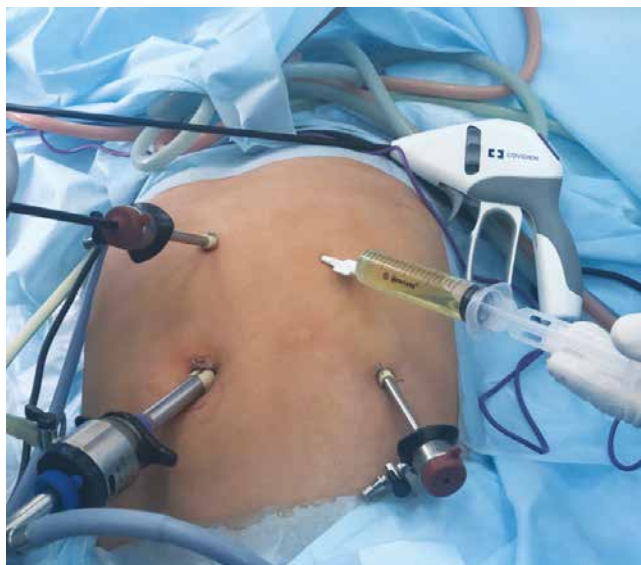

Рис. 1. Розташування портів при лапароскопічній корекції кісти селезінки

тривалий безсимптомний перебіг захворювання. Перші клінічні ознаки цієї патології з'являлися лише тоді, коли кісти досягали великих розмірів, або під час планового ультразвукового дослідження.

Для встановлення діагнозу використовували клінічно-лабораторні дані, ультразвукове дослідження, комп'ютерну (КТ) або магнітно-резонансну томографію (МРТ). Завдяки новим методам діагностики вдавалося виявити КС на ранніх етапах.

Дослідження виконані відповідно до принципів Гельсінської Декларації. Протокол дослідження ухвалений Локальним етичним комітетом (ЛЕК) всіх зазначених у роботі установ. На проведення досліджень було отримано поінформовану згоду батьків дітей (або їхніх опікунів).

У хірургічному лікуванні дітей з КС ми дотримувались органозберігаючого принципу. Жодному пацієнту не проводилося спленектомії. У 112 дітей виконані різні варіанти відкритих органозберігаючих операцій на селезінці. Жодного разу ми не використовували пункційно-дренажний спосіб лікування КС, бо також вважаємо, що він неефективний.

У 52 пацієнтів КС ліквідовані лапароскопічно. Розміри порожнини у цих дітей коливалися в діаметрі від 20 до 150 мм.

Кісти верхнього сегмента селезінки діагностовано у 19 пацієнтів, середнього сегмента – у 10 у тому числі 4 у ділянці воріт селезінки), нижнього сегмента – у 11 дітей, верхнього та середнього сегментів – у 9, середнього та нижнього сегментів – у 3 дітей.

Результати дослідження та їх обговорення

На нашу думку, наявність кістозного утворення у селезінці діаметром більше 20 мм, яке в динаміці збільшується в розмірах, є показанням до хірургічного лікування. Ми не підтримуємо думку тих авторів, які стверджують, що динамічному спостереженню підлягають пацієнти з КС діаметром до 50 мм включно, бо кісти такого розміру в паренхімі селезінки (за винятком посттравматичного походження), за нашими спостереженнями, не підлягають регресії. Тим більше, розмір кісти слід диференціювати відносно віку пацієнта. Водночас чим меншого розміру кіста, тим простіший вибір гарантованої хірургічної корекції, що дозволяє запобігти рецидиву кісти або появи залишкової порожнини кісти, яка досить тривало рубцюється.

Лапароскопічно прооперовано 52 пацієнтів з КС з виконанням цистектомії (n=20), фенестрації стінки кісти із капітонажем (n=14) та парціальної резекції селезінки (n=18) за допомогою ультразвукового скальпеля Lotus чи апарата LigaSure.

Маючи великий досвід відкритих хірургічних органозберігаючих втручань при КС різної локалізації та розмірів, відмічаємо, що при відкритій операції завжди є можливість врахувати сегментарне кровопостачання селезінки та вибрати гарантовано ефективний спосіб радикальної корекції кістозного ураження. При лапароскопії така можливість обмежена.

Вважаємо, що не в усіх випадках, навіть за наявності забезпеченого арсеналу необхідних інструментів та пристроїв, існує можливість радикального гарантованого ефективного лапароскопічного лікування КС. Для подібного лікування проводили селективний вибір, який залежав від локалізації, розмірів, співвідношення до архітекtonіки магістральних судин і варіанту ураження паренхіми. Тому перед операцією всім дітям виконували ультрасонографію та КТ чи МРТ, що допомагало нам вибрати спосіб хірургічної корекції кісти у селезінці.

Порти: один – для оптики 30° (5 або 10 мм) і два робочі (5 мм) у більшості випадків закладали, як показано на рис. 1. Інколи, коли необхідне було зашивання порожнини кісти, додатково вводили 4-й порт для фіксації селезінки.

Етапи лапароскопії при КС: ревізія органів черевної порожнини, ревізія селезінки, мобілізація ураженого відділу селезінки, пункція кісти, санація порожнини кісти.

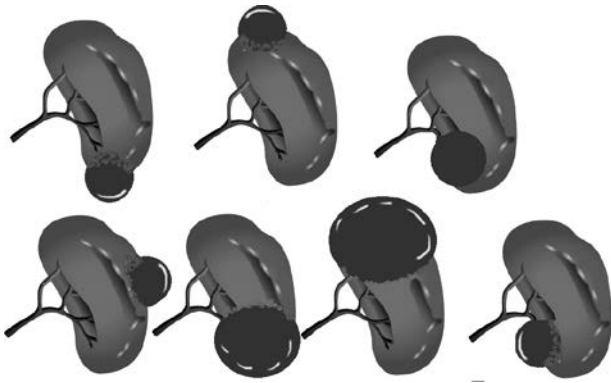


Рис. 2. Оптимальні варіанти локалізації кіст селезінки для їх раціональної та гарантованої лапароскопічної корекції

Характер ліквідації кісти вибирали залежно від її анатомічної локалізації – або цистектомію, або парціальну резекцію селезінки, або фенестрацію стінки кісти без капітонажу або з капітонажем (за показаннями).

Контроль гемостазу та санація черевної порожнини за ходом операції. Дренування лівого піддіафрагмального простору (за показаннями).

Аналізуючи результати променевих досліджень, ми відмітили, що найбільш раціональною для гарантованої лапароскопічної корекції КС є певна локалізація кіст (рис. 2). В іншому випадку існують складніші технічні труднощі під час хірургічного втручання.

Глибоке інтрапаренхіматозне розташування кісти в селезінці та розташування її близько до магістральних судин не дозволяє повноцінно виконати всі необхідні варіанти лапароскопічної її ліквідації. Цистектомія у такому випадку є неможливою. Фенестрація стінки кісти є нерадикальним способом корекції, бо залишений «кратер» у паренхімі є потенційною причиною раннього рецидиву кісти.

Особливу складність створює глибоке інтрапаренхіматозне задньолатеральне розташування КС з виходом поверхні капсули на діафрагму або задню чи бокову черевну стінку (рис. 3). У такій ситуації фенестрація кісти небезпечна великою вірогідністю появи рецидиву кісти, коли ригідний «кратер» внутрішньої поверхні кісти перекривається діафрагмою або черевною стінкою. Зашивання порожнини кісти (капітонаж) або оментопластика при такій локалізації не гарантують повної ліквідації порожнини кісти – після їх застосування зберігається залишкова порожнина або виникає рецидив КС.

При такій тактиці ми мали досвід двох випадків рецидиву КС та про шість випадків повідомили інші клініки. Повноцінний капітонаж порожнини кісти

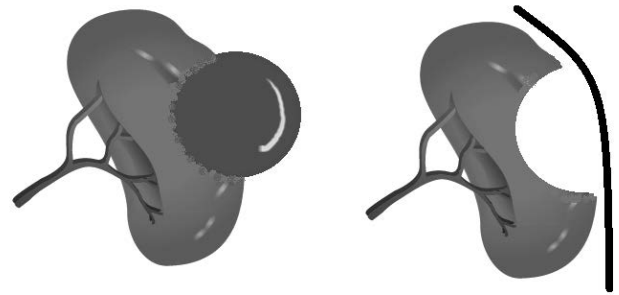


Рис. 3. Схема інтрапаренхіматозного задньолатерального розташування КС

власними тканинами в подібній ситуації можливий лише при достатній еластичності власне селезінки. Заповнення порожнини кісти пасмом чепця не в усіх випадках є раціональним, з чим ми зустрілись ще в трьох випадках. Парціальна резекція селезінки при глибокому інтрапаренхіматозному розташуванні кісти, коли необхідно розсікати велику товщу паренхіми, навіть при достатньому технічному забезпеченні електрохірургією та наявності аргонової коагуляції, є досить травматичною, що спричиняє сильні інтраопераційні кровотечі.

Усі пацієнти знаходяться під динамічним спостереженням. У п'яти пацієнтів у віддаленому періоді відмічено рецидив кісти. Це були діти після фенестрації кісти без капітонажу (n=2) та після фенестрації кісти із заповненням порожнини кісти пасмом чепця (n=3). Корегували рецидив КС відкритою операцією.

У сімох дітей у післяопераційному періоді зберігалася мінімальна залишкова порожнина кісти, яка самостійно зарубцювалася в динаміці протягом 1–2 років.

Висновки

1. Парціальна резекція селезінки з урахуванням її сегментарного кровопостачання є раціональним методом лікування КС, що радикально ліквідує патологію та зберігає всі важливі функції ураженого органу.

2. Лапароскопічна корекція КС у дітей має обмежені показання при органозберігаючому підході лікування даної патології.

3. Селективний індивідуальний вибір методу хірургічного лікування КС залежить від локалізації, розмірів, співвідношення до архітекτονіки магістральних судин і варіанту ураження паренхіми селезінки на основі променевих методів діагностики та набутого досвіду профільних клінік.

Автори заявляють про відсутність конфлікту інтересів.

Оригінальні дослідження. Абдомінальна хірургія

Література

1. Accinni A, Bertocchini A, Madafferi S, Natali G, Insera A. (2016). Ultrasound-guided percutaneous sclerosis of congenital splenic cysts using ethyl-alcohol 96% and minocycline hydrochloride 10%: A pediatric series. *J Pediatr Surg.* 51(9):1480–1484.
2. Adas G, Karatepe O, Altiock M, Battal M, Bender O, Ozcan D, Karahan S. (2009). Diagnostic problems with parasitic and non-parasitic splenic cysts. *BMC Surgery.* 9:9. doi 10.1186/1471-2482-9-9.
3. Bas G, Alimoglu O, Sahin M, Uranues S. (2009). Laparoscopic partial splenic resection in hydatid disease. *European Surgery – ACA Acta Chirurgica Austriaca.* 41/42: 90–93.
4. Dan D, Bascombe N, Harananan D, Hariharan S, Naraynsingh V. (2010). Laparoscopic management of a massive splenic cyst. *Asian J Surg.* 33(2):103–106.
5. Delforge X, Chaussy Y, Borrego P, Abbo O, Sauvat F, Ballouhey Q, Irtan S, Arnaud A, Panait N, Rodesch G, Steyaert H, Schneider A, Dubois R, Mesureur S, Haraux E, Buisson P. (2017). Management of nonparasitic splenic cysts in children: A French multi-center review of 100 cases. *J. Pediatr Surg.* 52(9):1465–1470.
6. Garza-Serna U, Ovalle-Chao C, Martinez D, Flores-Villalba E, Diaz-Elizondo JA, Garza-Luna U de J. (2017). Laparoscopic partial splenectomy for congenital splenic cysts in a pediatric patient: case report and review of literature. *Intern J Surg Case. Rep.* 33:44–47.
7. Geraghty M, Khan IZ, Conlon KC. (2009). Large primary splenic cyst: A laparoscopic technique. *J Min Access Surg.* 5:14–16.
8. Hassoun J, Ortega G, Burkhalter LS, Josephs S, Qureshi FG. (2018). Management of nonparasitic splenic cysts in children. *J Surg Research.* 223:142–148.
9. Ingle SB, Hinge CR, Patrike S. (2014). Epithelial cysts of the spleen: A minireview. *World J Gastroenterol.* 20 (38):13899–13903.
10. Khan Z, Chetty R. (2016). A review of the cysts of the spleen. *Diagnostic Histopathology.* 22(12):479–484.
11. López JJ, Lodwick DL, Cooper JN, Hogan M, King D, Minneci PC. (2017). Sclerotherapy for splenic cysts in children. *J Surg Research.* 219:1–4.
12. Sinha CK, Agrawala M. (2011). Nonparasitic splenic cysts in children: Current status. *The Surgeon.* 9(1):49–53.
13. Sinwar PD. (2014). Overwhelming post splenectomy infection syndrome – review study. *Int J Surg.* 12:1314–1316.
14. Szczepanik AB, Meissner AJ. (2009). Partial splenectomy in the management of nonparasitic splenic cysts. *World J Surg.* 33:852–856.
15. Zvizdić Z, Karavdić K. (2013). Spleen-preserving surgery in treatment of large mesothelial splenic cyst in children – a case report and review of the literature. *Bosn J Basic Med Sci.* 13(2):126–128.

Відомості про авторів:

Пругула Василь Петрович – д.мед.н., проф., проф. каф. дитячої хірургії НМУ імені О.О. Богомольця. Адреса: м. Київ, вул. В'ячеслава Чорновола, 28/1.

Кривченя Данило Юліанович – д.мед.н., проф., проф. каф. дитячої хірургії НМУ імені О.О. Богомольця. Адреса: м. Київ, вул. В'ячеслава Чорновола, 28/1.

Кузик Андрій Станіславович – к.мед.н., доц., зав. каф. дитячої хірургії Львівського НМУ імені Д. Галицького. Адреса: м. Львів, вул. Пекарська, 69.

Хуссейні Саед Файзула – к.мед.н., асистент каф. дитячої хірургії НМУ імені О.О. Богомольця. Адреса: м. Київ, вул. В'ячеслава Чорновола, 28/1.

Сільченко Михайло Іванович – к.мед.н., зав. відділення торако-абдомінальної хірургії Національної дитячої спеціалізованої лікарні «ОХМАТДИТ». Адреса: м. Київ, вул. В'ячеслава Чорновола, 28/1.

Стаття надійшла до редакції 12.02.2019 р., прийнята до друку 27.05.2019 р.



9th Annual Congress of the European Society of Paediatric Endoscopic Surgeons

September 11th – 13th, 2019

Vicenza, Italy

Dear Colleagues,

in September 2019 we will have the pleasure of hosting the 9th European ESPES Congress in Italy. As a founding member, I am proud to have witnessed the birth and growth of a society that in recent years has gathered more and more acclaim not only among the leading experts in pediatric and European mini-invasive surgery but also among more or less young surgeons who believed in the bet of «pediatric» mini-invasiveness. Thanks to the work of all of us, ESPES has had the ability to overcome the barriers of single and sometimes small national companies, uniting them in a single container; this container collects the experience in pediatric, neonatal and fetal minimally invasive surgery of most of the European pediatric surgeries and represents an opportunity for a continuous growth and a cultural exchange among surgeons from all over Europe and beyond. I hope that the Congress of Vicenza (a city declared a UNESCO World Heritage Site) can offer a perfect mix between specialist surgical updating and artistic and culinary culture. We look forward to seeing you in Vicenza, hoping to share also in 2019 a unique experience to remember in the years to come.

Congress Chairman
Fabio Chiarenza

More information: <https://www.espes.eu/media/content/2019congress/PROGRAMMA-PRELIMINARE-ESPES2019.pdf>