

О.А. Сергієнко, О.М. Гудименко, М.С. Федурко, Ю.С. Можаровський

Закрита репозиція переломів шийки променевої кістки за методикою Н.П. Свінухова

КУ «Житомирська обласна дитяча клінічна лікарня» Житомирської обласної ради, Україна

PAEDIATRIC SURGERY.UKRAINE.2019.2(63):64-66; DOI 10.15574/PS.2019.63.64

Внутрішньосуглобові переломи шийки променевої кістки зі зміщенням – не рідкість у дитячому віці. Налічується багато методик оперативного лікування даного перелому. Але відкрита репозиція при ідеальному зіставленні уламків часто дає обмеження супінації-пронації внаслідок додаткової травми м'яких тканин і окістя. Тому відновлення даної функції кісток передпліччя особливо важливе у лікуванні даного перелому. При закритій репозиції функція ліктьового суглоба відновлюється значно швидше.

Мета: продемонструвати переваги застосування консервативних методів лікування над оперативними при переломах шийки променевої кістки у дітей на прикладі застосування методики Н.П. Свінухова.

Матеріали та методи. За період з 2004 по 2018 роки у травматологічному відділенні КУ «Житомирська обласна дитяча клінічна лікарня» з приводу перелому шийки променевої кістки було проліковано 104 діти. Лікування даного перелому у гіпсовій пов'язці (без репозиції) виконувалось у 3 (2,8%) дітей, закрита репозиція за методикою Н.П. Свінухова – у 90 (86,5%) дітей, оперативне лікування – у 11 (10,5%) дітей.

Результати та висновки. Показано, що після закритої репозиції функція ліктьового суглоба відновлюється значно краще, ніж після оперативного втручання. Тому дану методику можна рекомендувати як першочерговий засіб усунення зміщення перелому шийки променевої кістки, навіть при значних кутових зміщеннях.

Ключові слова: перелом шийки променевої кістки, закрита репозиція, діти.

Closed reposition radius fractures on the method N.P. Svinuhova

О.А. Sergienko, O.M. Gudimenko, M.S. Fedurko, Yu.S. Mozharovsky

Municipal institution «Zhytomyr Regional Children's Clinical Hospital» of Zhytomyr Regional Council, Ukraine

Intra-articular fractures of the neck of the bone marrow with displacement is not uncommon in childhood. There are many methods of surgical treatment of this fracture. But an open repositioning with an ideal comparison of fragments often results in a restriction of function due to an additional trauma of soft tissues and periosteum. Therefore, the restoration of this function of the forearm bones is especially important in the treatment of this fracture. With closed reposition, the function of the elbow is restored much faster.

Objective: o demonstrate the benefits of using conservative treatment of surgical methods for fractures of the neck of the radial bone in children on the example of the use of methods by N.P. Svinuhov.

Materials and methods. For the period from 2004 to 2018, 104 children were treated in the traumatology department of the Zhytomyr Regional Children's Clinical Hospital in connection with the fracture of the cervix. Treatment of this fracture in a plaster band (without repositioning) was performed in 3 (2.8%) children, closed reposition according to the method of NP. Svinukhova – in 90 (86.5%) children, surgical treatment – in 11 (10.5%) children.

Results and Conclusions. The analysis of the data showed that after the closed reposition, the function of the elbow is restored much better than after surgery. This technique is recommended as a primary means of eliminating the displacement of the fracture of the cervix even at significant angular displacements.

Key words: fracture of cervical beam, closed reposition, children.

Закрытая репозиция переломов шейки лучевой кости по методике Н.П. Свинухова

А.А. Сергиенко, А.М. Гудименко, Н.С. Федурко, Ю.С. Можаровский

КУ «Житомирская областная детская клиническая больница» Житомирского областного совета, Украина

Внутриуставные переломы шейки лучевой кости со смещением – не редкость в детском возрасте. Насчитывается много методик оперативного лечения данного перелома. Но открытая репозиция при идеальном сопоставлении обломков часто дает ограничение супинации-пронации в результате дополнительной травмы мягких тканей и надкостницы. Поэтому восстановление данной функции костей предплечья особенно важно в лечении данного перелома. При закрытой репозиции функция локтевого сустава восстанавливается значительно быстрее.

Цель: продемонстрировать преимущества применения консервативных методов лечения над оперативными при переломах шейки лучевой кости у детей на примере использования методики Н.П. Свинухова.

Материалы и методы. За период с 2004 по 2018 годы в травматологическом отделении КУ «Житомирской областной детской клинической больницы» по поводу перелома шейки лучевой кости было пролечено 104 ребенка. Лечение данного перелома в гипсовой повязке (без репозиции) выполнялось у 3 (2,8%) детей, закрытая репозиция по методике Н.П. Свинухова – у 90 (86,5%) детей, оперативное лечение – у 11 (10,5%) детей.

Результаты и выводы. Показано, что после закрытой репозиции функция локтевого сустава восстанавливается значительно лучше, чем после

оперативного втручання. По тому данню методику можно рекомендовать как первоочередное средство устранения смещения перелома шейки лучевой кости даже при значительных угловых смещениях.

Ключевые слова: перелом шейки лучевой кости, закрытая репозиция, дети.

Вступ

Внутрішньосуглобові переломи шийки променевої кістки зі зміщенням не є рідкістю у дитячому віці. Налічується багато методик оперативного лікування даного перелому. Але відкрита репозиція при ідеальному зіставленні уламків часто дає обмеження супінації-пронації внаслідок додаткової травми м'яких тканин і окістя. Тому відновлення даної функції кісток передпліччя особливо важливе у лікуванні даного перелому. При закритій репозиції функція ліктьового суглоба відновлюється значно швидше.

І.М. Курінний та О.С. Страфун (2014) зазначають, що хірургічному лікуванню підлягає 68% хворих [1,2]. Хороші результати визнано у 79,2% пролікованих.

F. Van Glabbeek та співавт. (2001) показали важливість виконання хірургічного лікування у 90,4% дорослих із проведенням дослідження на трупах [5].

E.R. Hammacher, C. van der Werken (1996) вказали на вибір тактики лікування перелому залежно від типу перелому за класифікацією Mason [4]. Однак в Україні вказана класифікація у дитячій травматології не застосовується.

Свою ефективність у клінічній практиці довела методика закритої репозиції за Н.П. Свінуховим. Закрита репозиція за Н.П. Свінуховим складається з трьох етапів [3]:

1. Хірург згинає до кута 90° у ліктьовому суглобі руку хворого, фіксуючи кисть його однією рукою, а другою надавлює на верхню третину передпліччя. Асистент утримує двома руками плече пацієнта. Створювана таким чином тяга по осі плеча хворого в інтервалі 1–2 хвилини дозволяє усунути переднє і внутрішнє зміщення периферичного уламка.

2. Не міняючи кута згинання у ліктьовому суглобі, створюють тягу по осі передпліччя, виконуючи одночасно ротаційні рухи декілька разів (від максимальної пронації до крайнього ступеня супінації передпліччя), закінчують цей етап репозиції переводом передпліччя у положення максимальної пронації. Витягання і ротаційні рухи проводять протягом 3–5 хвилин. Тягою по осі передпліччя і натягуванням капсулярно-зв'язкового апарату плечо-променевого суглоба усувають зміщення центрального уламка. Ротаційні рухи передпліччя сприяють більш плавному і покроковому усуненню зміщення уламків. Пронація передпліччя

дозволяє усунути ротаційне зміщення периферичного уламка.

3. При максимальній пронації передпліччя і невпинній тязі повільно розгинають руку до кута 180° у ліктьовому суглобі. Цим рухом репонують залишкове кутове зміщення уламків, підвивих головки променевої кістки до переду і закріплюють досягнуте положення. Положення повного розгинання у ліктьовому суглобі при максимальній пронації передпліччя запобігає повторному зміщенню уламків за рахунок пасивного натягування навколишніх м'язів і капсулярно-зв'язкового апарату, а також компресійного ефекту двоголового м'яза плеча.

На доведення ефективності методики лікування перелому шийки променевої кістки Н.П. Свінухова наводимо власний досвід лікування даної патології.

Мета роботи: продемонструвати переваги застосування консервативних методів лікування над оперативними при переломах шийки променевої кістки у дітей на прикладі застосування методики Н.П. Свінухова.

Матеріал і методи дослідження

За період з 2004 по 2018 роки у травматологічному відділенні КУ «Житомирська обласна дитяча клінічна лікарня» з приводу перелому шийки променевої кістки було проліковано 104 дитини. Пацієнтів віком до 7 років було 13, 7 і більше років – 91.

Дослідження виконані відповідно до принципів Гельсінської Декларації. Протокол дослідження ухвалений Локальним етичним комітетом (ЛЕК) установи. На проведення досліджень було отримано поінформовану згоду батьків дітей (або їхніх опікунів).

Лікування даного перелому у гіпсовій пов'язці (без репозиції) виконувалось у 3 (2,8%) дітей, закрита репозиція за методикою Н.П. Свінухова – у 90 (86,5%) дітей, оперативне лікування – у 11 (10,5%) дітей.

У першу добу з моменту травми репозиція виконувалась 39 (37,5%) хворим, на 2–5 добу – 48 (46,1%), після 5-ї доби – 3 (2,8%).

Слід зазначити, що у дітей з переломом шийки променевої кістки спостерігались і суміжні травми плечового сегмента і передпліччя, а саме:

- перелом ліктьового відростка без зміщення – 11 (10,5%) дітей;
- вивих кісток передпліччя – 6 (5,7%);
- перелом внутрішнього надвіростка без зміщення – 2 (1,9%);

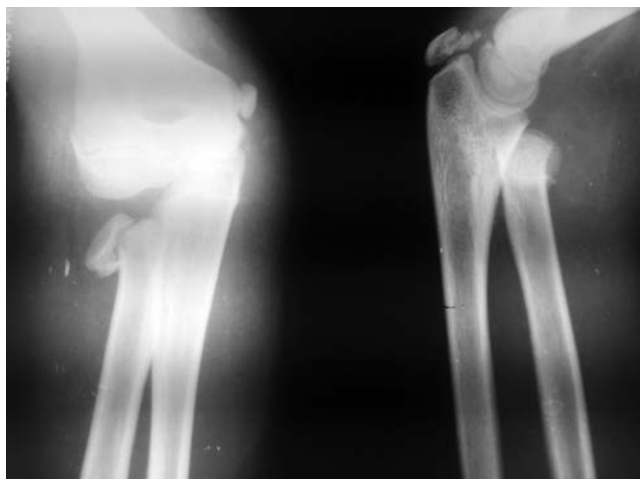


Рис. 1. Перелом шийки променевої кістки у дитини до репозиції

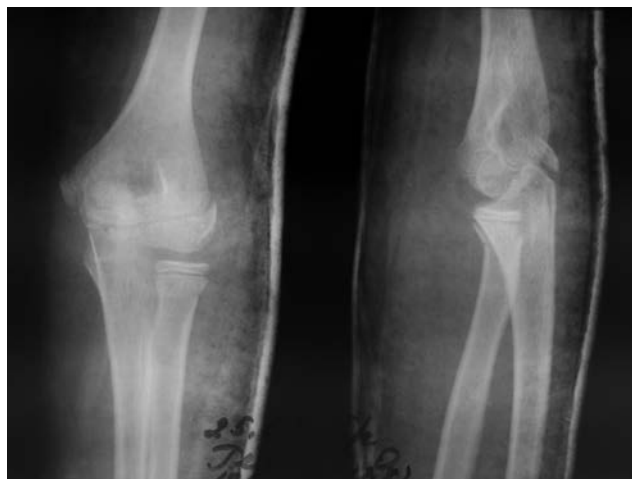

Рис. 2. Перелом шийки променевої кістки у дитини після репозиції за методикою Н.П. Свінухова

- перелом діяфіза ліктьової кістки без зміщення – 11 (10,5%).

У даних суміжних травмах кісток передпліччя ми виконували закриту репозицію за методикою Н.П. Свінухова, яка привела до точної репозиції уламків перелому шийки променевої кістки без ускладнень.

У дітей з переломом шийки променевої кістки зі зміщенням і давністю травми більше 5–7 днів під час закритої репозиції проводили пальпаторне утримання головки променевої кістки з метою розриву елементів початкового фіброзного зрощення.

Результати дослідження та їх обговорення

Аналіз результатів лікування показав, що після закритої репозиції функція ліктьового суглоба відновлюється значно краще, ніж після оперативного втручання.

Вигляд перелому шийки променевої кістки до та після репозиції за методикою Н.П. Свінухова наведено на рис. 1, 2.

У ході дослідження встановлено, що методика закритої репозиції головки променевої кістки за Н.П. Свінуховим дає позитивні результати у понад 90% випадків.

Кількість успішних випадків вправлення зменшується по мірі збільшення часу від моменту травми. Якщо пройшло більше 5–7 днів після травми, закритая репозиція технічно складна та не забезпечує точ-

ної репозиції уламків променевої кістки. При недопустимих зміщеннях головки променевої кістки показано оперативне лікування.

Методика репозиції Н.П. Свінухова ефективна при куті зміщення не тільки до 55°, як вказував автор методики, але і при кутах 60°–90°.

Висновки

Методику закритої репозиції за Н.П. Свінуховим можна рекомендувати як першочерговий засіб усунення зміщення перелому шийки променевої кістки навіть при значних кутових зміщеннях.

Автори заявляють про відсутність конфлікту інтересів.

Література

1. Курінний ІМ, Страфун ОС. (2014). Особливості реабілітації хворих із переломами головки променевої кістки після реконструктивних оперативних втручань *Trauma*. 15;1.
2. Курінний ІМ, Страфун ОС. (2014). Хірургічне лікування хворих з переломами головки променевої кістки та їх наслідками. *Вісник ортопедії, травматології та протезування*. 1: 29–33.
3. Свінухов Н.П. (1966). *Вестник хирургии*. 4: 129–135.
4. Hammacher ER, van der Werken C. (1996). Radial head fractures: operative or conservative treatment? *The Greek temple model*. *Acta Orthop Belg*. 62;1: 112–5.
5. Van Glabbeek F, Van Riet R, Verstrecken J. (2001, Dec). Current concepts in the treatment of radial head fractures in the adult. A clinical and biomechanical approach. *Acta Orthop Belg*. 67(5): 430–41.

Відомості про авторів:

Сергієнко Олександр Афанасійович – лікар-ортопед-травматолог дитячий травматологічного відділення Житомирської обласної дитячої клінічної лікарні. Адреса: Житомирська обл., Житомирський р-н, с. Станишівка, шосе Сквирське, 6.

Гудименко Олександр Михайлович – лікар-ортопед-травматолог дитячий травматологічного відділення Житомирської обласної дитячої клінічної лікарні. Адреса: Житомирська обл., Житомирський р-н, с. Станишівка, шосе Сквирське, 6.

Федурко Микола Семенович – лікар-ортопед-травматолог дитячий травматологічного відділення Житомирської обласної дитячої клінічної лікарні. Адреса: Житомирська обл., Житомирський р-н, с. Станишівка, шосе Сквирське, 6.

Можаровський Юрій Сергійович – лікар-інтерн травматологічного відділення Житомирської обласної дитячої клінічної лікарні. Адреса: Житомирська обл., Житомирський р-н, с. Станишівка, шосе Сквирське, 6.

Стаття надійшла до редакції 05.02.2019 р., прийнята до друку 04.06.2019 р.